N° N4

MEDICAL SERVICES INCORPORATED
MEDICAL CARE BY PREPAYMENT

RR91188

UNIVERSITY OF
TORONTO LIBRARY

The
Jason A. Hannah
Collection
in the History
of Medical
and Related
Sciences

PATHOLOGIE

DES TUMEURS

Digitized by the Internet Archive
in 2010 with funding from
University of Ottawa

http://www.archive.org/details/pathologiedestum02virc

PATHOLOGIE

DES

TUMEURS

Cours professé à l'Université de Berlin

PAR

R. VIRCHOW

Professeur d'anatomie pathologique, de pathologie et de thérapeutique générale à l'Université de Berlin, directeur de l'institut pathologique, médecin de l'hôpital de la Charité, membre correspondant de l'Institut de France etc.

TRADUIT DE L'ALLEMAND

PAR

PAUL ARONSSOHN

Professeur agrégé près la Faculté de médecine de Strasbourg, médecin adjoint des hôpitaux et hospices civils de la même ville.

TRADUCTION REVUE PAR L'AUTEUR

TOME DEUXIÈME

Avec 74 figures intercalées dans le texte

PARIS

GERMER BAILLIÈRE, LIBRAIRE-ÉDITEUR

Rue de l'École-de-Médecine, 17.

Londres
Hipp. Baillière, 219, Regent street.

New-York
Baillière brothers, 440, Broadway.

Madrid
Bailly-Baillière, plaza del Principe Alfonso, 16

1869

STRASBOURG, TYPOGRAPHIE DE G. SILBERMANN

APERÇU DES FIGURES.

		Pages
Fig.	1. Exostose spongieuse cartilagineuse du fémur	9
»	2. 3. Exostose cartilagineuse de l'omoplate	12
»	4. Hypérostose d'une moitié du sphénoïde	25
»	5. Exostoses multiples aplaties et nodulaires de la face externe du frontal	29
»	6. Exostose éburnée de la face interne du frontal	31
»	7. Coupe de la pièce précédente	31
»	8. Coupe microscopique d'un nodule de la figure précédente	32
»	9. Énostose poreuse de l'extrémité spongieuse du tibia	40
»	10. Ostéôme kystomateux de l'orbite	47
»	11. Exostose de la racine d'une molaire cariée	52
»	12. Os produit par l'équitation au pubis	69
»	13. Exostoses spongieuses multiples des os de la jambe et de la cuisse	81
»	14. Ostéôme hétéroplasique multiple du cerveau	94
»	15. Ostéôme hétéroplasique du lobe supérieur du poumon	99
»	16. Coupe microscopique d'un ostéôme miliaire de la peau	101
»	17. Vue microscopique des éléments d'un psammôme de la dure-mère	106
»	18. Psammôme polypeux du plexus choroïde du quatrième ventricule cérébral	110
»	19. Psammôme de la dure-mère sur une exostose spongieuse du plan sphéno-ethmoïdal	112
»	20. Psammôme de la dure-mère à l'orifice du conduit auditif interne	113
»	21. Mélanômes multiples de la pie-mère basilaire	118
»	22. L'extrémité inférieure de la moelle épinière de la fig. 21 avec des mélanômes multiples de la pie-mère	118
»	23. Gliôme médullaire, richement vascularisé, de la substance corticale du cerveau	135
»	24. Gliôme de la rétine avec hydropisie interne de la choroïde	158
»	25. Gliôme de la rétine avec réplétion complète de la chambre postérieure de l'œil	159
»	26. Gliôme malin intra-oculaire perforant	163
»	27. Grand sarcôme fongueux, à fibres fusiformes, du dos du pied	188
»	28. Quelques grandes cellules fusiformes d'un sarcôme fuso-cellulaire des membranes de la moelle	191
»	29. Disposition naturelle des cellules dans la même pièce que la fig. 28	193
»	30. Structure microscopique du myxo-sarcôme du crâne	199
»	31. Coupe microscopique d'un glio-sarcôme de l'orbite	204
»	32. Cellules gigantesques (cellules myéloïdes, myéloplaxes) d'un sarcôme télangiectasique, hémorrhagique, multiple du péritoine	206
»	33. Coupe microscopique d'une verrue charnue du péritoine	220
»	34. Parties élémentaires isolées de la pièce fig. 33	221
»	35. Coupe microscopique d'un nævus mélané du tronc	224
»	36. Coupe schématique d'une verrue sarcomateuse du creux poplité	227
»	37. Éléments de la tumeur fig. 36	227

Pages
Fig. 38. Sarcôme fongueux blanc à cellules fusiformes du cuir chevelu 229
» 39. Sarcôme lobulé, mélané, à cellules fusiformes du tissu sous-cutané du cou. 232
» 40. Sarcôme métastatique à cellules rondes (myxo-sarcôme) du pariétal . . 250
» 41. Glio-sarcôme lobulé à petites cellules de l'orbite, extérieur au bulbe (comparer à la fig. 31) 265
» 42. Sarcôme mélané à cellules fusiformes de la conjonctive et de la cornée . 273
» 43. Grand mélano-sarcôme orbitaire, pénétrant près de l'entrée du nerf optique jusque dans l'intérieur de l'œil 274
» 44. Mélano-sarcôme choroïdien du bulbe 276
» 45. Sarcôme radiaire mélané, métastatique du foie 281
» 46. Mélano-sarcôme ulcéreux métastatique du duodénum 282
» 47. Chondro-sarcôme périostique ossifiant malin de l'extrémité inférieure du fémur 290
» 48. Coupe d'un sarcôme ostéoïde macéré de l'extrémité inférieure du fémur. 294
» 49. Chondro-sarcôme métastatique du poumon 302
» 50. Épulis sarcomateuse ulcérée du maxillaire inférieur 310
» 51. Coupe microscopique du précédent. 311
» 52. Sarcôme à coque, myélogène (myéloïde) de la tête du péroné 317
» 53. Sarcôme radiaire myélogène, sans coque, du maxillaire supérieur. . . 323
» 54. Carcinôme fasciculé myélogène, sans coque, de la diaphyse de l'humérus. 325
» 55. Squelette après macération d'un sarcôme ostéoïde parostéique des aponévroses de l'avant-bras 335
» 56. Sarcôme de la dure-mère cérébrale. 338
» 57. Sarcôme fongueux, non ulcéreux, de l'estomac. 345
» 58. Coupe du précédent. 346
» 59. Cysto-sarcôme arborescent du sein. 354
» 60. Périostite et ostéite gommeuse du crâne 392
» 61. Périostose syphilitique du tibia 397
» 62. Hépatite gommeuse 418
» 63. Coupe microscopique du bord d'une gomme du foie 419
» 64. Périorchite et orchite interstitielle fibreuse syphilitique ou sarcocèle syphilitique simple 426
» 65. Périorchite et orchite interstitielle gommeuse ou sarcocèle syphilitique gommeux 427
» 66. Coupe microscopique à travers le bord d'une gomme de l'albuginée testiculaire 428
» 67. Gommes de la substance corticale du cerveau 447
» 68. Endométrite tubéreuse provenant de l'avortement au troisième mois d'une femme atteinte de syphilis secondaire 472
» 69. Lèpre léonine (éléphantiasis des Grecs) 503
» 70. Coupe à travers une tumeur lépreuse de la face. 504
» 71. Structure plus fine de la prolifération lépreuse 505
» 72. Coupe transversale microscopique à travers un nerf crural dans un cas de lèpre mixte, tubéreuse et anesthésique. 514
» 73. Coupe transversale microscopique d'un nerf dans la lèpre anesthésique . 515
» 74. Nodosités et ulcères morveux de la muqueuse nasale du cheval 539

DIX-SEPTIÈME LEÇON.

(31 janvier 1863.)

Ostéômes.

Différence des ostéômes avec les autres tumeurs ossifiantes. Leurs caractères.

Diverses espèces d'ostéômes : 1° d'après leur structure : ostéôme dur ou éburné, ostéôme spongieux et ostéôme médullaire ou myéloïde ; 2° d'après la nature de la moelle : état rouge, jaune et gélatineux. La tumeur dite *myéloïde*. Le spina ventosa. L'ostéophyte gélatineux. 3° D'après l'origine : formes hyperplasiques et hétéroplasiques. 4° D'après le tissu-mère : cartilage, tissu connectif etc.

Les ostéômes hyperplasiques : exostoses. Leur division en épiphysaires et parenchymateuses. *Exostose cartilagineuse :* différence avec l'enchondrôme ; son développement et sa composition ; texture spongieuse ; siége ; origine dans le cartilage embryonnaire ou formé après la naissance. Le bassin à épines. *Les exostoses procédant du tissu connectif.* La doctrine historique : l'exostose se développant dans la substance de l'os (exostose vraie). Granulation osseuse. *Ostéophytes :* leur rapport avec les exostoses et la périostite. *Périostose* et *hyperostose :* os du crâne et de la face. Leontiasis ossea. Hypérostose générale. Hypérostose partielle à la voûte crânienne, au sphénoïde, au maxillaire supérieur etc. Extrémités articulaires des os longs : genou, articulations coxo-fémorales et vertébrales.

Exostoses du crâne : aplaties et pédiculées, externes et internes, spongieuses et éburnées, solitaires et multiples. Les exostoses symétriques. Développement et transformation : ostéoporose et ostéospongiose, ostéosclérose et éburnation. Etat de l'os ancien.

Enostose : poreuse et compacte. Les ostéômes enostotiques et exostotiques de l'orbite : leur rapport avec les cavités voisines ; développement simultané de polypes et de kystes. *Ostéôme kystomateux de l'orbite.* Enostose de l'occiput.

Les tumeurs dentaires : exostose dentaire, dents proliférantes. *Odontôme :* rapport avec le follicule dentaire et avec la rétention des dents. Myxôme du follicule dentaire : epulis. Odontômes internes et exostoses de la cavité dentaire. Exostose alvéolaire. Kystes osseux des os maxillaires, hétérotopie des dents : sinus maxillaire, orbite, os crâniens.

Ostéôme de l'omoplate, des os du bassin, des os des extrémités. Exostose du gros orteil. Gonflements goutteux (tophi). Os hyoïde. Osselets de l'oreille.

Ostéômes discontinus du périoste. Fracture d'exostoses. Cal de fragments osseux séparés.

Les *ostéômes tendineux*, *aponévrotiques* et *apophysaires.* Protubérances sus-condyloïdiennes. Les exostoses *trochléennes :* protubérances trochléennes. Siéges de prédilection ; structure. *Ostéômes discontinus des tendons*, *des aponévroses*, *des muscles.* Os résultant de l'équitation et du maniement des armes.

Etiologie des ostéômes hyperplasiques. Causes mécaniques. Fractures et infractions. Rhumatisme, arthrite, syphilis. Multiplicité. Prédisposition : congénitale, croissance, vieillesse.

Les ostéômes hétéroplasiques. Tissu connectif. Appareil nerveux central : arachnoïde, dure-mère, cerveau. *Œil :* choroïde, humeur vitrée. *Poumons. Peau.*

Les *tumeurs osseuses*, dans le sens précis du mot, se distinguent des autres tumeurs ossifiantes, en ce que[1] leur développement conduit régulièrement à la production d'os ; que cette ossification représente le véritable point culminant de leur développement, et ne survient pas comme un simple incident, qui peut aussi ne pas arriver ; que par conséquent tout le développement, dès le principe, a pour but la production de substance osseuse. On peut donc très-facilement délimiter en grand les tumeurs osseuses, les exostoses, comme on les désignait en général autrefois, les ostéoïdes, comme les appelle l'école de Vienne, ou mieux les ostéômes[2], des enchondrômes, des fibrômes, des lipômes et de tant d'autres tumeurs simplement ossifiantes, et cela en désignant chaque fois comme ostéômes les tumeurs dans lesquelles nous reconnaissons l'ossification comme le but régulier, typique, on peut bien dire nécessaire, de leur développement (t. I, p. 288). Il s'entend que ces tumeurs passent aussi par un stade non osseux avant d'arriver à l'ossification, qu'un tissu cartilagineux, connectif ou tout autre appartenant à la série des substances connectives forme la base de l'ossification. Mais ce sont là les débuts, tandis que la tumeur doit être jugée comme telle au moment où elle est arrivée à son complet développement. Parfois cependant la limite qui sépare l'ostéôme vrai des tumeurs simplement ossifiantes peut être très-peu nette. Telles sont en général les formes mixtes, où, comme nous l'avons vu pour d'autres espèces de tumeurs, certaines règles générales permettent de distinguer dans quelle catégorie la tumeur doit être rangée. Lorsque l'on rencontre, comme cela n'est pas extraordinaire, une tumeur compliquée, dont une partie est régulièrement ossifiée, tandis que l'autre ne l'est pas, on la désigne d'après l'élément qui y prédomine.

Mais je dois, à cette occasion, fixer l'attention sur un point qui peut, dans certaines circonstances, singulièrement obscurcir le jugement à porter. Ainsi les ostéômes présentent souvent des stades de développement analogues à ceux des os normaux[3]. Tandis que dans les plus petits ostéômes la masse entière se com-

[1] Virchow, *Ueber ossificirende Geschwülste. Deutsche Klinik.* 1858, n° 49, p. 481.

[2] Ce nom semble avoir été employé d'abord par Hooper (*Morbid anatomy of the human brain.* London 1828, p. 14).

[3] *Pathol. cellul.*, p. 41, 67, 342.

pose de tissu osseux, on voit, lorsque ces tumeurs acquièrent un certain volume, d'ordinaire d'autres éléments encore s'y ajouter. D'abord des vaisseaux avec tout ce qui les accompagne, ce qui nous donne alors, au milieu d'un système lamellaire parfait, les canaux vasculaires ou médullaires. On peut encore rencontrer à la surface une couche assez dense de tissu connectif analogue au périoste, ou bien aussi un véritable cartilage semblable au cartilage articulaire. Il n'est pas rare de voir se développer au milieu de la tumeur de la moelle, ce qui la rend spongieuse au centre; enfin les espaces médullaires peuvent aussi se transformer en une véritable cavité médullaire, et lorsque nous sectionnons la tumeur, nous lui trouvons l'aspect d'un os long. On peut d'après cela et dès à présent distinguer trois variétés : l'*ostéôme dur* ou *éburné*, où il n'existe pour ainsi dire que du tissu osseux avec des vaisseaux et du périoste; l'*ostéôme spongieux*, qui présente en plus dans son intérieur une masse osseuse spongieuse dont les mailles sont remplies de moelle, et l'*ostéôme médullaire* ou *myéloïde*, qui renferme de grandes cavités remplies de moelle et où la moelle forme parfois la plus grande partie de la tumeur. Ces variétés répondent à peu près, sinon complétement, aux trois formes des anciens auteurs[1] : l'*exostose dure* ou *éburnée*, l'*exostose spongieuse* et le *spina ventosa*.

Ce sont là des différences qui existent aussi dans les os du squelette ordinaire. Lorsque nous examinons un vomer, un cornet ou les diverses parties de l'ethmoïde, nous n'y voyons également qu'une trame osseuse accompagnée tout au plus de quelques vaisseaux et de traces du périoste. Le rocher nous en présente un exemple parfait. Les corps des vertèbres et le sternum, au contraire, sont formés de beaucoup de substance spongieuse, mais sans cavité médullaire. Dans un os long enfin la moelle est contenue dans une véritable cavité. De même que les petits os ne consistent presque entièrement qu'en un seul tissu, la trame osseuse, et que les grands os représentent au contraire une combinaison de tissus divers en un seul organe (un os long, en effet,

[1] Jean-Louis Petit, *Traité des maladies des os*. Paris 1735, t. II, p. 357, 359. — Clossius, *Krankheiten der Knochen*. Tübing. 1798, p. 112.

st un organe complet[1] avec une masse de particularités), de même aussi les ostéômes présentent une série de degrés, depuis les tumeurs simples formées presque uniquement de trame osseuse et d'un caractère histioïde pur (t. I, p. 118) jusqu'aux formes parfaites qui ressemblent à un os entier *organoïde* du squelette.

Ces dernières peuvent naturellement revêtir des aspects extrêmement variés. Leur forme extérieure ressemble rarement à celle des os normaux ; au contraire, comme nous le verrons bientôt, elles peuvent, suivant les circonstances, avoir une apparence très-extraordinaire, en ce qu'elles revêtent une forme plus arrondie. Leur disposition interne se distingue souvent aussi en ce que, dans une coque osseuse résistante, on trouve une grande masse de substance molle, du tissu graisseux par exemple, de telle sorte qu'à la coupe la tumeur ressemble à un kyste graisseux. Seulement, dans le fait, nous n'avons pas autre chose ici que ce que nous trouvons dans un os long, où la moelle graisseuse est contenue dans une cavité allongée au lieu d'être arrondie comme ici.

On doit de plus s'attendre à trouver ces variétés de la moelle que présentent aussi les divers os du squelette d'après les différences dans la nutrition de chaque os et de tout l'individu[2]. En effet, la moelle, comme tout autre tissu, présente différents états non-seulement dans des os différents, mais aussi dans le même os à des époques différentes. Tantôt nous avons la moelle *rouge*, comme nous la trouvons dans toutes les parties jeunes et telle qu'elle est permanente dans certains os, les corps des vertèbres par exemple ; tantôt, et c'est la forme ordinaire, la moelle est *jaune*, alors que ses diverses cellules se chargent de graisse et que la masse entière ressemble à un amas de tissu graisseux ; enfin la moelle est gélatiniforme lorsqu'elle est transformée en une espèce de tissu muqueux (t. I, p. 398) et que les cellules sont contenues dans une substance intercellulaire très-molle et succulente. C'est dans l'ostéomalacie[3] d'abord et plus tard dans toute espèce d'états atrophiques que j'ai trouvé cette dernière forme, où la substance intercellulaire est souvent imbibée d'un

[1] *Pathol. cellul.*, p. 22.
[2] *Ibid.*, p. 347.
[3] *Virchow's Arch.*, t. IV, p. 307.

abondant liquide albumineux. Ces trois états peuvent aussi se rencontrer dans les ostéômes, et leur structure intime peut dès lors présenter de grandes variétés. On a été conduit aux confusions les plus grandes en ne se rappelant pas que la moelle n'est qu'un produit ultérieur de développement dans un os pathologique et en admettant qu'elle déterminait comme tel le caractère de la tumeur. Au point de vue génésique, toutes ces formes doivent rentrer dans les ostéômes. Il ne faut surtout pas, comme cela s'est fait souvent, circonscrire certaines formes, particulièrement riches en moelle, sous le nom collectif de *tumeurs myéloïdes*[1], en tant que la moelle que nous y rencontrons se trouve, relativement à la tumeur, dans le même rapport que celui de la moelle remplissant l'intérieur d'un os ordinaire à l'os considéré dans sa totalité. La moelle n'est pas non plus un tissu typique particulier dans le sens où nous l'entendons du reste en histologie; elle revêt au contraire bien plus tantôt telle forme, tantôt telle autre, et apparaît soit à l'état de graisse, soit comme tissu muqueux, soit sous forme de tissu de granulation.

Si l'on a si souvent méconnu la connexion de la moelle avec l'os, ce n'est pas, il est vrai, le propre des onkologues. J'ai déjà montré plus haut combien on avait rendu difficile la compréhension génésique de l'histoire de l'os normal, en considérant surtout l'os *macéré*, c'est-à-dire dépouillé de ses parties molles, ou bien, autrement dit, en voyant dans l'os plutôt un tissu qu'un *organe*[2]. L'habitude qu'avaient jadis les anatomistes et les chirurgiens (et l'on ne doit pas oublier que précisément les anciens chirurgiens étaient souvent en même temps les anatomistes de profession) de faire macérer les tumeurs osseuses et de garder dans leurs collections les préparations desséchées, détournait naturellement tout à fait, dans ces cas, l'attention des parties molles. Un enchondrôme à coque osseuse peut présenter, après la macération, absolument

[1] Je reviendrai sur le myéloïde à l'occasion du sarcôme; mais je dois faire observer dès à présent que l'on a, selon moi, désigné sous ce nom tantôt des ostéômes riches en moelle, tantôt de véritables sarcômes. Ce que Paget (*Lectures*, II, p. 212) a d'abord décrit comme myéloïde appartient certes en grande partie à la catégorie des sarcômes; au contraire, parmi les cas réunis par Eug. Nélaton (*D'une nouvelle espèce de tumeurs bénignes des os ou tumeurs à myéloplaxes*. Paris 1860), notamment dans son exposé historique (p. 240), il s'en trouve un certain nombre, que je serais porté à regarder comme rentrant dans l'ostéôme.

[2] *Virchow's Arch.*, 1858, t. XIII, p. 332.

la même apparence qu'un ostéôme avec une grande cavité médullaire, qu'un sarcôme central de l'os ou qu'une carie centrale avec périostose. On réunit par suite tous ces états sous le nom de *spina ventosa*, interprétant à faux une ancienne tradition pneumatologique de l'Orient[1], et en employant, dans le sens anatomique, une désignation qui, dans le principe, était purement étiologique.

Si l'on pouvait démontrer que par une prolifération isolée de la moelle il se développe une tumeur hyperplasique qui distend le tissu osseux ambiant, alors on devrait chercher à lui donner un nom particulier et à ériger une nouvelle espèce de tumeurs. Lebert[2] a décrit un cas où chez une jeune fille il a vu, par une hypertrophie de la « membrane médullaire », se développer une tumeur de la moitié supérieure du tibia. Seulement, abstraction faite de ce qu'il n'existe pas de membrane médullaire, on n'a pas démontré non plus dans ce cas que la tumeur eût le moins du monde son point de départ dans la moelle. La marche régulière du développement des ostéômes médullaires est bien plus ce que l'on peut si bien observer dans le développement normal en épaisseur des os longs ; il se produit d'abord du tissu osseux qui se transforme plus tard à son tour en moelle. Cette marche est donc exactement le contraire de celle qu'admettait Gluge[3] pour l'*ostéophyte gélatineux*, qui est, en partie du moins, à ranger ici et dans laquelle, suivant sa description, il s'épanche d'abord une gelée qui doit s'ossifier ensuite.

Si la gelée était primitive et provenait d'une hyperplasie de moelle gélatiniforme, la tumeur serait un myxôme (t. I, p. 421). Il n'y aurait aucune raison ici d'inventer un nouveau nom. Il en est de même pour le cas où une tumeur hyperplasique se développerait dans la moelle graisseuse ordinaire ; ce serait un lipôme. Ce n'est que si, dans la moelle rouge, persistant à l'état de granulation, il se formait un tissu homologue, que l'on serait dans le cas de créer un nom et d'appeler par exemple la tumeur un *myélôme*. Toutefois il n'existe pas jusqu'à présent d'exemple certain

[1] Augustin, *De spina ventosa ossium*. Diss. inaug. Hal. 1797, p. 7.

[2] Lebert, *Physiologie pathologique*, II, p. 229. Il appelle cette tumeur un ostéophyte provenant de la membrane médullaire, et croit, ce qui est certainement erroné, que cette forme est identique à ce qu'on a appelé *pœdarthrocace*.

[3] Gluge, *Atlas der pathol. Anat.*, livr. II, tab. IV, V, p. 3.

d'un semblable développement, tout comme nous ne connaissons encore aucun cas de lipôme de la moelle osseuse ; car tous les exemples d'excroissances osseuses remplies de graisse, connus depuis Morgagni[1] et Dupuytren[2], appartiennent au genre ostéôme.

Ces observations une fois faites, on voit une profonde différence dans les ostéômes, en ce que les mêmes apparaissent tantôt comme des tumeurs simplement *hyperplasiques*, par conséquent homologues, se produisant dans des os préexistants par un excès de développement, tantôt comme des végétations parfaitement *hétéroplasiques*, par conséquent dans des parties qui, dans leur développement naturel, ne sont en aucune façon destinées à produire de l'os. C'est la même différence que dans la dernière leçon nous avons signalée à l'occasion des tumeurs cartilagineuses ; seulement il est à remarquer que, tandis que les chondrômes hétéroplasiques sont comparativement très-fréquents et graves, les ostéômes hétéroplasiques se rencontrent très-rarement et n'acquièrent pas une importance très-grande. Ils diffèrent encore notablement en ce que, tandis que les enchondrômes et les chondrômes ostéoïdes hétéroplasiques prennent souvent le caractère malin, on ne saurait en dire autant des tumeurs osseuses hétéroplasiques. Si l'on voulait réellement compter parmi les ostéômes certains chondrômes ostéoïdes et sarcômes ossifiants de mauvaise nature, il faudrait les regarder comme hyperplasiques, puisqu'ils surviennent essentiellement aux os.

Dans les deux cas, que le développement soit hyperplasique ou hétéroplasique, il procède d'un tissu matriculaire, qui appartient soit plutôt au tissu connectif ordinaire ou au cartilage, soit à la moelle ou à une forme quelconque rentrant dans la série des substances connectives. Le développement est aussi le même que nous connaissons dans l'os normal ordinaire. Mais on peut poser comme règle que les ostéômes procèdent beaucoup plus rarement du cartilage que du tissu connectif. Les formes qui naissent réellement du cartilage forment une catégorie toute spéciale, que l'on peut complétement séparer des autres : c'est une

[1] Morgagni, *De sedibus et causis morborum*. Epist. L., art. 60.

[2] Dupuytren, *Journ. univ. et hebd.*, 1833, déc. (dans Stanley, *Diseases of bones*, p. 153).

espèce toute particulière d'excroissances ossifiantes. Elle est, suivant les circonstances, très-difficile à distinguer de l'enchondrôme ossifiant, et l'on conçoit aisément qu'il ne dépendra parfois ici que de la volonté de l'observateur de décider dans quelle catégorie devra être rangée une semblable tumeur.

Les *tumeurs osseuses hyperplasiques* ont porté presque généralement jusqu'à notre époque le nom d'*exostose* (excroissance osseuse), déjà employé par Galien dans son livre sur les tumeurs contre nature. On embrassait, il est vrai, sous ce nom, encore d'autres tumeurs des os, pourvu qu'elle renfermassent en général de la substance osseuse, qu'elles soient de bonne ou de mauvaise nature, qu'elles contiennent du pus, du cancer ou d'autres masses[1]. Ce n'est que dans les temps modernes, et surtout d'après la voie tracée par Morgagni[2], que l'on a commencé à être plus attentif et notamment à lier deux qualificatifs au nom d'exostose, pour énoncer que la *partie essentielle* de celle-ci est osseuse et que l'excroissance part d'un point *circonscrit* d'un os.

On a encore distingué, relativement à la connexion de la tumeur avec l'os ancien, deux formes différentes, *épiphysaire* et *parenchymateuse*. On appelle épiphysaires ou mieux épiphysiformes les exostoses qui se présentent sous la forme d'un appendice nettement délimité de l'os, tandis que les exostoses parenchymateuses se confondent avec l'ancien os, au point qu'on ne reconnaît pas la limite entre les parties normales et celles qui ne le sont pas. Cette distinction entre les exostoses n'a aucune importance majeure. Une même exostose peut au début présenter la forme parenchymateuse et devenir plus tard épiphysaire; on peut rencontrer les deux formes juxtaposées sur le même os et remontant à une même cause; il y a même assez de cas où l'observateur le plus exercé hésitera beaucoup pour savoir dans quelle catégorie il devra ranger la tumeur.

La distinction d'après les circonstances génésiques paraît incomparablement plus importante. Ici nous rencontrons tout d'a-

[1] Ruysch, *Thesaurus anat.*, X, nº CLXXVIII, tab. II, fig. 4-6. — Du Verney, *Traité des maladies des os*. Paris 1751, t. II, p. 474. — J. L. Petit, *l. c.*, p. 357, 402, 478. — S. Pallas, *Praktische Anleitung die Knochenkrankheiten zu heilen*. Berlin et Strals. 1770, p. 208. — A. Cooper and B. Travers, *Surgical Essays*. Lond. 1818, P. I, p. 155.

[2] Morgagni, *De sedibus* etc. Epist. L, art. 56-57.

bord, comme la plus frappante, la forme à laquelle Astley Cooper[1] a donné le nom d'*exostose cartilagineuse*. Le chirurgien anglais faisait de cette dénomination un double emploi, en l'appliquant aux exostoses cartilagineuses tant internes qu'externes. Son exostose cartilagineuse interne semble répondre assez à notre enchondrôme (t. I, p. 437, 491); son exostose externe, au contraire, rentre en partie dans une autre catégorie. Je n'ai en vue ici que ces derniers cas. Ils présentent à la surface de l'os affecté des excroissances formées de masse osseuse ordinaire, compacte ou spongieuse, mais recouvertes à leur surface d'une mince couche de cartilage, semblable aux extrémités articulaires des os ordinaires. La seule différence, qui ne se présente pas dans tous les cas, consiste en ce que le revêtement cartilagineux n'est pas continu. La surface est presque toujours inégale et rugueuse; les rugosités sont recouvertes de cartilage, tandis que les autres endroits ont une couche corticale souvent très-compacte. On trouve parfois sur l'exostose une sorte de cavité articulaire résultant d'une poche synoviale[2] de nouvelle formation; dans certains cas, où les exostoses siégent très-près d'une grande articulation, du genou par exemple[3], la cavité articulaire s'étend bien jusque sur l'excroissance. Mais d'ordinaire ces exostoses

Fig. 1.

Fig. 1. Exostose cartilagineuse, spongieuse du fémur, à base très-large, de 4 à 5 centimètres de hauteur à la face interne et siégeant à 5 centimètres au-dessus de la surface articulaire du condyle. Sa surface, fortement rugueuse, était recouverte de cartilage. L'excroissance fait une saillie de 3 centimètres; elle est à l'intérieur spongieuse et formée de grandes cavités médullaires, et présente en certains points de sa surface une coque compacte (pièce n° 436).

[1] A. Cooper and B. Travers, *l. c.*, p. 155, 186.
[2] Syme, *Edinb. monthly Journ.*, 1854, janv.
[3] Stanley, *Diseases of bones*, p. 160.

sont enveloppées d'un tissu connectif lâche qui est en connexion avec leur surface même.

Abstraction faite de cette particularité, les exostoses cartilagineuses acquièrent une grande importance par leur caractère progressif, qui leur fait atteindre un volume relativement considérable et exercer souvent une fâcheuse influence sur les parties voisines. Aussi la question de leur développement est-elle d'un grand intérêt. Malheureusement nous ne savons rien de positif sur leur point de départ, à moins de nous reporter aux observations que j'ai citées plus haut au sujet de l'ecchondrose ossifiante (t. I, p. 440). Le développement ultérieur, au contraire, peut être suivi très-exactement. En effet, l'observation montre que celui-ci se fait exactement comme l'accroissement en longueur des os longs. Le revêtement cartilagineux prolifère par la face qui repose sur l'os ; il se produit de nouvelles couches cartilagineuses, qui à leur tour se crétifient d'abord, s'ossifient plus tard et déposent ainsi constamment de nouvelles couches de substance osseuse sur l'exostose déjà existant[1].

Tant que ces excroissances sont petites, elles consistent en une substance osseuse souvent assez compacte, qui ressemble plus à la couche corticale de l'os. Mais lorsqu'elles acquièrent un certain volume, elles deviennent alors d'ordinaire spongieuses dans leur intérieur. Il se forme des espaces médullaires, qui finissent par se réunir en de grandes cavités, qui communiquent plus tard avec la cavité médullaire de l'os. Un os long sur lequel se développe une semblable exostose, se trouve porter une excroissance latérale, tout comme un arbre auquel pousserait une forte branche[2].

Le siége le plus ordinaire de cette forme d'exostose se trouve sur les os longs, surtout l'humérus, le fémur et le tibia[3]. Ce sont principalement les régions où se trouvent de fortes insertions musculaires, ainsi l'extrémité supérieure de l'humérus et du tibia et la partie inférieure du fémur. Nous trouvons ensuite cette même

[1] Lister, *Edinb. monthly Journ.*, 1854, janv., p. 7. — Virchow, *Entwickelung des Schädelgrundes*, p. 52. — Billroth, *Beiträge zur pathol. Histologie*, p. 118.

[2] Voy. le cas des plus caractéristiques de Cooper, *Surgical essays*, P. I, pl. VIII, fig. 1, p. 198.

[3] Dubourg (*Bullet. de la Soc. anat.*, 1828, p. 2) décrit une exostose cartilagineuse pédiculée dans la cavité du maxillaire supérieur.

prédisposition dans les os plats, et notamment à l'omoplate et à l'os iliaque. J'en ai trouvé sur l'os iliaque droit d'un vieillard[1] le plus grand exemplaire que j'aie vu et dont j'aie en général connaissance. C'était une tumeur de la grosseur d'une tête d'adulte, dont le développement s'était surtout porté vers l'extérieur et qui renfermait une cavité médullaire considérable; mon hésitation à déterminer la nature de cette tumeur s'expliquait par la présence concomitante d'un cancer de l'estomac et des glandes épigastriques. Je dirigeai dès lors mon attention plutôt sur le tissu mou qui remplissait les grandes cavités de la tumeur; mais l'examen le plus minutieux n'y découvrit rien qui différât de la structure de la moelle osseuse. Il s'y trouvait bien des espaces atteignant la grosseur d'une noix, renfermant un tissu parfaitement mou, en partie rouge et en partie jaune; les trabécules osseuses qui les circonscrivaient étaient relativement d'un volume si peu considérable, qu'elles semblaient à peine mériter d'être prises en considération. Mais ce rapport changeait en différents points où paraissait une structure finement réticulée, simplement spongieuse, et où les petits espaces renfermaient la moelle rouge ordinaire, riche en cellules et en vaisseaux. Dans les espaces plus considérables, la moelle renfermait de plus en plus de graisse, de telle sorte qu'il ne pouvait rester aucun doute sur la nature homologue de la tumeur. A l'extérieur celle-ci était entourée d'une coque osseuse solide, recouverte d'un périoste dense, qui laissait à découvert çà et là, après avoir été enlevé, des îlots cartilagineux aplatis. L'ensemble présente donc un exemple très-caractéristique d'un ostéôme organoïde.

On n'a pu jusqu'à présent établir complétement la différence génésique qui existe entre les exostoses *spongieuses* et *médullaires* et celles dites *éburnées*, parce qu'on manque de données exactes sur le développement de beaucoup d'exostoses éburnées. On a bien démontré, dans quelques cas, la relation du cartilage avec la substance osseuse éburnée[2], mais c'est l'exception. Je ferai tout à l'heure encore remarquer qu'il est dans beaucoup de cas un autre point de départ pour les exostoses éburnées, et je

[1] Pièce n° 126 *a* de l'année 1858.

[2] Paget, *Lectures*, II, p. 232 (cas de l'humérus provenant du Musée de l'Université d'Edimbourg).

puis en conclure que les grandes exostoses à surface cartilagineuse sont pour la plupart spongieuses à l'intérieur.

Fig. 2.

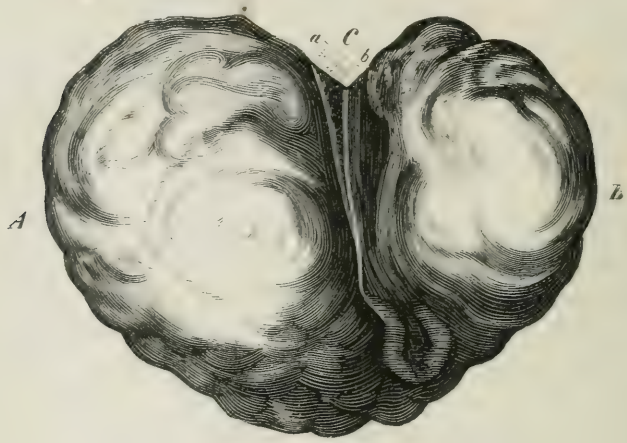

Fig. 3.

Fig. 2. Exostose cartilagineuse de l'omoplate droit réséquée par M. Carl Textor sur une petite fille de deux ans et deux mois. *A* partie antérieure plus considérable remplissant le creux axillaire ; *B* partie postérieure ; *C* surface de résection de l'os, *a b* juste au-dessous de l'apophyse articulaire. Cpr. *Virchow's Arch.*, t. IV, p. 4, tab. I, fig. II.

Fig. 3. Coupe de la fig. 2. *A* bord antérieur, *B* bord postérieur, *C* point de résection. De *c* jusqu'en *a* et *b*, la tumeur présente une enveloppe solide de masse osseuse compacte de 1/2 à 3/4''' d'épaisseur ; la surface *a c b* est en grande partie recouverte de cartilage. A l'intérieur, une masse spongieuse, qui devient en *d*, *d*, *d* de plus en plus dense et solide, tandis qu'en *e*, *e*, *e*, *e* au contraire elle se transforme en de grandes cavités médullaires qui mesurent 1/4 à 1/2'' de diamètre. *Archiv*, t. IV, tab. I, fig. IV.

Dans l'exostose cartilagineuse il s'agit donc pour ainsi dire d'une division de l'os. Un os long, au lieu de se développer dans une direction, croît dans deux sens, qui sont perpendiculaires l'un à l'autre. Un os plat, comme l'omoplate (fig. 2-3) ou l'os iliaque, donne souvent des excroissances sur ses deux faces, de telle sorte que l'une est dirigée en dedans et l'autre en dehors. Les excroissances forment parfois la plus grande masse, tandis que la plus petite appartient aux os primitifs.

La question principale reste à savoir d'où vient le cartilage qui fournit les matériaux à la croissance latérale progressive. Ce point n'a en aucune façon encore été élucidé jusqu'à présent. On sait que beaucoup de ces formes, comme les enchondrômes, existent déjà de très-bonne heure dans les premières années de la vie et qu'elles continuent à croître pendant la période de croissance de l'individu, absolument comme les os eux-mêmes grandissent. On est donc porté à en conclure que c'est déjà dans l'évolution antérieure de la formation des os qu'existe le point de départ de la déviation du développement. Comme la plupart des os sont dans le principe cartilagineux, on peut penser que dans chacune de ses parties une certaine section de ce cartilage primordial peut suivre un développement individuel, comme le démontre d'une manière si frappante le cas cité plus haut (t. I, p. 448) de Dufour[1]. Mais il résulte de l'observation que de semblables exostoses surviennent surtout fréquemment en des points où persiste longtemps encore du cartilage, ainsi notamment dans la région où le cartilage épiphysaire des os longs se confond avec le cartilage de la diaphyse, et où l'on sait que dans la plupart des os, jusqu'à la puberté, l'épiphyse osseuse est séparée de la diaphyse par une couche cartilagineuse intermédiaire. On est alors singulièrement porté à supposer qu'à une époque relativement peu avancée de la vie, par suite d'une irritation *qui atteint la surface*, il se produit une végétation latérale insolite partant de ce cartilage intermédiaire.

Prenez l'extrémité inférieure d'un fémur où chez un homme d'environ seize à dix-sept ans la diaphyse et l'épiphyse sont encore séparées par une traînée cartilagineuse, et figurez-vous qu'il

[1] Dufour, *Bullet. de la Soc. anat.*, année XXVI, p. 85. — Lebert, *Traité d'anat. path.*, t. I, p. 232, pl. XXXI, fig. 2-4.

soit parti de là une végétation dont le produit fait de plus en plus saillie au dehors, et il se formera ce que la figure 1 nous montre. Le point de départ sera donc en quelque sorte analogue à ce que j'ai décrit plus haut au sujet de certaines ecchondroses (t. I, p. 439), où de la surface de la synchondrose part un développement partiel, qui peut ensuite s'ossifier, alors même que la couche sous-jacente est encore cartilagineuse. Ces ecchondroses ossifiées peuvent, dans certaines circonstances, perdre complétement leur cartilage, comme je l'ai montré il y a longtemps pour celles de la région sphéno-occipitale[1] et comme je l'ai signalé plus haut pour celles des côtes (t. I, p. 448). S'il était juste que l'exostose cartilagineuse en général se produit ainsi, on pourrait la comprendre dans la série des ecchondroses s'ossifiant. En les rangeant parmi les ostéômes, je me guide sur ce que le cartilage apparaît régulièrement ici comme un tissu plus transitoire et l'os comme le terme typique du développement, et je m'appuie aussi sur ce que le genre de développement supposé plus haut n'est pas encore bien démontré. Ce n'est là qu'une hypothèse, qui s'appuie cependant sur le fait bien constaté, ainsi qu'il résulte d'une série de cas bien observés[2], que ces productions datent d'une époque très-précoce de la vie.

[1] Virchow, *Entwickelung des Schädelgrundes*, p. 51, tab. VI, fig. 14-15.

[2] Plusieurs cas de Cooper sont déjà très-caractéristiques. Une femme de quarante-huit ans avait à la face antérieure de l'extrémité supérieure du tibia une grande exostose pédiculée, qui, selon son dire, avait débuté dans son enfance et existait depuis quarante-quatre ans (*Surg. essays*, I, p. 198, pl. 8, fig. 1). Un garçon de vingt-quatre ans portait au-dessus du condyle interne du fémur une exostose dirigée vers en haut, en un point où il avait ressenti pour la première fois une douleur quatorze ans avant, en sautant par-dessus une barrière (p. 205, pl. 8, fig. 6). Une jeune fille de onze ans avait également au-dessus du condyle interne, dans la ligne d'insertion du triceps, une exostose cartilagineuse, qui avait été découverte par hasard huit mois auparavant (p. 203). — Syme (*Edinb. monthly Journ.*, 1854, janv.) dit que la tendance à la production de semblables exostoses est le plus accusée à l'époque de la puberté, qu'elles deviennent plus tard stationnaires et ne s'accroissent pas davantage. — Langenbeck (W. Busch, *Chirurg. Beobachtungen*. Berlin 1854, p. 288) enleva une exostose cartilagineuse située à la face antéro-interne du bras gauche, à la hauteur de l'insertion du deltoïde, chez une jeune fille de sept ans, qui avait déjà à l'âge d'un an et demi une petite saillie au même endroit. — Hodgson (Stanley, *Illustrations*, pl. 14, fig. 3) enleva sur une jeune fille de quatorze ans une tumeur semblable à la face inférieure et interne de la cuisse. — Carl Textor (*Virchow's Arch.*, 1852, t. IV, p. 4, tab. I, fig. 2-4) fit la résection d'une partie de l'omoplate droit pour une exostose (voy. notre fig. 2-3) chez une jeune fille de deux ans; la tumeur n'avait été remarquée que depuis quinze mois; il existait aussi à l'omoplate gauche une excroissance dure de la grosseur d'un pois. — Le cas décrit par moi (*Entwickelung des Schädelgrundes*, p. 52) et opéré par le même chirurgien, provenait

Seulement nous savons qu'il est des circonstances où il se produit aussi du cartilage dans le périoste. Cela n'arrive pas seulement après les fractures, dans la formation du cal, mais aussi dans des endroits où, par une position anormale de parties osseuses, par exemple dans les luxations et subluxations, par une pression constante sur le périoste, il existe un état d'irritation; il est, par suite, toujours possible que, sans une déviation primitive du développement cartilagineux, il puisse aussi, à une époque ultérieure de la vie, se faire dans le périoste une production cartilagineuse de ce genre. Nous avons du moins, en faveur de cette manière de voir, un cas de Regnoli[1], dans lequel, chez un portefaix de quarante-trois ans, il se développa, sans cause connue, avec douleurs, une exostose cartilagineuse sur la branche descendante de l'ischion.

Nous avons bien moins loin à aller pour expliquer le développement aux dépens du cartilage primitif (embryonnaire) dans certaines autres formes qui ne conservent pas toujours le caractère de l'exostose cartilagineuse, et dont je ne veux citer que l'une d'elles qui, dans ces derniers temps, a surtout fixé l'attention des accoucheurs et qui donne lieu au *bassin épineux*[2] (*ἀκανθοπελυς*, *Stachelbecken*). Sur une pièce de notre collection[3] on voit de chaque côté du point qui répond environ à la limite postérieure de l'os pubis, où il se confond avec l'os iliaque, une saillie épineuse dirigée en dedans et en haut; celle du côté droit est un peu plus développée, elle a 5 millimètres de haut, sa base allongée mesure 9 millimètres et son extrémité est acérée. Toutes deux siégent un peu en dedans de la région de la synostose iléo-pubienne, dans la direction de la ligne courbe supérieure. Quelques accoucheurs pensent que de semblables épines peuvent contaminer l'utérus gravide et donner lieu à des ruptures de cet organe. L'endroit où se trouvent ces productions épi-

aussi de l'omoplate d'une jeune fille. — Billroth (*Beiträge zur path. Histologie*, p. 117) rapporte neuf cas chez des individus de six à vingt et un ans.

[1] Regnoli, *Osserv. chirurg.* Pisa 1836. — *Schmidt's Jahrb.*, t. XXIX, p. 363.

[2] H. F. Kilian, *Schilderungen neuer Beckenformen und ihres Verhaltens im Leben.* T. II, *Akanthopelys.* Mannh. 1854. — Lambl, *Prager Vierteljahrsschr.*, 1855, XIIe ann., p. 142. — A. L. Wallmüller, *Partus memorabilis in instituto obstetricio Berolinensi observatus.* Diss. inaug. Berol. 1856. — *Verhandl. der Berliner geburtsh. Gesellschaft*, X, p. 59.

[3] Pièce n° 5 de l'année 1857.

neuses, souvent symétriques, répond à peu près, sinon toujours très-exactement, au point où se réunissent primitivement les trois os qui forment le bassin. Il y a, en effet, dans le principe, entre les os pubis, iléon et ischion, un joint cartilagineux, qui, ici, gagne la surface. Il est par conséquent très-probable[1] que dans cette région les épines et les crêtes se produisent comme l'ecchondrose sphéno-occipitale dont il a été fait mention plus haut, ou, ce qui y ressemble peut-être encore davantage, comme le tubercule jugulaire ou anonyme à la limite du corps et de la portion arquée de la vertèbre occipitale. Seulement ce mode de développement n'est pas encore établi avec certitude pour le bassin, et on peut d'autant moins ranger irrévocablement cette production dans la série des ecchondroses, qu'elle est quelquefois située plus en dedans, environ au point correspondant à l'insertion des aponévroses, et que l'on peut par conséquent la considérer aussi comme une exostose tendineuse. —

Abstraction faite des exostoses cartilagineuses et des productions déjà mentionnées particulièrement (t. I, p. 449), survenant dans les articulations pour y constituer les corps libres, on voit le plus grand nombre des autres exostoses procéder du *tissu connectif*, qui, à son tour, peut être produit soit par du tissu connectif préexistant, soit par un tissu quelconque de la même famille. Le périoste occupe naturellement ici le premier rang; ses rapports avec le développement des exostoses sont si évidents, que ce mode de genèse ne pouvait déjà plus être révoqué en doute depuis les fameuses expériences de Duhamel[2].

Si l'on a tardé à justement interpréter ces phénomènes, c'est parce qu'on admettait un suc particulier ou, comme on s'exprimait plus tard, un exsudat d'où procéderait la production nouvelle; ce n'est que par les observations que j'ai faites sur l'ossification directe du tissu connectif[3] qu'on a pu quitter le domaine des hypothèses, pour marcher sur un terrain tout à fait sûr, celui des faits.

[1] Virchow, *Entw. des Schädelgrundes*, p. 54, cpr. p. 14 et 67. *Verhandlungen der Berliner geburtsh. Gesellsch.*, 1857, X, p. 67.

[2] Du Hamel, *Mém. de l'Acad. royale des sciences*, année 1743. Mém. 6 sur les os, obs. 31, sq.

[3] *Virchow's Arch.*, 1847, t. I, p. 135. — *Würzb. Verhandl.*, t. II, p. 158. — *Pathol. cellul.*, p. 355, fig. 131-132.

Dans l'ancienne idée qu'on se faisait de l'exostose, on supposait, en effet, que l'excroissance partait de l'os même, à peu près ainsi que cela arrive probablement dans l'exostose cartilagineuse, et bien longtemps après que le rôle génésique du périoste eut déjà été fixé, on distinguait encore deux différentes espèces d'exostose. Bœrhaave[1] les a distinguées de la manière la plus précise, en faisant naître l'une par l'épaississement et l'ossification du périoste, et l'autre par l'écartement des lamelles osseuses mêmes. Pallas[2] va jusqu'à n'admettre comme véritables exostoses que celles qui ont leur siége dans la substance de l'os même, et il appelle fausses exostoses celles qui ont leur siége dans le périoste et dans ses vaisseaux. La distinction en exostoses par infiltration et exostoses par épanchement est peu claire, mais elle repose probablement sur une idée semblable[3].

La production de ces exostoses *vraies*, qui correspondent à peu près à celles qu'on a appelées plus tard *parenchymateuses*, a été souvent rapportée à un ramollissement qui envahirait dans l'os la partie frappée par l'atteinte morbide, après que les sels eussent peut-être été dissous par un acide; ces points ramollis se tuméfieraient alors par l'infiltration de nouveaux sucs et s'ossifieraient ensuite de rechef. On ne peut pas prétendre qu'un pareil mode de production soit impossible ou qu'il n'y en ait pas d'exemple. En effet, certaines excroissances osseuses, que j'ai nommées *granulations osseuses*[4], mais que d'autres ont tout bonnement désignées comme exostoses, se produisent lors de la cicatrisation des ulcères osseux, ainsi qu'on peut si fréquemment le voir dans les ulcères profonds de la jambe[5]. Mais encore ici faut-il que le tissu osseux se transforme d'abord en un tissu connectif mou ou qu'il le produise, et ce n'est que celui-ci qui, plus tard, formera le tissu osseux nouveau.

Toujours ceci est-il le cas le plus rare; car même pour les véritables exostoses il ne peut être révoqué en doute, que le plus souvent elles sont produites par un tissu connectif et sur-

[1] Bœrhaave, *Prælectiones ad Instit.*, § 711.
[2] S. Pallas, *l. c.*, p. 209.
[3] Du Verney, *l. c.*, II, p. 474.
[4] *Virchow's Arch.*, I, p. 137.
[5] Andr. Bonn, *Tabulæ ossium morbosorum præcipue thesauri Hoviani*. Amstel. 1788, fasc. III, tab. XXII.

tout directement par le périoste. Elles se trouvent à la surface d'un os, soit qu'on puisse encore nettement distinguer la masse osseuse nouvellement formée de l'ancienne, soit que toutes deux soient complétement réunies et confondues l'une avec l'autre.

C'est cette circonstance qui a souvent, dans les derniers temps, fait admettre une distinction établie d'abord par Lobstein[1], et suivant laquelle on a nommé *ostéophytes* les excroissances simplement appliquées sur l'os, tandis qu'on a laissé l'ancien nom d'*exostoses* à celles qui sont dans une connexion intime avec l'os. Lobstein lui-même persistait encore à croire que l'exostose se développe effectivement de la substance de l'os, ou, comme il dit, entre les couches de la substance compacte de l'os. L'ostéophyte, au contraire, trouverait sa raison d'être dans une ossification des tissus qui enveloppent l'os, savoir : l'ostéophyte diffus, dans une ossification du tissu cellulaire qui réunit le périoste à l'os ; l'ostéophyte fibrillo-réticulaire, dans une ossification du périoste lui-même ; l'ostéophyte lamelleux et styloïde, dans une ossification des fibres tendineuses et aponévrotiques ; l'ostéophyte en chou-fleur et synostotique enfin, dans l'ossification du tissu interstitiel des muscles qui entourent l'os malade[2].

Cette manière d'envisager le sujet constitue un très-grand progrès, en tant qu'ici il n'est plus seulement question du périoste, mais aussi des tissus extra-périostiques, des tendons et des aponévroses, du tissu musculaire interstitiel, ou comme nous dirions aujourd'hui, du tissu connectif dans la proximité des os en général. Mais ce qu'elle donne de moins, c'est un caractère nettement distinctif de la véritable exostose, qui ne se trouve pas en effet entre les couches de la substance compacte, mais bien sur celle-ci ; la seule différence sur laquelle l'école de Vienne a insisté plus tard aussi, consiste en ce que la limite entre l'exostose et l'ancien os est difficilement reconnaissable, tandis qu'elle l'est plus facilement dans les ostéophytes, attendu que l'ostéophyte semble quelquefois seulement reposer légèrement sur l'os.

[1] Lobstein, *Traité d'anat. pathol.*, t. II, p. 141.
[2] *Ibid.*, p. 150.

Il faut donc prendre pour règle que l'exostose aussi est *apposée* à l'os, qu'elle y adhère de l'extérieur, et, en général, on peut bien dire, si on veut encore établir une différence en ce sens entre les ostéophytes et les exostoses, que les ostéophytes sont de jeunes exostoses et les exostoses d'anciens ostéophytes. Les couches nouvellement formées s'apposent d'abord très-superficiellement, plus tard elles se combinent toujours plus intimement avec l'os, dont elles sont finalement inséparables. La différence entre l'ostéophyte et l'exostose est donc en partie conventionnelle, en partie scolastique, et il ne faut pas s'étonner que les deux expressions soient souvent employées l'une pour l'autre. En général, la seule chose dont il ne faut pas se départir, c'est que la notion de l'ostéophyte est plus vaste, en tant qu'elle s'étend bien au delà du domaine onkologique. L'ostéophyte n'a en soi aucun caractère d'une tumeur; ce sont des formations osseuses, étendues, mais plates, à la surface d'anciens os, telles qu'elles sont produites par la périostite diffuse. Que Lobstein n'ait pas reconnu leur connexité avec ces états qu'il dépeint comme ostéoporose corticale et ostéosclérose sus-corticale[1], cela provenait de la connaissance défectueuse qu'on avait alors du développement des os en général, sans quoi il aurait pu facilement se convaincre que tous ces phénomènes se lient entre eux et font partie de la périostite, ou s'en rapprochent extrêmement; qu'ils sont tous à ranger dans la série des produits morbides *par irritation*, et qu'ils ne diffèrent qu'en cela que les couches ossifiantes procèdent tantôt seulement du périoste, tantôt aussi du tissu connectif ambiant, et que dans le premier cas, tantôt seulement les couches profondes, tantôt aussi les couches superficielles du périoste participent à leur formation. Mais aussi sous ce rapport *ostéophyte est l'expression la plus générale pour désigner la nouvelle formation osseuse, corticale ou sus-corticale*, c'est-à-dire la nouvelle masse osseuse que produit la périostite dans le sens plus restreint ou plus vaste du mot. Exostose désigne le domaine plus restreint des ostéophytes qui sont confinés à une place déterminée de la surface de l'os et se produisent sous la forme d'une

[1] Voy. les planches II à VII dans Lobstein, *Traité d'anat. path.*, t. II, et en particulier les planches III et IV, fig. 1.

tumeur. Ils représentent donc un des exemples les plus remarquables *du rapport des tumeurs avec des processus inflammatoires chroniques.*

Sous ce rapport, il faut remarquer que, dans le cadre des ostéophytes, on distingue depuis assez longtemps, outre les exostoses, les *périostoses* et les *hypérostoses*. Par exostose on désigne un produit à base plus circonscrite, tandis que périostose exprime un gonflement reposant sur une plus large base, et hypérostose, le même phénomène sur un os entier ou du moins sur une portion entière d'un os. Plus un os est grand, plus aussi ces différences se dessinent nettement, et d'habitude on ne regarde plus comme tumeurs la plupart des périostoses et des hypérostoses des grands os, des os longs par exemple. Pour les petits os, au contraire, tout cela se confond, car la périostose ou l'hypérostose peut s'y présenter absolument comme l'exostose sur un grand os. Ce sont là des expressions qui ont un cours tout conventionnel, et qui ne représentent pas toujours de différence tranchée entre elles.

Les *hypérostoses des os de la face et du crâne* se prêtent le mieux à cette démonstration; l'intensité toute particulière de l'atteinte morbide les distingue de toutes les maladies analogues; les formes plus diffuses ont déjà depuis Malpighi[1] excité à un haut degré l'attention des observateurs. Avec le temps, on a réuni un certain nombre de crânes remarquables de cette espèce[2]; mais leur valeur pour la forme des hypérostoses dont il est ici principalement question, a été peu relevée, parce que l'influence de cette altération sur la cavité du crâne, son contenu et ses différentes ouvertures est devenue tout naturellement le sujet principal de l'observation. Cette hypérostose diffuse, lorsqu'elle occupe le crâne, est plus uniforme, de sorte qu'on y voit très-rarement des aspérités particulières et qu'elle ne se

[1] Malpighi, *Opera posthuma*. Lond. 1697, p. 49.

[2] Jadelot, *Description anatomique d'une tête humaine extraordinaire*. Paris 1799. Traduit par Heun. Jena 1805. — Bojanus, *Froriep's Notizen*, 1828, t. XV, nº 9. — Otto, *Neue seltene Beobachtungen aus der Anatomie, Physiologie u. Pathologie*. Berlin 1824, p. 2. — Jlg, *Einige anatomische Beobachtungen*. Prag 1821. — Ger. Vrolik, *Specimen anat. path. inaug. de hyperostosi cranii*. Amstelod. 1848. — J. F. H. Albers, *Jenaische Annalen*, 1851, t. II, p. 1. — Huschke, *Ueber Cranioscleroseis totalis rhachitica und verdickte Schädel überhaupt*. Jena 1858.

présente pas sous forme d'une tumeur proprement dite. Il en est autrement des os de la face, qui, dans certains cas, sont plus fortement atteints que les os du crâne, donnent lieu à des gonflements plus considérables et le plus souvent aplatis et arrondis, suivant que les différents os de la face ou quelqu'une de leurs parties sont le siége de l'hypérostose. Ceci se présente notamment aux os maxillaires, et quelques-uns de ces cas ont été précisément décrits comme exostoses des maxillaires.

Parmi ceux-ci le cas de Forcade[1] est peut-être le plus remarquable. Ce chirurgien avait un fils qui, sauf une atteinte de variole, avait joui d'une bonne santé jusqu'à l'âge de douze ans (1734). A cette époque, son père lui ouvrit, à l'angle interne de l'œil droit, une tumeur lacrymale, qui suppura très-longtemps. Il se développa en même temps à l'apophyse nasale du maxillaire supérieur droit une tumeur de la grosseur d'une amande, qui augmentait tellement qu'elle comprimait, à l'âge de quinze ans, les cartilages du nez, de manière à empêcher ce jeune homme de respirer autrement que par la bouche. La maladie s'étendit ensuite aussi au maxillaire inférieur, qui ne conserva sa forme normale qu'à ses extrémités articulaires et aux bords alvéolaires; le maxillaire supérieur, les parois de la cavité orbitaire, à l'exception de la voûte, les ouvertures nasales, les os palatins, les os malaires furent atteints par le mal et se gonflèrent jusqu'à former des masses informes. A l'âge de vingt ans la face était monstrueuse. Il y avait exophthalmie avec myopie, difficulté de parler et affaiblissement général; le malade mourut, aveugle et phthisique à l'âge de quarante-cinq ans. La tête macérée pesait 8 1/4 livres, le maxillaire inférieur seul 3 livres 3 onces. De grandes exostoses, tubéreuses et lobulées, ayant la densité du marbre, faisaient saillie autour de la mâchoire inférieure et du bord inférieur des cavités orbitaires. Les os du crâne

[1] Je cite ici Forcade (de Perpignan), le père du malade, bien que l'on trouve généralement cités Jourdain et Ribel; en effet, chose singulière, cette observation a été si souvent décrite, que même les meilleurs auteurs en sont arrivés à en faire double emploi. Jourdain (*Traité des mal. et des opérations réellement chirurg. de la bouche*. Paris 1778, t. I, p. 289, pl. III) le décrit le premier; il est rapporté et figuré plus tard par Ribel (*Mémoires présentés à l'Institut*, t. II, p. 336. *Dissertation sur les exostoses*. Paris 1823). Lebert (*Traité d'anat. path.*, t. I, p. 228, pl. XXXII-XXXIII) en a de nouveau donné des figures. Il cite Rybel et Rebel; il ne dit pas si la fig. I de la pl. XXXII se rapporte à ce cas.

étaient épaissis, garnis de petites excroissances plates et entièrement sclérosées. Les sinus frontaux et maxillaires avaient complétement disparu. Le restant du squelette était remarquable par la fragilité des os. Enfin il faut encore remarquer qu'à l'autopsie on pouvait à peine distinguer les muscles de la face; ils avaient pris un aspect fibreux et se confondaient avec le tissu cellulaire et le périoste.

Un crâne tout à fait semblable se trouve au musée Dupuytren[1]; il se distingue principalement en ce que le bord supérieur des cavités orbitaires est garni d'exostoses et qu'il se trouve sur l'os pariétal droit une excroissance osseuse solide tout isolée, d'une forme ronde aplatie; le crâne entier ne pèse que 2 livres, le maxillaire inférieur très-difforme pèse 197 grammes. Malheureusement on ne sait rien de l'histoire du cas auquel se rapporte cette pièce.

Ces hideuses formes morbides sont pour le squelette l'analogue de ce qu'est la léontiasis (vol. I, p. 324) pour les parties molles. Les dessins de ces pièces pathologiques, vus à une certaine distance, font l'effet d'une léontiasis moulée en plâtre. Aussi j'hésite d'autant moins à leur appliquer le nom de *leontiasis ossea*, que, d'après moi, le développement de la maladie répond exactement à ce que nous appelons éléphantiasis dans les parties molles. Déjà en traitant de cette dernière maladie (vol. I, p. 309), j'ai fait mention des hypérostoses qui s'y rencontrent et qui d'ordinaire, outre un gonflement général des os atteints, y produisent encore des excroissances noueuses et épineuses. Ordinairement cette hypérostose est de plus associée à la transformation fibromateuse des parties molles; dans les cas plus rares que nous avons ici en vue, c'est le périoste qui est le siége principal de la maladie. Malheureusement nous n'avons pour la plupart des cas de léontiasis osseuse, ni les observations cliniques, ni la relation des rapports révélés par la dissection des parties molles. Le cas de Forcade est à ce point de vue surtout d'une grande importance. Mais le cas remarquable de Prague, que d'abord Jlg et

[1] *Musée Dupuytren descr.*, p. 528, nº 384. — C. O. Weber, *Die Knochengeschwülste*, p. 8, tab. V, fig. 7. — Houel, *Manuel d'anat. path. contenant la description et le catalogue du Musée Dupuytren*. Paris 1857, p. 536, 537, 748. (Il cite Cruveilhier comme donataire de la pièce.)

plus tard Wenzel Gruber ont décrit[1], est plus caractéristique encore, parce que la marche de la maladie en est plus exactement connue.

Une fille, précédemment très-bien portante, devint amaurotique à l'âge de dix ans et eut une attaque d'épilepsie, suivie pendant des mois entiers d'un violent mal de tête général accompagné de délire. Lorsque celui-ci cessa, les attaques convulsives devinrent plus fréquentes, et à la fin de chacune d'elles apparaissait un érysipèle qui envahissait la tête entière et durait avec la desquamation de huit à dix jours. A l'âge de seize ans l'ouïe disparut, la tête grossit; il y eut de violentes douleurs, de la pesanteur de tête, de la faiblesse et perte de l'odorat etc.; la pauvre malade mourut enfin à l'âge de dix-sept ans, immédiatement après un nouvel érysipèle.

On ne peut pas trouver entre deux maladies une plus grande concordance dans la marche des phénomènes. Si l'on considère que dans l'éléphantiasis ordinaire des extrémités, dans le *Rosenbein*, les phénomènes érysipélateux échappent souvent aussi à l'observation, on ajoutera d'autant moins d'importance à l'absence de ce symptôme dans une affection qui siége aussi profondément que celle dont il est ici question : non pas que je veuille aucunement prétendre que chaque hypérostose ait la même origine; au contraire, il est hors de doute, comme je l'énoncerai avec plus de précision encore plus tard, que des traumatismes, la syphilis et le rachitisme donnent aussi lieu à des hypérostoses. Mais la forme dont il est question ici n'a jamais été observée dans les cas où l'une de ces causes avait positivement existé; si récemment encore Huschke a essayé de ramener l'hypérostose totale du crâne (cranioscléroso) au rachitisme, cette manière de voir repose sur une idée indubitablement inexacte de la nature des phénomènes rachitiques.

Il semble qu'un état analogue à celui que présente la léontiasis osseuse dans sa plus horrible forme puisse s'étendre quelquefois au squelette entier[1]. Tel est notamment un cas de Sauce-

[1] W. Gruber, *Beiträge zur Anatomie, Physiologie, Chirurgie* etc., part. II. Prag 1847, p. 13.

[2] Rullier, *Bullet. de la Faculté de méd. de Paris*, 1809, p. 94. Musée Dupuytren, nº 133.

rotte[1]. Un homme de trente-neuf ans a vu, dans le cours de quatre ans, son poids augmenter de 119 jusqu'à 178 livres, et cependant ses chairs étaient flasques et affaissées; sa tête était devenue si grosse qu'il lui fallait commander ses chapeaux exprès; ses yeux étaient tellement portés en avant qu'ils étaient parallèles au front, la mâchoire inférieure avançait sur la supérieure de la largeur d'un doigt; l'épine dorsale, les omoplates, les clavicules, le sternum, les côtes et les os de la hanche étaient énormément épaissis; il n'y a que les jambes qui, au premier abord, avaient un aspect normal; mais lorsqu'on les touchait, on reconnaissait que les mollets manquaient complétement et que presque tout y était osseux. Des attaques périodiques de dyspnée et de coma avaient été les uniques symptômes de la maladie[2].

J'ai cité ces remarquables formes de l'hypérostose avec d'autant plus de soin, qu'elles offrent à la théorie des appoints d'une grande importance. Pour l'étude des tumeurs, les *hypérostoses partielles* ont une valeur bien plus grande, parce qu'elles se présentent plus fréquemment, et que par leur apparition circonscrite elles peuvent facilement être séparées des affections plus diffuses, avec lesquelles cependant elles doivent nécessairement être classées. Ces formes, qui appartiennent réellement aux tumeurs, ne sont pas rares aux os de la face et du crâne.

Wolfarth[3] rapporte une hypérostose externe compacte de l'os temporal, qui s'était formée à la suite d'un traumatisme et qui avait existé pendant plusieurs années. La figure ci-contre montre une hypérostose dense, quoique légèrement poreuse, de

[1] Musée Dupuytren, n° 435. Lobstein (*Traité d'anat. path.*, II, p. 108) cite Saucerotte, *Mélanges de chirurgie*, p. 407. Albers (*Jenaische Annalen*, 1851, II, p. 8), qui rapporte le même cas avec les mêmes expressions, renvoie, évidemment par erreur, à une citation de Boyer (*Traité des maladies chirurg.*, t. III, p. 542), qui figure dans Lobstein immédiatement avant la précédente et ne se rapporte qu'à une sclérose du fémur. J. Fr. Meckel (*Handb. der path. Anat.*, 1816, II, 1, p. 278) semble au contraire parler du même cas que Lobstein; mais il cite à cet égard Saucerotte (*Mém. de l'Institut nat. sc. phys.*, t. II, p. 114) et Noël (Roux, *Journal de médecine*, 1779, mars, p. 225). Renard (*Versuch, die Entstehung und Ernährung, das Wachsthum und alle übrigen Veränderungen der Knochen im gesunden und kranken Zustande zu erklären.* Leipz. 1803, p. 67) considère ces deux cas comme différents et cite Saucerotte (*Bull. de la Soc. philomatique*, an VII, p. 151) et Noël (*Sammlung auserlesener Abhandlungen für praktische Ærzte*, t. XV, p. 541).

[2] Si ce cas était identique à celui que cite Meckel, il faudrait ajouter encore la perte presque complète de la vue et de la mémoire.

[3] Wolfarth, *De ossium tumoribus*. Diss. inaug. Wirceb. 1848.

toute la moitié gauche du sphénoïde ; à l'intérieur du crâne le corps du sphénoïde offre une augmentation de volume et un épaississement

Fig. 4.

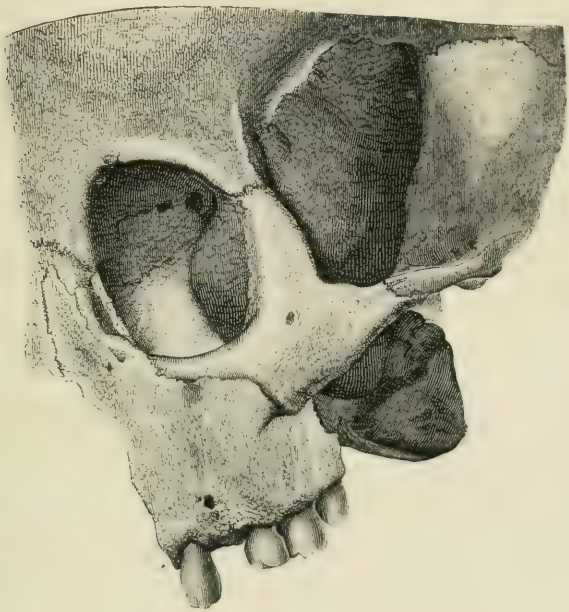

(sclérose) qui s'étendent à la plus grande partie de l'apophyse orbitaire ainsi qu'à la surface externe de la portion temporale et aux apophyses ptérygoïdes, où l'altération est plus prononcée. Ainsi se développa une masse circonscrite, qui produisit une tumeur dure et perceptible à la palpation dans la région temporale, et une autre tumeur dans l'orbite donnant lieu à l'exophthalmie.

L'altération était encore plus étendue dans un cas décrit par

Fig. 4. Hypérostose d'une moitié de l'os sphénoïde. On voit le gonflement uniforme de la grande aile, de la petite aile et de l'apophyse ptérygoïde. La pièce (n° 1143) provient d'une femme âgée de trente-cinq ans, morte de typhus et affectée d'une légère exophthalmie, sans qu'il ait été possible d'obtenir d'autre donnée sur ses antécédents. L'hypérostose se lie en même temps à une condensation de tout l'intérieur de l'os et s'étend jusqu'au corps du sphénoïde, dont elle dépasse un peu le milieu à droite. L'espace compris dans la fosse crânienne moyenne et antérieure est rapetissé de la même manière que le sont les fosses temporales, les cavités orbitaires etc. Les trous crâniens (trou optique, rond, ovale, fissure orbitaire inférieure) ont le plus souffert. La face interne de l'os frontal montre aussi une mince couche diffuse d'ostéophytes avec une forte vascularisation. L'aile du sphénoïde présente la grosseur d'un pouce

Köhler[1], où une exostose spongieuse remplissait l'orbite et la fosse nasale gauche, la fosse ptérygo-palatine et l'espace situé au-dessous de l'arcade zygomatique, se prolongeait par la fissure sphénoïdale inférieure sur l'aile temporale du sphénoïde, et s'étendait inférieurement jusqu'à la dernière dent molaire et au crochet de l'os ptérygoïde comprenant l'apophyse ptérygoïde et l'os palatin etc. Voigtel[2] décrit un crâne présentant une forte exostose arrondie, portant une petite pointe osseuse; située à la partie orbitaire droite de l'os frontal, elle s'étendait jusqu'à l'apophyse crista galli, de sorte que la perte de l'odorat en fut la conséquence. En arrière, l'hypérostose se prolongeait sur la petite et la grande aile du sphénoïde et sur l'écaille du temporal; le trou optique en était considérablement rétréci. J'ai moi-même trouvé chez un homme âgé de vingt-quatre ans, et mort de la petite vérole, une atrophie partielle et une sclérose du lobe moyen gauche du cerveau, correspondant à une hypérostose éburnée et raboteuse probablement très-ancienne, peut-être congénitale, de la face inférieure du rocher et de l'écaille du temporal, ainsi que de la moitié gauche et du corps du sphénoïde[3]; des parties extérieures il n'y avait que l'apophyse ptérygoïde qui ait été augmentée de volume; du reste, toute la région temporale était plutôt aplatie. Ce cas se rapproche beaucoup d'une autre observation qui appartient déjà à l'exostose proprement dite, et que Léopold[4] a publiée. Chez une fille de quatorze ans qui, dès sa jeunesse, avait eu de la parèse du côté gauche, un tremblement des mains, une démarche mal assurée, du bégaiement etc., on trouva, faisant saillie dans la cavité moyenne droite du crâne, une exostose haute d'un quart de pouce, et de la circonférence d'une pièce d'un demi-groschen, qui avait produit une dépression dans le cerveau. (Il existait en outre un hydrocéphale interne.)

L'altération, du moins vers l'extérieur, était plus étendue dans un cas observé par Lysthay[5] seulement pendant la vie et non

[1] Joh. Val. Heinr. Köhler, *Beschreibung der physiol. und pathol. Präparate in Loder's Sammlung*. Leipz. 1795, t. I, p. 29, n° 100.

[2] Voigtel, *Handbuch der patholog. Anatomie*. Halle 1804, t. I, p. 174.

[3] Pièce (sèche) n° 4 et (humide) n° 114 de l'année 1858.

[4] Leopold, *Casper's Wochenschrift*, 1850, n° 12, p. 178.

[5] v. Lysthay, *Zeitschrift des Doctorencollegiums zu Wien*, 1858, n° 12 (*Canstatt's Jahresbericht für 1858*, t. III, p. 178.).

autopsié. Chez un malade âgé de vingt-quatre ans existait une hypérostose énorme de l'os malaire, de l'apophyse zygomatique et des os du crâne du côté gauche, avec exophthalmie et affaiblissement de la vue. La tumeur avait commencé à l'âge de treize ans, et s'était ensuite uniformément développée.

Le plus ordinairement les hypérostoses partielles, soit simples, soit sclérotiques, siégent sur les maxillaires, et surtout sur les maxillaires supérieurs[1]; très-souvent une irritation dentaire[2], d'autres fois des traumatismes en sont la cause première.[3] Quelquefois ce sont les parties externes du maxillaire supérieur, l'arcade alvéolaire, l'épine nasale, qui en sont atteints d'une manière prédominante; plus souvent le sinus maxillaire en est le siége[4]. Déjà en parlant de la léontiasis, nous avons fait mention de la disparition complète des sinus maxillaires (p. 22). Mais il s'agit ici d'une véritable formation de tumeur, où la nouvelle masse osseuse part des parois de la cavité, la distend, et se développe ensuite à l'extérieur[5] vers les fosses nasales, les orbites ou la cavité du crâne. A. Cooper[6] parle d'une femme, chez laquelle une exostose partait de l'antre d'Highmore de chaque côté, et avait produit une telle distension du maxillaire supérieur, qu'il y avait une double exophthalmie et une tuméfaction considérable des joues, entre lesquelles le nez comprimé avait disparu. Un prolongement de la tumeur avait pénétré par la portion orbitaire de l'os frontal dans la cavité crânienne, et avait produit une apoplexie mortelle. Michon[7] enleva, avec succès, à un campagnard

[1] O. Heyfelder, *Virchow's Arch.*, t. XI, p. 527. — Paget, *Lectures*, II, p. 240. — Schuh, *Pseudoplasmen*, 1854, p. 148.

[2] John C. Warren, *Surg. observ. on tumours*. Boston 1848, p. 127.

[3] Schuh, *Œsterreich. Zeitschr. für praktische Heilkunde*, 1862, nº 4. — Hancock, *The Lancet*, 1848, vol. II, p. 454.

[4] W. Lesenberg, *Ueber Geschwülste der Oberkieferhöhlen*. Diss. inaug. Rostock 1856, p. 40. — Howship, *Practical observations in surgery and morbid anatomy*. Lond. 1816, p. 26, pl. II, fig. 1. (Le même fait est rapporté dans Paget, *Lect.*, II, p. 240, et provient du Musée de Langstaff. Le cas cité par Howship, p. 22, pl. I, fig. 3, ne semble pas avoir ici sa place.) Cerutti, *Path. anat. Museum*. Leipz. 1851, p. 22, tab. III (d'après Jos. Fox, *The nat. hist. and dis. of the human teeth*. Lond. 1814).

[5] Musée Dupuytren, nº 383, p. 526. Atlas, pl. XVIII, fig. 1-5. La même tumeur dessinée dans Vidal, *Traité de path. externe*. Paris 1846, t. III, p. 650, fig. 54-55. Houel (*l. c.*, p. 748) cite Breschet comme l'observateur du fait (*Bullet. de la Faculté*, t. IV, p. 323).

[6] A. Cooper and B. Travers, *Surgical essays*, 1818, P. I, p. 157.

[7] Michon, *Mémoires de la Soc. de chirurgie de Paris*, 1851, t. II, p. 614, pl. IV. Dessin de la tumeur dans Lebert, *Traité d'anat. path.*, atlas, t. II, pl. CLXVII, fig. 1-5

âgé de dix-neuf ans, une exostose éburnée du sinus maxillaire; elle pesait 120 grammes, était presque ronde, présentait à la coupe des stratifications, et avait refoulé toutes les parties environnantes. Lambl[1] décrit du Musée de Florence une préparation extrêmement remarquable, consistant en une énorme tumeur osseuse, intérieurement éburnée, extérieurement en partie épineuse, en partie spongieuse, faisant hernie hors du sinus maxillaire, sous la forme d'une forte massue. Ces exemples suffisent pour démontrer le danger du mal; il y a d'autant moins lieu de les multiplier, que, même pour les cas cités, il n'est pas tout à fait démontré qu'il s'agit de formations purement périostiques, médullaires ou même cartilagineuses.

Je passe ici sous silence, en partie pour la même raison, les exostoses de l'os frontal, du maxillaire inférieur etc., qui, du reste, s'en rapprochent beaucoup; j'y reviendrai plus tard, et je mentionne encore brièvement que de semblables formations d'ostéophytes se présentent aussi assez souvent sur d'autres parties du squelette. L'histoire de l'arthrite noueuse (*Malum senile*, vol. I, p. 461) en offre de nombreux exemples. Elle porte principalement sur les *extrémités articulaires* des os, qui présentent souvent des altérations considérables. La plus grande tumeur de cette espèce que j'aie vue occupait le genou. Elle avait la grosseur d'une tête d'adulte, et était formée par de fortes excroissances osseuses, qui partaient du fémur et du tibia, sans avoir entièrement respecté la rotule. On trouve quelquefois une *hypérostose semblable du col du fémur et de la cavité cotyloïde :* c'est à proprement parler une périostose. Il en résulte une tumeur osseuse qui peut devenir tellement volumineuse, que dans la région des aines elle fasse saillie vers l'extérieur, et puisse facilement être confondue avec des formes malignes. La même altération s'observe dans d'autres articulations.

Il n'en est pas autrement pour les *synchondroses*. Lorsqu'on examine certains *corps de vertèbres*, on y voit des exostoses[2] qui partent de leurs bords, se développent par dessus des cartilages intervertébraux, et peuvent même finir par se souder

[1] Lambl, *Reisebericht*, p. 191 (dans le *Prager Vierteljahrsschrift*, t. LV. Cpr. dans le même recueil p. 150 (pièce de la collection de l'Hôtel-Dieu à Lyon).

[2] Chr. Gottl. Ludwig, *Advers. med. pract.* Lips. 1769, vol. I, p. 740, tab.

entre elles. (*Exostoses sus-cartilagineuses.*) Lorsqu'elles occupent des régions où elles deviennent plus accessibles à l'examen extérieur, par exemple aux parties latérales ou postérieures des vertèbres du cou, elles peuvent alors se développer vers l'extérieur sous forme de tumeurs[1]. Ici aussi leur développement est d'ordinaire périphérique, et leur valeur dépend de leur situation et de l'action qu'elles exercent sur les parties voisines. Cependant, comme leur volume est le plus souvent peu considérable, on a exagéré leur importance. Il en est de même pour les excroissances plus rares, dirigées en dedans vers le canal vertébral, auxquelles on accorde souvent une importance pathologique exagérée[2].

Il semble en être tout autrement pour les exostoses, en général petites, qui se rencontrent le plus fréquemment sur la *voûte du crâne*, autant à sa face externe, que sur la table interne. Les mêmes formes qui font saillie à la surface du crâne, et qu'on y peut aisément sentir, se développent aussi à la surface intra-crânienne. On distingue facilement les exostoses *aplaties* (parenchymateuses), des formes *pédiculées* ou *en forme de boutons* (épiphysaires), surtout en ce qu'il n'est pas rare de les rencontrer sur le même crâne, l'une à coté de l'autre[3]. Ce sont les mêmes va-

Fig. 5.

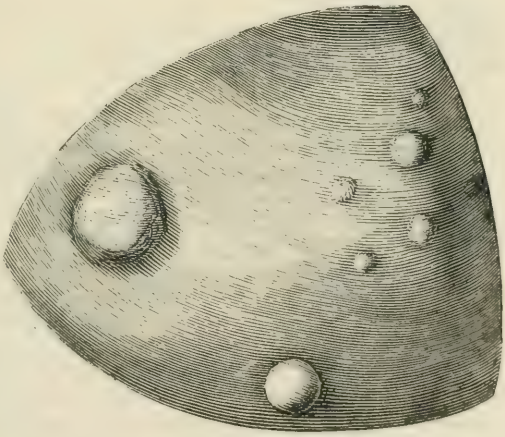

Fig. 5. Exostoses multiples plates et en forme de boutons de la face externe de l'os frontal (pièce n° 10 de l'année 1862). Grandeur naturelle.

[1] A. Cooper, *Surg. essays*, I, p. 159. — Warren, *Surg. obs. on tumours*, p. 117.

[2] Wilks, *Transact. of the London Patholog. Soc.*, 1861, vol. XII, p. 101.

[3] Entre ces deux formes d'excroissances se trouve celle que les anciens déjà comparèrent à des cornes et dont les porteurs étaient appelés d'après Héliodore *dionysiaques* ou *bacchiques* (Andr. Bonn, *Descriptio thes. ossium morbosorum Horiani*. Amstel. 1783, p. 38, n° CCCIII).

riétés que nous trouvons dans les verrues et d'autres formations qui se produisent à la surface de la peau. L'exostose aplatie forme des gonflements à saillie peu tranchée, mais denses et d'un volume très-différent[1] ; l'exostose pédiculée, par contre, s'insère par une partie mince et se développe ensuite sous forme d'un bouton. Le pédicule n'est ordinairement pas long, mais cependant tel que assez souvent une couche de tissu fibreux existe entre la surface de l'os et le bouton osseux. C'est justement de là que peut naître l'idée qu'il est parti de l'os une masse qui a perforé le périoste, et s'est ensuite étendue au delà de celui-ci sous la forme d'une tumeur osseuse analogue à l'ecchondrose sphéno-occipitale dont nous avons parlé naguère (t. I, p. 445).

Cette même forme se rencontre aussi à la surface interne du crâne, où elle acquiert quelquefois une importance assez grande lorsqu'elle atteint un volume considérable, et qu'elle exerce par là une compression ou une irritation sur le cerveau[2]. Ce sont principalement ces formes qu'on cite depuis longtemps, comme causes d'épilepsie et d'autres formes de convulsions[3]. Si on les

[1] Une circonstance importante pour le diagnostic vient de ce que parfois des proéminences aplatis des os du crâne, notamment du frontal et du pariétal, peuvent avoir une complète analogie avec les exostoses et les périostoses aplaties, tout en y étant diamétralement opposées par leur nature ; ce sont en effet des *proéminences bulleuses du crâne avec atrophie du tissu osseux*. Lambl (*Virchow's Arch.*, t. X, p. 346, tab. V. — *Aus dem Franz-Josef-Kinderspitale in Prag*, 1860, t. I, p. 1, fig. 1-3) a soigneusement décrit ce phénomène sous le nom de *protubérances exencéphalitiques*. Dans le fait, les plus grandes bulles osseuses sont causées par la proéminence de la substance cérébrale, sinon par exencéphalie, du moins par encéphalocèle ou hydrencéphalocèle. Celles-ci sont cependant moins difficiles à diagnostiquer que les protubérances moins considérables, comme elles résultent entre autres du développement compensateur du cerveau dans certaines directions. Le nº 277 de notre collection présente un crâne remarquable de ce genre ; il était conservé pour une « hypérostose » des écailles temporales. En le sciant, je reconnus que l'hypérostose apparente était une dilatation considérable avec amincissement de l'os. C'est ce cas qui, dans mon travail sur le développement de la base du crâne (*Ueber die Entwickelung des Schädelgrundes*, p. 83, 86) est appelé *dolicho-trochocéphale*, et qui a subi de fortes diminutions de diamètre dans d'autres directions par suite de la synostose de la suture sagittale et des parties latérales de la suture coronaire. Outre ces formes, il n'est pas rare de rencontrer, notamment à côté de la ligne médiane, des soulèvements ampullaires du crâne, qui résultent du développement des granulations de Pacchioni (pièce nº 1215, 12, de l'année 1860) ou d'œdèmes vésiculaires partiels de la pie-mère (t. I, p. 175). Ces derniers ont précisément la plus grande analogie dans leur apparence extérieure avec les formes les plus ordinaires de l'exostose crânienne aplatie.

[2] Bruns (*Handb. der prakt. Chirurgie*, I, p. 534) en a réuni plusieurs cas intéressants de Hartmann, Larrey et Menière.

[3] Jos. Wenzel, *Beobachtungen über den Hirnanhang fallsüchtiger Personen*. Mainz 1810, p. 85. — W. Ch. Wells, *Transact. of a society for the improvement of med. and*

examine plus attentivement, on peut toujours se convaincre qu'une partie du périoste ou de la dure-mère s'étend par dessus la tumeur, et que dans les formes pédiculées ou en bouton elle se replie, à partir de la tige ou de la base, pour passer par dessus le bouton osseux. L'exemple le plus surprenant que j'aie vu de cette forme, était une tumeur osseuse, de la grandeur d'une petite pomme, dans la cavité antérieure du crâne; au premier aspect elle avait l'air de reposer sur la face interne (libre) de la dure-mère. Elle avait une surface extrêmement dure, en apparence dénudée, présentant des bourrelets arrondis et des lobes; sans connexion avec l'arachnoïde cérébrale, elle pressait contre le lobe cérébral antérieur et y avait produit une forte dépression. L'excroissance siégeait juste à côté de l'insertion de la faux longitudinale (fig. 6, *f*), là où la portion perpen-

Fig. 6.

Fig. 7.

diculaire de l'os frontal devient horizontale. De tous les côtés la dure-mère s'étendait au-dessous de la tumeur et y disparaissait. Cette disposition faisait tout naturellement penser que l'excroissance était partie de l'os et avait perforé la dure-mère, ou qu'elle s'était développée aux dépens de la dure-mère sans

chir. knowledge. Lond. 1812, vol. III, p. 91. — Gibb, *Transact. of the Lond. Path. Soc.*, 1861, vol. XII, p. 23.

Fig. 6. Exostose éburnée à surface mamelonnée et à base étroite située sur la face interne de l'os frontal, à gauche et près de la faux longitudinale (*f*). (Pièce n° 73 de l'année 1855) Grandeur naturelle.

Fig. 7. Coupe verticale de la pièce précédente et de l'os frontal, dans lequel on voit le sinus intact. Grandeur naturelle.

avoir, dans sa genèse, rien de commun avec l'os. Une coupe perpendiculaire (fig. 7), à travers la tumeur et l'os, montra bientôt que tous deux adhéraient intimement. La masse osseuse, très-dure et compacte de la tumeur, se confondait, sans limite reconnaissable, dans la partie postérieure de l'os frontal, juste à l'extrémité supérieure de la cavité frontale intacte. Ce rapport de continuité était limité à un point très-circonscrit. Dans toute son étendue, la tumeur était, il est vrai, en contact avec l'os, mais elle en était cependant encore séparée par un feuillet de la dure-mère, que la dissection grossière ne pouvait poursuivre sur la surface de la tumeur. Ce n'est qu'à l'examen microscopique d'une coupe osseuse, comprenant toute l'épaisseur d'un lobe de la tumeur (fig. 8) que l'on voyait une couche fibreuse, il est vrai

Fig. 8.

seulement très-mince, mais recouvrant toute la surface de l'exostose; d'un point de cette enveloppe fibreuse partait un canal qui

Fig. 8. Coupe microscopique d'un mamelon de la figure précédente. Au pourtour, le revêtement fibreux d'où pénètre dans la masse un canal vasculaire vertical; à l'intérieur, les couches osseuses denses, parallèlement stratifiées. Faible grossissement. (Par une erreur du graveur, les corpuscules osseux sont figurés trop grands.)

pénétrait au milieu de la tumeur, et par lequel quelque peu de tissu fibreux et de vaisseaux s'avançaient jusque près de la base du bourgeon osseux. Il s'ensuit que le rapport ordinaire de la dure-mère avec l'os subsiste aussi dans l'exostose, seulement que l'os s'est extrêmement dévoloppé dans ce point aux dépens de la dure-mère.

Ce cas est en même temps un exemple remarquable d'*exostose éburnée*. Toute la coupe montre une masse extrêmement dense, compacte, qui a encore une certaine analogie avec l'ivoire, en ce qu'elle offre un dessin concentrique, répondant à la croissance successive et par couches de la tumeur. C'est seulement vers la surface que cette disposition se compliquait, les différents bourrelets ou lobes présentant à leur tour une stratification particulière. Le microscope ne révéla pas de trace de moelle proprement dite, et à peine quelques canaux vasculaires (médullaires). Le tout laissait seulement apercevoir des lamelles parallèles, se fondant les unes dans les autres avec des corpuscules osseux, plus richement accumulées suivant certaines zones. Il n'est donc pas douteux que les nouvelles couches proviennent de l'enveloppe fibreuse du feuillet périostique, adhérent à la dure-mère, et que la tumeur croît par apposition périphérique.

Ni la structure éburnée, ni la forme épiphysaire ne sauraient faire rejeter la croissance périostique des exostoses. La forme épiphysaire indique seulement que l'énergie de la croissance est relativement grande à cet endroit, et que l'irritation y est soit extraordinairement intense, soit continue. Il peut, il est vrai, facilement arriver que l'irritation s'étende au périoste tout entier, et même encore au delà, et que du tissu connectif extrapériostique prenne aussi part à l'ossification. Cela arrive souvent pour la dure-mère; les couches de celle-ci, qui se rapprochent plus du cerveau, et qui ne jouent plus le rôle de périoste proprement dit, participent alors à la production osseuse.

En tout cas, que l'exostose soit aplatie ou pédiculée, elle procède d'une irritation qui se rapproche de la périostite, et si les hypérostoses diffuses et mamelonnées des os du crâne et de la face, dont nous avons fait mention plus haut, sont analogues à l'éléphantiasis et à la leontiasis, les exostoses aplaties et tubéreuses dont nous parlons ici, ressemblent au molluscum et aux

fibrômes tubéreux ordinaires (t. I, p. 324, 351). L'histoire de la polysarcie et du lipôme offre des analogies parfaites avec ces formes (t. I, p. 364).

Mais les os crâniens se distinguent, comme les os plats en général, en ce qu'*il s'y fait souvent simultanément les mêmes productions sur leurs faces externe et interne*. Evrard Home[1] a déjà dirigé l'attention sur ce point, et quoique les cas publiés par lui ne se rapportent pas tous à des exostoses simples, ils suffisent cependant pour mettre le phénomène général clairement en évidence. Plus tard cette circonstance ressortit encore plus par l'examen des ostéophytes puerpéraux[2], et il est, pour les affections qui nous occupent ici, d'une grande importance de mentionner que dans l'ostéophyte puerpéral, comme dans celui des tuberculeux, non-seulement la table interne du crâne subit de nouvelles appositions de masse osseuse, mais aussi la table externe, et même jusqu'au delà de celle-ci, les os de la face (maxillaire supérieur, os nasal). Ce même développement simultané, tel qu'il s'observe dans les ostéophytes diffus, se voit aussi dans les ostéophytes nodulés ; les petites exostoses surtout sont souvent disposées symétriquement, quand même ce n'est pas toujours à des endroits justement correspondants[3]. On comprend qu'il n'en est pas toujours ainsi ; j'ai montré dans l'involution pathologique[4] (*malum senile*) des os crâniens un procès morbide dans lequel l'atrophie externe des os peut coïncider avec l'hypérostose interne et avec l'exostose. Il ne faut donc jamais oublier que l'état extérieur des os du crâne n'est pas un indice certain de l'état de leur face interne ; qu'à l'extérieur il peut y avoir des exostoses, et à l'intérieur un os parfaitement normal et *vice versa*. Malgré cela, la formation simultanée externe et interne des exostoses, surtout si elle a lieu à *des endroits exactement correspondants du crâne*, est de la plus haute importance.

Hauff[5] a publié un cas très-instructif où le développement de

[1] E. Home, *Transact. of a society for the improvement* etc., 1812, vol. III, p. 122.

[2] Rokitansky, *Specielle pathologische Anatomie*, 1844, t. I, p. 237. — Ducrest, *Mém. de la Soc. méd. d'observation*, 1844, t. II, p. 318. — Virchow, *Verhandlungen der Berliner geburtshülfl. Gesellschaft*, 1848, t. III, p. 190. *Gesammelte Abhandl.*, p. 762.

[3] Pièce n° 9 de l'année 1860 (frontal).

[4] *Würzburger Verhandlungen*, t. IV, p. 354. *Gesammelte Abhandl.*, p. 1008, 1013.

[5] Hauff, *Wurtemb. medic. Correspondenzblatt*, 1846, t. XVI, p. 36.

la tumeur coïncidait avec l'état puerpéral. Une femme âgée de trente-huit ans vit se développer, après sa septième délivrance, et avec de fréquents maux de tête, une petite tumeur dans la fosse temporale. Chacun des accouchements suivants (quatre) amena une augmentation de la tumeur, accompagnée de violents maux de tête, vertiges, syncope, vomissements, enfin paralysie, et après sept ans de souffrances, elle mourut. L'autopsie révéla un noyau osseux éburné, d'un pouce d'épaisseur, dans la partie latérale de l'os frontal, sur laquelle s'étendait vers l'intérieur et vers l'extérieur une masse poreuse. Vers l'intérieur, la surface était épineuse et garnie de nombreuses aiguilles osseuses obtuses. Œsterlen[1] décrit un cas non moins intéressant, où un vigneron bien portant, âgé de trente et un ans, s'était fait une forte contusion au front en coupant du bois. La plaie était restée douloureuse; six mois après y apparut une élévation dure, de la grosseur d'une fève, qui après douze ans atteignit la grandeur de la moitié d'un œuf d'oie, et seize ans plus tard, celle de deux poings d'homme réunis ensemble. L'homme mourut à l'âge de soixante-seize ans, d'une pneumonie. On trouva une hypérostose compacte de l'os frontal, qui s'était développée en majeure partie vers l'extérieur, cependant aussi quelque peu vers l'intérieur.

Plusieurs autres cas, en apparence analogues, dans l'ancienne littérature ne sont pas incontestables[2]. D'autres ne sont pas douteux, il est vrai, mais ils appartiennent, du moins en partie, à une série particulière de tumeurs, parmi lesquelles les *tumeurs orbitaires* occupent une place prédominante. J'y reviendrai plus tard, et je n'en mentionne ici que quelques exemples : d'abord ce cas magnifique de Bonnet[3], où deux exostoses considérables siégeaient simultanément, l'une plus grande à l'os frontal, l'autre

[1] Œsterlen, *ibid.*, 1832, p. 79. — Cpr. Bruns, *Handb. der praktischen Chirurgie*, t. I, p. 533. Atlas, part. I, tab. VIII, fig. 8.

[2] Himly (*De exostosi cranii rariore*. Diss. Götting. 1832; cpr. Bruns, *Atlas*, part. I, tab. VIII, fig. 9) décrit une exostose du temporal coïncidant avec un encéphaloïde dans la fosse occipitale antérieure. Caspar (*De exostosi cranii rariore*. Diss. Argentorati, 1730, dans Haller, *Collectio dissert. chirurg.*, t. I, n° IV) devrait être plutôt rangé ici.

[3] Musée Dupuytren, p. 504, n° 374. Atlas, pl. XV, fig. 1-4. — Houel, *l. c.*, p. 748. — Percy et Laurent, *Dict. des sciences méd.* Paris 1819, t. XXXV, p. 28, pl. III. — Vidal, *Pathol. ext.*, 1846, t. III, p. 115, fig. 9. (Bardeleben, 1860, t. III, p. 133, fig. 10.) — Bruns, *Atlas*, part. I, tab. VIII, fig. 12-14.

plus petite à l'os pariétal, toutes deux développées vers l'intérieur et l'extérieur presque en forme de boule, raboteuses à leur surface, et intérieurement en partie éburnées et en partie spongieuses. Un autre cas non moins remarquable du Musée de Hunter est décrit par Baillie[1] : c'était une exostose en majeure partie éburnée de l'orbite qui pénétrait profondément dans la cavité du crâne. Une troisième pièce semblable est représentée dans Paget[2], d'autres du Musée de Vrolik et de la collection de Prague sont citées par Lambl[3] ; j'en rapporterai encore d'autres plus tard.

Tandis que ces exostoses symétriques appartiennent, pour la plupart, à la forme compacte, et ne possèdent d'ordinaire que certaines portions spongieuses, les unilatérales diffèrent fortement entre elles, sans cependant que l'on trouve un principe génésique déterminé qui explique cette différence. Rien n'autorise à ramener, comme certains auteurs l'ont fait, les formes éburnées en général à des chondrômes primitifs. Il faut bien distinguer ici.

Déjà les anciens observateurs ont cité des exostoses *externes* éburnées de la voûte du crâne. C'est ainsi que Petit[4] fait mention, chez un soldat, d'une exostose du temporal de la grosseur d'un melon, existant depuis quinze ans, et d'une autre, aussi très-volumineuse sur l'os pariétal chez un jeune homme qui la portait depuis sept ans. Bruns[5] rapporte un cas d'exostose compacte de l'os frontal, plus grande qu'une noix, qui s'était développée lentement chez une femme âgée de trente-deux ans. Il n'est pas rare, il est même de règle, de trouver les exostoses petites et aplaties sous la forme de simples épaississements de la table externe des os[6]. Les excroissances spongieuses des os, particulièrement celles qui paraissent aussi poreuses à leur surface, sont bien plus rares et probablement d'un âge moins avancé. J'en ai observé, à différentes reprises; elles donnent plutôt lieu à des

[1] M. Baillie, *A series of engravings to illustrate the morbid anatomy*. Lond. 1802, fasc. X, pl. I, fig. 2. — Home, *Philos. Transact.*, 1799, vol. LXXXIX, p. 239. — Albers, *Atlas der path. Anat.*, part. I, tab. XXVII, fig. 3. — Paget, *Lectures*, II, p. 235.

[2] Paget, *Lectures*, II, p. 236, fig. 34.

[3] Lambl, *Reisebericht*, p. 67.

[4] J. L. Petit, *l. c.*, t. II, p. 381, 385, 433.

[5] Bruns, *Handb. der prakt. Chirurgie*, I, p. 538. Atlas, part. I, tab. VIII, fig. 10-11.

[6] Pièce n° 11 de l'année 1861.

périostoses aplaties qu'à des tumeurs proprement dites[1]. Les tumeurs spongieuses, formant réellement tumeur, prédominent dans la moitié postérieure du crâne[2]; cependant il se présente aussi des exostoses éburnées extérieurement dans la région occipitale[3].

Les exostoses *internes* du crâne présentent les mêmes variétés. Les plus petites d'entre elles, qu'elles soient aplaties ou en forme de bouton[4], telles qu'elles existent le plus souvent à l'os frontal, sont ordinairement plus compactes. Les grandes sont en général de nature spongieuse à l'intérieur, tandis que la surface en est compacte[5]. Les toutes grandes sont le plus souvent éburnées, et d'une surface raboteuse, mamelonnée ou tout particulièrement contournée. Des excroissances de cette espèce, d'un volume énorme, ont été observées chez les animaux, le plus souvent chez le bœuf, et partant du sphénoïde pour prendre parfois une si grande extension, qu'on a parlé, dans ces cas, d'un ossification du cerveau[6]. Ce n'est qu'à la face interne de l'écaille occipitale que j'ai trouvé, à différentes reprises, des tumeurs osseuses très-poreuses, mais la plupart très-petites; elles se distinguaient par des vaisseaux très-nombreux et très-larges, ce qui leur donnait, en certains endroits, un caractère presque télangiectasique[7].

[1] Le crâne n° 37 de l'année 1858 de notre collection est un exemplaire remarquable de périostoses poreuses multiples. Les endroits qui sont le siége de la transformation se trouvent surtout au pourtour des fontanelles latérales postérieures et du conduit auditif externe.

[2] N° 1029 de la collection de Würzbourg. Voigtel (*Path. Anat.*, I, p. 174), Lambl (*Reiseberichl*, p. 72, 150), Musée Dupuytren, n° 381 (Beauchêne, *Bullet. de la Fac.*, 1807, p. 84; Bruns, *Atlas*, part. I, tab. VIII, fig. 7), Ferg (Gräfe u. Walther, *Journ. für Chirurgie*, 1828, t. XII, p. 582).

[3] Sangalli, *Storia dei tumori*, vol. II, p. 277.

[4] Pièce n° 411 de notre collection.

[5] Pièce de Marjolin dans le Musée Dupuytren, n° 371, p. 503, pl. XV, fig. 7 (Vidal, *Path. ext.*, 1846, III, p. 116, fig. 10; Bruns, *Atlas*, part. I, tab. VIII, fig. 6). Voy. de plus une pièce de Bruns (*Prakt. Chirurgie*, I, p. 530, tab. VIII, fig. 5).

[6] La fameuse observation de Valisneri (*Opere fisico-mediche*, vol. I, p. 80) a été récemment de nouveau rapportée par Lambl (*Reiseberichl*, p. 190). Pour le reste, cpr. la littérature dans Otto (*Lehrbuch der pathol. Anat. des Menschen und der Thiere*. Berlin 1830, I, p. 164, notè 28) et E. F. Gurlt (*Lehrbuch der path. Anat. der Haussäugethiere*. Berlin 1831, I, p. 105. Supplément, Berlin 1849, p. 52). Paget (*Lect.*, II, p. 234) cite une énorme tumeur éburnée trouvée sur un bœuf et provenant probablement de la cavité frontale.

[7] Pièce n° 1788 et n° 16 de l'année 1859. Cpr. Sangalli, *Storia clinica ed anat. dei tumori*, vol. II, p. 264, tab. IV, fig. VII.

En présence de cette variété, on peut, il est vrai, en appeler à la diversité des causes irritantes, et se demander si la syphilis, le rhumatisme, les traumatismes etc. ne produisent pas des formes toutes particulières d'exostoses. Mais l'observation ne permet pas de résoudre affirmativement la question. Jusqu'à présent on ne peut s'en référer qu'au développement même des excroissances. J'ai mentionné déjà plus haut (p. 19) que l'*âge du néoplasme* motive par lui-même de grandes différences. De même que l'ostéophyte simplement apposé se transforme en un ostéophyte fermement adhérent, en véritable hypérostose ou exostose, de même aussi un ostéophyte spongieux peut se transformer en un ostéophyte compacte, et celui-ci de nouveau en un spongieux. Cela dépend du rapport réciproque et des quantités de moelle, de tissu osseux et particulièrement des vaisseaux. Un grand nombre d'ostéophytes sont originairement poreux, quelques-uns ressemblent à de la pierre ponce; ceux-ci possèdent ordinairement de grands et larges vaisseaux. Plus tard ces vaisseaux se rétrécissent, une partie de la moelle fibreuse s'ossifie, et l'os devient ainsi plus dense et compacte. Plus tard encore des parties du tissu osseux disparaissent en se transformant en moelle riche en cellules, et l'os redevient poreux et spongieux. C'est ainsi qu'il peut arriver qu'un dépôt originairement poreux (ostéoporose) devienne compacte dans toute son épaisseur, ou qu'il se produise à sa surface une couche compacte et dans son intérieur une couche spongieuse.

Mais il ne faut pas, pour cette raison, identifier l'état *originairement poreux* et celui qui devient *plus tard spongieux;* la moelle et les vaisseaux se comportent tout différemment dans les deux cas. C'est ainsi que l'état compacte n'est pas toujours le même. Au contraire, *deux formes toutes différentes* peuvent se distinguer ici, et les deux peuvent présenter la densité de l'ivoire. L'une d'entre elles correspond à la forme corticale ordinaire des os longs; elle provient de ce que les espaces de la moelle se remplissent de lamelles concentriques de tissu osseux[1], qui procèdent d'une ossification progressive de la moelle (*ostéosclérose*). L'autre rappelle le cément des dents; elle naît de l'apposition de couches parallèles de tissu osseux sur la surface, production immédiate du périoste ou du tissu connectif ambiant (p. 32, fig. 8). C'est

[1] *Pathol. cellul.*, p. 67, fig. 32.

l'*éburnation* proprement dite, répondant à peu près à l'*ostéoncose* de Lobstein[1]. La sclérose se distingue donc de l'éburnation dans le sens restreint du mot, en ce qu'elle est secondaire, deutérogène, tandis que l'éburnation est un processus primaire, protogène. La sclérose présuppose la porose ou la spongiose; l'éburnation ne présuppose rien qu'un tissu antérieur, susceptible d'ossification : c'est le plus souvent du tissu connectif et non du cartilage.

Après cette distinction précise, il est facile de partir de la structure pour remonter à l'origine de ces productions. Dès qu'on trouve des systèmes lamellaires concentriques autour des vaisseaux, l'état compacte est secondaire ; si, par contre, les couches ou les lamelles sont parallèles à la surface, il est primaire, mais cela ne peut être reconnu avec certitude qu'à *l'aide du microscope*. Macroscopiquement les deux états peuvent paraître éburnés, et comme presque toutes les descriptions des auteurs ne s'appuient que sur cet aspect grossier, il n'y a rien à conclure de la simple désignation d'une exostose ou hypérostose comme éburnée. Ceci ne s'applique pas seulement aux exostoses du crâne, mais aussi à celles de toutes les autres parties du squelette.

Ajoutez à cela que l'ancien os se comporte très-différemment au-dessous de l'exostose. L'exostose, quoiqu'entièrement adhérente à l'os, peut cependant n'être qu'une sorte de greffe, de telle sorte qu'on voit sur une coupe l'ancienne couche corticale de l'os continuer en ligne droite et la substance spongieuse ne pas être modifiée. Mais si l'exostose existe depuis plus longtemps et si elle a atteint une certaine grandeur, non-seulement elle devient souvent spongieuse, mais la même transformation se fait aussi dans la couche corticale des os sous-jacents, et il s'établit peu à peu une continuité entre l'ancienne substance spongieuse (diploé, cavité médullaire), et l'intérieur de l'exostose, comme nous l'avons vu dans l'exostose cartilagineuse (p. 9, fig. 1).

Au contraire, l'ancienne substance spongieuse (diploé) peut aussi se scléroser au-dessous de l'exostose. Cela arrive généralement, dès l'abord, par suite d'une plus grande irritation qui frappe l'os entier. Une pareille sclérose exerce ordinairement sur l'état ultérieur une influence déterminante, qui dépend probablement de la moindre richesse vasculaire du tissu sclérosé.

[1] Lobstein, *Anat. patholog.*, t. II, p. 115.

Car si une exostose dense, éburnée, repose sur un os sclérosé, elle conserve ordinairement son caractère *éburné*. Mais si, au contraire, l'os qui se trouve au-dessous est spongieux (riche en moelle), alors l'exostose devient plus tard facilement spongieuse elle-même.

On a désigné parfois les scléroses, se trouvant sous des exostoses, comme *énostoses* ou exostoses internes. On devrait être plus attentif dans le choix de ces expressions. D'autres ont aussi appelé *énostoses* les exostoses dirigées vers les cavités internes du corps, par exemple vers la cavité du crâne, tandis que je leur ai donné le nom d'*exostoses internes*[1]. Un pareil langage ne fait qu'apporter plus de confusion dans cette matière. Il faut réserver l'expression d'*énostose* pour désigner certaines productions osseuses qui se forment au dépens de la moelle dans l'intérieur de l'os. Un gonflement externe de l'os, un ostéophyte, peut, il est vrai, coïncider avec leur formation, mais ceci n'est pas toujours le cas; voilà pourquoi l'on devrait, là où le développement d'une tumeur peut être reconnu, distinguer les *exostoses liées à la sclérose de l'ancien os*, d'avec les *énostoses liées à l'ostéophyte*.

Les énostoses pures sont très-rares ou du moins très-rarement observées parce que aucun symptôme n'indique leur existence, et que par cette raison le hasard seul conduit à les observer. Je n'ai trouvé qu'une seule fois une production de ce genre dans la diaphyse du tibia d'un enfant vers l'articulation; elle consistait dans une substance assez dense, quoique encore spongieuse. Le plus souvent l'os se gonfle extérieurement, toujours de plus en plus, et alors il est, la plupart du temps, difficile de reconnaître le mode de formation, surtout parce que des fibrômes ossifiants, des chondrômes et des sarcômes se présentent dans des conditions tout à fait analogues.

Fig. 9.

Il paraît pourtant qu'il faut compter dans cette catégorie un certain nombre d'ostéômes, que les auteurs ont décrits sous le

Fig. 9. Énostose poreuse de l'extrémité spongieuse du tibia d'un jeune enfant. Grandeur naturelle. (Pièce n° 114.)

[1] Cruveilhier (*Traité d'anat. path.*, t. III, p. 869) part de là pour appeler aussi les énostoses des *exostoses médullaires*. Il comprend notamment parmi celles-ci le cas cité plus haut (p. 35, note 3) et provenant du Musée Dupuytren n° 374.

nom d'*exostoses*, mais qui se distinguent de celles-ci par des caractères déterminés. Cruveilhier[1] a le mérite de les avoir distinguées sous le nom de *corps osseux enkystés*, seulement il a rendu en même temps leur classification douteuse en les séparant d'avec les énostoses, auxquelles elles appartiennent pourtant. Il appuie ses données sur trois cas (de Weiss, Maisonneuve et Jobert) de tumeurs de la région *fronto-orbito-ethmoïdale*, et dit de ces tumeurs que ce sont des masses sphéroïdales plus ou moins régulières, à surface mamelonnée et traversée par de profonds sillons douées d'une grande densité, d'un grain très-fin, plutôt poreuses que spongieuses; elles seraient tellement disposées dans l'intérieur des os, qu'elles soulèveraient, en se développant, les couches osseuses extérieures.

Les *tumeurs osseuses de la région orbitaire, de l'os frontal* et *de l'os ethmoïde*[2] sont aussi importantes par les troubles auxquels elles donnent lieu (exophthalmie, panophthalmie, accidents cérébraux) que par leur structure; mais il est difficile de les confondre dans une seule et même catégorie. Suivant mon opinion, une partie doit en être rangée parmi les énostoses, et c'est à elles que s'applique le nom de *corps osseux enkystés;* d'autres sont de nature exostotique, et une troisième espèce peut être de nature chondromateuse.

La valeur des observations anciennes ne peut naturellement plus guère être établie[3]. Les cas modernes mieux décrits, et en partie dessinés, se distinguent entre eux d'abord par le siége de l'ostéôme. Quoiqu'il existe à peine une partie de la cavité orbitaire où des tumeurs osseuses n'aient pas été trouvées, les faces *supérieure* et *inférieure* cependant y sont comparativement plus exposées. Ce sont les deux régions qui offrent, sous le rapport de leur développement primitif, le plus de variation. D'un côté, il s'agit ici des sinus frontaux dont le développement se poursuit jusqu'à un âge avancé de la vie; de l'autre côté, la connexion des différents os entre eux, notamment de l'os frontal, du maxillaire

[1] Cruveilhier, *l. c.*, t. III, p. 870.

[2] Casp. Hoppe, *De exostosibus ossis frontis.* Diss. inaug. Bonn 1857. — Stellwag v. Carion, *Ophthalmologie.* Erlangen 1858, t. II, part. II, p. 1222, 1284. — Demarquay, *Traité des tumeurs de l'orbite.* Paris 1860, p. 50. — E. Grünhoff, *Die Knochenauswüchse der Orbita.* Diss. inaug. Dorpat 1861.

[3] Thom. a Veiga, *Comment. ad c. 5, sect. 4, lib. 1. Galeni de loc. aff.* (Schenk a. Gräfenberg, *Obs. med. rar.* Francof. 1665, p. 165). Opération réussie.

supérieur de l'ethmoïde etc., est tellement étroite, qu'il peut très-bien se faire des troubles réciproques dans leur développement. Ajoutez-y encore la proximité des fosses nasales et du canal lacrymal, d'où peuvent partir, isolément, des atteintes morbides qui se propagent aux parties voisines. On comprend donc, non-seulement pourquoi ces régions sont fréquemment le siége du mal, mais aussi comment il est, plus tard, très-difficile de déterminer si une tumeur est partie primitivement des cavités nasales, frontales ou orbitaires, de la face externe ou interne des os, du frontal ou de l'ethmoïde, ou de quelque autre point. Il existe des exemples de toutes ces variétés dans la littérature, sans qu'il soit toujours possible de déterminer l'exactitude de l'interprétation. Car une tumeur qui part du sein de l'os frontal peut très-facilement, plus tard, proéminer dans la cavité frontale, nasale, orbitaire ou crânienne. Il faut ranger dans cette catégorie une partie des exostoses bilatérales dont il a été question plus haut (p. 37).

Une partie des ostéômes de la voûte orbitaire et de la région sourciliaire appartient essentiellement à la face externe des os[1]. Dans certains cas d'origine traumatique[2], on pourra les faire remonter à une périostite ; dans des cas, au contraire, où la cause est inconnue, et où il existe simultanément une affection des sinus frontaux, on doit se demander si cette dernière en a été la cause primitive. A plusieurs reprises on a trouvé des granulations[3] et de véritables polypes[4] des sinus frontaux qui s'étendaient jusque dans ces tumeurs : ce qui a conduit Ed. Home[5] à exprimer l'opinion, que les tumeurs se développent sur des excroissances riches en vaisseaux, comme les dents sur leur pulpe. Cette manière de voir ne peut plus être admise, depuis qu'on connaît

[1] J. L. Petit, *Traité des mal. des os*, II, p. 432. — J. V. H. Köhler, *l. c.*, p. 28, nº 96. — Törnroth dans *Analecta clinica ed. Ilmoni et Törnroth*. Helsingfors 1851, t. I, p. 5, tab. III. — Stephenson, *Edinb. Monthly Journ.*, 1855, March. — B. Beck, *Klinische Beiträge zur Histologie und Therapie der Pseudoplasmen*. Freib. 1857, p. 41. — W. Busch, *Chirurgische Beobachtungen*. Berlin 1854, p. 22. — Bowman, *Med. Times and Gaz.*, 1860, vol. II, p. 159 ; *Transact of the Lond. Path. Soc.*, 1860, vol. XI, p. 264.

[2] Lucas, *Edinb. med. and surg. Journ.*, 1805, vol. I, p. 405.

[3] Stephenson, *l. c.*

[4] Viallet, *Bullet. de l'École de médecine de Paris*, année XIII, p. 72. — Demarquay (*Tumeurs de l'orbite*, p. 65) emprunte un cas aux *Annales de la chirurgie franç. et étrang.*, t. III, p. 242 ; il en est peut-être de même du cas que cet auteur cite p. 57, nº 327 du Musée Dupuytren.

[5] Home, *Philos. Transact.*, vol. LXXXIX, p. 239.

exactement la structure des dents. Ces tumeurs sont d'ordinaire compactes, il est vrai, du moins en leur plus grande partie; mais elles sont toujours formées de tissu osseux et non dentaire[1], et il n'est pas rare de trouver de la substance spongieuse dans leur intérieur (Törnroth).

Il est certain que toutes les tumeurs osseuses de la région sourcilière n'appartiennent pas à cette catégorie. Weiss[2] a trouvé une tumeur éburnée, du volume d'un gros œuf, entre les tables de l'os frontal, au niveau de la cavité frontale, de la paroi supérieure de laquelle elle était séparée par un intervalle, tandis que vers le bas elle était recouverte par une mince couche osseuse. Rokitansky[3] décrit, chez un individu âgé de seize ans, atteint d'exophthalmie, une tumeur sortant du diploé de l'os frontal, très-dense, et d'un blanc mat; cette tumeur plongeait dans la cavité antérieure du crâne par une nodosité, légèrement lobée, presque de la grosseur d'un œuf de canard; par une autre nodosité de la grosseur d'une noix dans la cavité orbitaire, et dans la fosse zygomatique par une troisième nodosité de la grosseur d'une noisette. Ce qu'il y a surtout de caractéristique dans ce cas, c'est que, dans le voisinage, de plus petites tumeurs de cette espèce, sortant du diploé, se trouvaient sur l'os frontal et sur la grande aile du sphénoïde. Busch[4] opéra, chez une fille âgée de dix-huit ans, une tumeur éburnée, spongieuse à l'intérieur et riche en vaisseaux; elle faisait à l'extérieur une saillie du volume de la moitié d'un œuf de poule, remplissait la cavité frontale et une partie des cellules de l'ethmoïde et proéminait dans la cavité antérieure du crâne sous la forme d'une nodosité de la grosseur d'un œuf, d'apparence coralliforme. La tumeur extérieure se confondait avec l'os normal au bord orbitaire supérieur et à l'apophyse nasale; mais elle était entourée, à sa base, d'un sillon; de sorte qu'elle pénétrait, *comme un coin* dans l'os frontal. Knapp[5] perdit un

[1] Lambl (*Reisebericht*, p. 67) prétend avoir trouvé, sur quelques coupes de ces exostoses, une substance qu'il ne peut comparer qu'à l'ivoire de la dent; je n'ai rien vu de semblable et n'ai observé qu'une sorte de cément.

[2] Weiss, *Bullet. de la Soc. anat.*, 1852, p. 220.

[3] Rokitansky, *Pathol. Anat.* Wien 1844, t. II, p. 210.

[4] C. Hoppe, *l. c.*, p. 18. — C. O. Weber, *Chirurgische Erfahrungen und Untersuchungen*. Berlin 1859, p. 381, tab. VIII, fig. 7-8.

[5] J. H. Knapp, *Archiv für Ophthalmologie*, 1861, t. VIII, part. I, p. 239.

garçon, âgé de quatorze ans, qu'il avait opéré pour une exophthalmie. Outre la tumeur osseuse éburnée de l'orbite, il portait une exostose de la cavité antérieure du crâne, de la grandeur d'un œuf d'oie ; d'un côté elle dépassait la ligne médiane, allait de l'autre côté jusque dans la fosse crânienne moyenne, et remplissait ainsi, en grande partie, les sinus frontaux et ethmoïdaux. Il est expressément noté qu'elle avait percé, en plusieurs endroits, la paroi antérieure et postérieure de l'os frontal. Le cas de Baillie, dont il a été fait mention plus haut (p. 36), trouve aussi sa place ici. Suivant une description qui en a été faite plus récemment[1], les parties postérieure et intérieure étaient spongieuses, et le reste en était éburné. La tumeur remplissait les sinus frontaux et la partie supérieure de l'orbite gauche; mais elle pénétrait aussi dans l'orbite droite, et dépassait les faces interne et externe du crâne de plus d'un pouce. En avant, elle faisait saillie par deux lobes à travers des ouvertures spéciales de la table externe ; les bords de ces ouvertures étaient minces et glissaient sur une petite étendue par dessus la surface de la tumeur. Une petite saillie osseuse, aplatie et arrondie, se trouvait immédiatement au-dessus de l'ostéôme.

Tous ces cas me paraissent devoir être réunis dans la catégorie de l'*énostose*. Il y faudra sans doute aussi ranger les cas de Paget et Lambl qui ont été cités plus haut (p. 36), ainsi que ceux de Römhild[2], Pech[3] et Jobert[4]. Par contre, je ne saurais décider si une série d'autres observations, qui se rapportent plutôt à la région ethmoïdale de la cavité orbitaire[5], doivent être comprises

[1] *Med. Times and Gaz.*, 1859, vol. II, p. 403. La pièce est au Musée de Hunter, n° 795.

[2] Römhild, *Diss. continens nonnulla de exostosibus in olla capitis.* Götting. 1800. — A. Förster, *Atlas der mikroskopischen pathol. Anatomie.* Leipz. 1856, tab. XX, fig. II.

[3] E. A. Pech, *Osteosarcoma ejusque speciei insignis descriptio.* Comm. inaug. Wirceb. 1819.

[4] Musée Dupuytren, n° 384 *B.* — Cruveilhier, *Traité d'anat. path.*, t. III, p. 871.

[5] Spöring, *Abhandl. der Königl. Schwedischen Akademie der Wissenschaften*, traduit par Kästner, 1750, t. IV, p. 206, tab. VIII, fig. 1-2. — Gerh. van der Meer, *Diss. exhibens historias quatuor operationum in diversis capitis regionibus institutarum.* Groning. 1829, p. 13, tab. I. — W. Gruber, *Neue Anomalien als Beiträge zur physiol. chirurg. und path. Anatomie.* Berlin 1849, p. 51. — Maisonneuve, *Compte rendu de l'Acad.*, t. XXXVII. *Gaz. des hôp.*, 1853, n° 95 (Musée Dupuytren, n° 384 *A*, figuré dans Lebert, *Traité d'anat. path.*, pl. CLXVII, fig. 3). — Lenoir, *Gaz. des hôp.*, 1856, n° 47. *Bullet. de la Soc. anat.*, 1858, p. 107 (description par Paul). — Alex. Mott, *Amer. Journ. of med. science*, 1857, Jan. — Bowman, *Med. Times and Gaz.*, 1859, vol. II, p. 403. — Maisonneuve, *Gaz. méd. de Paris*, 1863, oct., n° 40, p. 647.

dans cette même classe. La plupart d'entre elles sont des tumeurs orbitaires pures, ou présentant des prolongements qui s'étendent simultanément dans les fosses nasales. Elles ressemblent, par deux points, à celles qui ont été traitées plus haut. Ces tumeurs étaient presque toutes éburnées, et dans la plupart des cas on trouvait des excroissances polypeuses de la muqueuse nasale, à l'instar de celles que j'ai mentionnées en parlant de la muqueuse des sinus frontaux. C'était surtout le cas dans les observations de Lenoir et Alex. Mott.

A l'occasion de la première on a, en effet, soulevé la question de savoir si les polypes eux-mêmes ne produisaient pas la masse osseuse ; Cloquet surtout regardait tout simplement les exostoses comme des polypes ossifiés, et étayait cette opinion sur l'observation de polypes ayant une coque osseuse, et d'autres ayant un centre osseux. Cette question ne saurait être résolue ainsi. Les polypes ne sont que des tumeurs fibromateuses, myxomateuses, lipomateuses, ou de quelque autre nature, qui proéminent et pendent à la surface; l'exostose est, relativement à l'os, très-souvent la même chose : un polype osseux. Mais d'où provient-elle? Procède-t-elle de l'os ou de la muqueuse? Nous pouvons rejeter cette dernière origine avec une grande certitude pour les formes dont il est question ici. Maintes tumeurs orbitaires ne sont nulle part en connexion avec la muqueuse, elles doivent donc avoir procédé de l'os. La description anatomique si exacte par Wenzel Gruber d'un pareil cas est entièrement convaincante. Il ne reste donc rien pour les polypes des muqueuses voisines que de les regarder soit comme l'expression de l'irritation continue exercée sur les muqueuses, ou comme le point de départ de l'irritation, qui se continue sur les os. Les deux cas peuvent se présenter.

Il en est autrement lorsqu'on examine si le point de départ de leur développement a été dans le cartilage, le périoste ou la moelle. Il est vrai que Rokitansky a exprimé l'opinion, que justement ces exostoses proviennent d'enchondrômes, mais malgré toutes mes recherches dans la littérature, je n'ai trouvé qu'un cas où l'on eût rencontré du cartilage. John Windsor[1] doit avoir observé à la

[1] Demarquay, *Traité des tumeurs de l'orbite*, p. 56 (*Annales d'oculistique*, 1857, p. 211).

voûte orbitaire une tumeur en partie osseuse et en partie cartilagineuse. Tous les autres observateurs n'ont trouvé que du tissu connectif sur la surface des exostoses, et ce qui est surtout important, c'est que c'était sur des tumeurs qui étaient en voie de croissance rapide. La principale question sera donc de savoir si la tumeur part du périoste ou de la moelle, et ici il me semble que probablement tous les ostéômes orbitaires n'ont pas le même tissu-mère, mais qu'une grande partie des ostéômes commencent dans le diploé comme énostoses, et ne percent que peu à peu la coque osseuse.

Il est assez surprenant que la plupart de ces tumeurs se trouvent chez des individus jeunes, chez des femmes principalement, et que beaucoup de ces tumeurs se sont développées dès les premières années de la vie, de sorte qu'elles sont probablement en rapport avec un trouble dans le développement des os. La durée souvent très-longue de l'affection et la précocité du trouble dans toute la région expliquera aussi les polypes des parties voisines, ainsi que peut-être encore d'autres atteintes morbides dans la proximité. Sous ce dernier rapport, je veux faire mention de certains appendices kystiques que la tumeur peut présenter.

J'ai observé un cas remarquable de ce genre chez un homme adulte, dans l'orbite duquel on n'avait remarqué rien d'anormal pendant la vie; l'autopsie révéla une grosse tumeur, ramollie au centre, qui occupait presque tout le lobe cérébral antérieur droit. A la coupe, il s'en écoula un liquide limpide et jaunâtre, et l'on vit ensuite une paroi régulière formée d'un tissu fibreux, mou, muqueux et coloré par divers pigments brun jaunâtre. Cette tumeur n'était pas nettement délimitée du côté de la substance cérébrale, mais elle se perdait peu à peu dans la névroglie, de manière à représenter un myxôme cystoïde (vol. I, p. 423).

A cette tumeur se rattachait une série de poches, en partie fermées, en partie communiquant entre elles, d'une grandeur très-différente (fig. 10). Ces poches se séparaient très-facilement du cerveau, mais elles adhéraient fortement à la fosse crânienne antérieure. Quelques-unes d'entre elles avaient presque le volume d'une noisette; d'autres, au contraire, étaient très-petites, semblables à un grain de chènevis ou à une lentille. Toutes

avaient des parois denses, vasculaires, lisses vers l'intérieur, mais elles n'étaient que modérément remplies. Quelques-unes contenaient un liquide filant; d'autres une masse d'une mucosité visqueuse qui laissait voir, en certains points, des cellules arrondies ou allongées, séparées par une substance intermédiaire amorphe, striée ou régulièrement stratifiée. L'examen plus approfondi de la paroi montra qu'il s'agissait d'un tissu connectif dense, revêtu à sa face interne d'un épithélium vibratil cylindrique, vigoureusement développé.

Fig. 10.

A l'endroit de la fosse crânienne antérieure où cette tumeur était adhérente, elle l'était intimement, non-seulement avec la

Fig. 10. Ostéôme kystomateux de l'orbite. Grandeur naturelle (pièce n° 129 de l'année 1860). Coupe verticale à travers la tumeur et l'os frontal. *f* la partie perpendiculaire de l'os frontal, *o o'* la partie orbitaire. Entre les deux, exactement au niveau du bord ciliaire supérieur, on voit la tumeur éburnée à surface légèrement mamelonnée faire saillie, sans qu'elle soit recouverte d'une coque osseuse normale. Dans la partie antérieure de la branche orbitaire on voit en *o* la masse éburnée dans le diploé, recouverte extérieurement et intérieurement par les couches corticales de l'os normal. En *o'*, les « cellules » normales du diploé; entre elles et l'énostose, une masse dense, fibreuse, non kystoïde. La coupe de la tumeur elle-même est presque entièrement éburnée; on y distingue cependant quelques lignes montrant comme des traces d'une formation lobée; en deux endroits, plus vers le pourtour, vers en haut et en avant, vers en arrière et en bas, existent des parties finement poreuses. Vers la cavité crânienne, la lamelle interne de l'ancien os est aussi perforée et la surface mamelonnée, couverte de gros kystes multiloculaires (*c*, *c*), fait saillie en avant, simplement recouverte par la dure-mère. Vers en haut s'étend au pourtour de la tumeur une fente profonde remplie en partie par de petits kystes *e* et recouverte de nombreux dépôts pigmentés hémorrhagiques. Vers la partie verticale du frontal, la tumeur est nettement délimitée.

La pièce provient d'un homme de quarante-sept ans (K., maître tailleur), qui fut reçu le 1er décembre 1859 à la Charité. D'après un certificat du Dr Friedländer, il était resté en parfait état de santé jusqu'à il y a trois ans, avait fortement toussé et expectoré les deux derniers hivers, était devenu hypocondriaque depuis le printemps dernier. Il y a trois mois, paralysie de la moitié gauche de la face; il y a dix semaines, fièvre et délire furieux. Depuis lors, affaiblissement de la mémoire, vertige, douleur frontale permanente,

dure-mère, mais aussi avec l'os frontal. A l'extirpation, elle semblait, au premier abord, avoir pénétré dans l'os frontal même, car on voyait, tout à l'entour de son insertion, un sillon occupant toute la circonférence supérieure de la base de la tumeur (fig. 10), dans l'os frontal. Les bords de ce sillon étaient lisses comme s'ils avaient été taillés avec un instrument tranchant. Le sillon et les parties adjacentes de la tumeur présentaient de petites tâches de pigment d'un jaune brunâtre. Le sillon était à peu près large de 3 à 4 millimètres et circonscrivait une production osseuse irrégulièrement rugueuse, qui sortait de l'angle de la partie frontale et orbitaire de l'os frontal, et qui représentait la véritable base de la tumeur. Cette production avait presque le volume de la moitié d'un œuf de poule, mesurait en largeur 3,5 et en hauteur 3 centimètres, et se prolongeait par une large base dans l'intérieur de l'os frontal. Lorsque la face antérieure de cet os fut mise à nu, on vit paraître plusieurs bosses arrondies, entièrement lisses, d'apparence très-dense, qui perçaient, au bord superciliaire, la table antérieure de l'os frontal et commençaient à se développer vers l'extérieur. Sur une coupe perpendiculaire, à travers toute la partie (fig. 10), on vit que la tumeur, mesurant diamétralement 4,8 centimètres, sortait du diploé de l'os frontal, et était comprise distinctement, à la partie orbitaire, entre les deux tables de l'os frontal. Elle les perçait vers l'intérieur et vers l'extérieur, et on pouvait, particulièrement vers le haut, reconnaître très-distinctement sa limite du côté du tissu osseux normal. Les sinus frontaux remplis, comme les fosses nasales, d'une mucosité visqueuse, n'étaient pas atteints par la tumeur, cependant leur muqueuse était en partie épaissie et crétifiée. La plus grande portion de la tumeur était constituée par un tissu

parèse du bras et de la jambe droite, selles involontaires. Pendant son séjour à la Charité, le malade resta couché inerte, dans le décubitus dorsal, la tête tournée à droite; il répondait promptement aux questions simples. Douleur frontale et occipitale, pupilles étroites et égales, langue non déviée, tremblement surtout des mains, selles involontaires. L'extrémité inférieure droite raccourcie, aussi bien la cuisse que la jambe, le genou raide, juste au-dessus de l'articulation une cicatrice allant jusqu'à l'os. (Ainsi s'explique peut-être le fait, autrement difficile à comprendre, d'une parèse du côté droit.) Finalement, coma, eschares, mort le 23 février 1860. A l'autopsie on trouva un hydrocéphale interne bilatéral considérable et un grand myxôme cystoïde, qui commençait devant le corps strié droit fortement déplacé en arrière et comprenant presque tout le lobe antérieur. La tumeur décrite dans le texte était en corrélation avec ce myxôme par sa portion kystomateuse. A l'extrémité inférieure du fémur, signes d'une ancienne fracture.

éburné très-dense; et l'on ne trouvait qu'en deux endroits plus périphériques, une substance plutôt poreuse et assez riche en en vaisseaux. Dans la partie éburnée on pouvait reconnaître, par un examen plus minutieux, une disposition semblant indiquer que la tumeur était composée de différents lobules. Là où cette masse perforait la table externe de l'os frontal, elle n'était, en grande partie, recouverte que par le périoste. Mais la perforation n'avait pas seulement eu lieu au bord sus-orbitaire; elle commençait aussi en plusieurs endroits, par des points à peine grands comme une lentille, dans l'orbite même. En tous ces endroits la tumeur portait encore, comme dans la cavité crânienne, des kystes avec un revêtement interne d'épithélium vibratil et un contenu muqueux.

Il s'agit donc ici d'une *tumeur mixte* très-complexe. En faisant même entièrement abstraction du myxôme cystoïde du cerveau, il restera toujours la combinaison de l'ostéôme avec une tumeur kystique multiloculaire : un *ostéome kystomateux*. Je ne me dissimule pas que la présence de ces kystes à épithélium vibratil peut tenir à l'isolement de parties de la muqueuse des sinus frontaux. Mais j'ai déjà mentionné que la tumeur ne communiquait pas avec les sinus frontaux et je montrerai plus tard qu'elle est en différents points semblable à des kystômes qui se présentent justement à l'extrémité opposée de la colonne vertébrale : au sacrum.

Il paraît que ce cas n'est pas unique. Dans celui de Busch[1] il est également mentionné, qu'à côté de la tumeur osseuse de la voûte orbitaire il existait un kyste de la grosseur d'un haricot qui perforait l'os des deux côtés, et que plusieurs kystes partaient de la base de la tumeur pour faire saillie dans le crâne. D'autres fois il n'y avait, il est vrai, que des kystes. Petit[2] décrit un cas où l'os même était *cartilagineux* ou *charnu*, et où des vésicules de la grosseur de noisettes, remplies d'un liquide rougeâtre, siégeaient : l'une dans la cavité orbitaire; une seconde, moitié dans la cavité orbitaire, moitié dans la cavité crânienne, et une troisième dans la fosse crânienne moyenne. Il est vrai qu'ici il n'y avait point de tumeur osseuse, et il peut être douteux qu'il y ait eu une masse chondromateuse; cependant il semble que

[1] C. Hoppe, *l. c.*, p. 22 et 24.
[2] J. L. Petit, *Traité des mal. des os*, II, p. 428.

cette coïncidence particulière des kystes avec une affection étendue des os rapproche beaucoup cette observation de celles qui ont été citées plus haut. Cela est encore plus marqué, pour ce qui concerne le cerveau, dans un cas de Delpech[1], où un kyste remplissait entièrement l'orbite et pénétrait dans le crâne jusqu'à une profondeur de trois pouces.

Si je puis, par suite, me croire autorisé à établir une parallèle entre ces kystômes orbitaires et les kystômes congénitaux du sacrum, je crois pouvoir conclure, en même temps, que le point de départ de ces formations n'est pas à chercher dans la muqueuse des sinus frontaux, mais qu'il s'agit d'une nouvelle formation hétéroplasique, au moins pour les kystes. Si tel est le cas, ce qui cependant restera encore à déterminer par des observations plus exactes, il y aurait à rechercher si la disposition à ces tumeurs complexes est congénitale, ce que je regarde comme vraisemblable. En tout cas, cette affection intéressante mérite une attention beaucoup plus grande que celle qu'on y a apportée jusqu'aujourd'hui.

Si ma manière de voir se confirme, à savoir qu'au moins une grande partie des ostéômes orbitaires est à ranger parmi les énostoses, il faudrait alors admettre que la nodosité-mère naît dans la moelle du diploé par une prolifération et une ossification partant de la moelle même, et que cette nodosité croît par l'apposition de nouvelles couches produites par la prolifération de la moelle, les couches médullaires qui entourent la nodosité-mère se transformant pour ainsi dire en périoste. En tout cas, ce qui est certain, c'est que la partie corticale de l'os s'élève peu à peu autour de l'énostose, en forme d'écaille, et finit par être perforée en un ou plusieurs points par la tumeur en voie de croissance. A partir de ce moment, l'énostose prend peu à peu l'aspect de l'exostose. —

Les autres parties du crâne paraissent être peu disposées à des formations énostotiques, quoiqu'on ne puisse peut-être pas les exclure entièrement. C'est ainsi qu'il est fait mention d'une exostose de l'occiput située derrière le trou occipital, grande comme un œuf de pigeon[2], pédiculée et entourée d'un profond sillon.

[1] Delpech, *Chirurg. clin. de Montpellier*, t. II, p. 505.

[2] S. Wilks, *Catalogue of the pathological preparations in the Museum of Guy's Hospital*. Lond. 1863, vol. I, p. 41, n° 1074[36].

Elle présente donc des caractères tout à fait analogues à ceux de quelques-uns des ostéômes orbitaires dont il a été question.

Les *os maxillaires* sont surtout à prendre ici en considération. Les ostéômes sont particulièrement fréquents, tant au maxillaire supérieur qu'au maxillaire inférieur, et déjà depuis longtemps la littérature renferme de nombreuses données sur des exostoses tant spongieuses qu'éburnées de ces os. Mais les auteurs n'ont, dans la plupart des cas, pas eu égard à la signification génésique de ces exostoses, de sorte qu'il est extrêmement difficile de classer ces observations. La difficulté n'est nulle part plus grande, parce qu'ici il ne s'agit pas seulement de distinguer les exostoses, hypérostoses et périostoses, d'avec les énostoses, mais aussi de séparer les tumeurs dentaires, et en ce qui concerne le maxillaire supérieur[1], les ostéômes du sinus de cet os.

Les *tumeurs dentaires* diffèrent à leur tour entre elles. D'abord, elles peuvent se produire à une dent régulièrement développée et rangée, comme à une dent irrégulièrement développée et rangée. Surtout il n'est pas rare que la dent atteinte ne soit pas régulièrement sortie, qu'elle soit restée profondément enfouie dans quelque point de l'os, et que la tumeur partie de la dent soit ainsi plus ou moins enveloppée par l'os. On comprend que de pareils ostéômes de *dents retenues* ont une grande analogie avec les énostoses. Il est ensuite très-différent que la production osseuse parte de la dent elle-même : *exostoses dentaires*, où qu'elle procède du tissu osseux ambiant, que ce soit seulement de l'alvéole : *exostoses alvéolaires*, ou bien de l'intérieur de l'os, comme cela se présente particulièrement dans les dents profondément retenues, où se forme tout à l'entour une *coque osseuse* ou *kyste osseux*. Enfin, il faut considérer que dans les exostoses dentaires ce n'est tantôt que la partie osseuse de la racine, le cément, qui est atteint, et que tantôt la substance dentaire proprement dite, la *dentine*[2], y participe aussi.

L'ostéôme dentaire qui procède du périoste de la racine de la dent par la formation de nouvelle substance cémentaire[3], est en

[1] J. E. F. Knorz, *De maxillæ superioris, imprimis ejus sinus morbosis affectionibus*. Diss. inaug. Marburg 1844.

[2] *Path. cellul.*, p. 73.

[3] Maury, *Zahnarzneikunde*, trad. du français. Weimar 1830, tab. XII, fig. 16-21. — C. J. u. Jos. Linderer, *Handbuch der Zahnheilkunde*. Berlin 1837, p. 186, 362, [illegible]

tout analogue aux formes ordinaires de l'ostéome. Il embrasse quelquefois toute l'étendue des racines de certaines dents, et représente alors une véritable hypérostose[1]. Des gonflements de cette espèce, d'une étendue extraordinaire, se rencontrent chez les chevaux[2]. D'autres fois, la nouvelle formation se borne à de plus petites portions et forme alors les exostoses dentaires dans le sens plus restreint du mot. De petites tumeurs de cette espèce sont extrêmement fréquentes dans les dents cariées et plombées; elles produisent des épaississements arrondis de la pointe des racines, ou des gonflements aplatis de la surface des racines, ou enfin de petites excroissances latérales noueuses ou globuleuses[3].

Fig. 11.

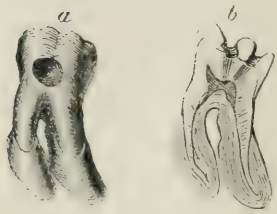

Il faut bien distinguer de ces dernières certaines hyperplasies recouvertes d'émail, et appartenant à la première formation, comme en ont les *dents dites proliférantes*[4], et comme elles se présentent non-seulement à la couronne, mais aussi au collet et à la racine des dents. Celles-là sont d'ordinaire très-petites (gouttes d'émail). Mais elles peuvent atteindre quelquefois une grosseur considérable. Elles prennent alors une forme plus ou moins sphé-

XIII, fig. 1-2. — J. Tomes, *A course of lectures on dental physiology and surgery*. Lond. 1848, p. 238. — E. Albrecht, *Die Krankheiten der Wurzelhaut der Zähne*. Berlin 1860, p. 29.

[1] Howspig, *Pract. observ. in surgery and morbid anat.* Lond. 1816, p. 15, pl. I, fig. 2 c. — Tomes, *l. c.*, p. 240, fig. 94.

[2] Alex. Pander, *De dentium structura*. Diss. inaug. Petropoli 1856, p. 18, tab. II. — Am. Forget, *Des anomalies dentaires et de leur influence sur la production des maladies des os maxillaires*, Paris 1859, p. 30, pl. 5, fig. 1-2.

[3] Duval, *Bullet. de la Fac. de méd. de Paris*, 1811, p. 206. — Wedl, *Grundzüge der pathol. Histologie*. Wien 1854, p. 624, fig. 144. — Billroth, *Virchow's Archiv*, t. VIII, p. 430.

[4] Albinus, *Annot. acad.*, vol. I, tab. IV, fig. 3-4. — J. G. Tesmer, *Observationes osteol.* Diss. Berol. 1812, tab. I, fig. 7-9. — J. Fr. Meckel, *Tabulæ anat. pathol.* Lips. 1822, fasc. III, tab. XVII, fig. I. — Otto, *Pathol. Anat.* Berlin 1830, t. I, p. 187, 191. — Linderer, *l. c.*, p. 117, tab. VII, fig. 13-16. — Maury, *l. c.*, tab. VIII, fig. 1.

Fig. 11. Exostose à la racine d'une dent molaire cariée extraite par M. Süersen. Grandeur naturelle. *a* Aspect extérieur avec un point carié du collet de la dent et une épaisse gaîne osseuse déposée autour des deux racines. *b* Une coupe qui montre les couches parallèles du dépôt osseux; à la couronne, deux points cariés d'où a rayonné l'altération (sale, jaunâtre) de la dentine, pour s'étendre jusqu'au canal central de la dent.

rique, reposent par une base étroite sur la dent, et ont une surface quelque peu poreuse, mais encore compacte et souvent papillaire. Salter[1] a décrit plusieurs exemples de cette espèce provenant de canines et de dents de sagesse, sous le nom de *dents verruqueuses*. Il cite entre autres une excroissance de la grosseur d'une noix. Il est difficile de les distinguer des véritables exostoses, car celles-ci leur sont tout à fait analogues, et atteignent quelquefois la grosseur d'un œuf de pigeon. Suivant mes connaissances, elles se trouvent surtout à la partie supérieure des racines et au collet, tant des canines[2] que des molaires[3], et non-seulement chez les hommes, mais aussi chez les animaux[4].

Mais les formes les plus singulières se produisent lorsque les dents se fusionnent les unes avec les autres et sont retenues à cet état dans la profondeur des os maxillaires. La fusion des dents se présente souvent, tantôt seulement sur les racines, tantôt seulement sur les couronnes, comme elle peut aussi comprendre les dents en totalité. Déjà Geoffroi Saint-Hilaire[5] pensait que cette soudure s'accompagne volontiers d'autres troubles dans le développement, et l'expérience a en effet appris à connaître, dans ces cas, une série de formations de tumeurs très-extraordinaires. Oudet[6] trouva de chaque côté du maxillaire inférieur une grande tumeur inégale, enduite çà et là d'émail, qui paraît résulter d'une fusion des dents incisives et des dents canines. Forget[7] décrit un cas très-remarquable, où une tumeur semblable, uniforme, très-dure,

[1] James A. Salter, *Transact. of the Path. Soc.* London, vol. VI, p. 173, pl. IX. — *Guy's Hosp. Rep.*, 1858, p. 276, pl. I; 1859, p. 329, fig. 1-2.

[2] J. Fr. Meckel, *l. c.*, p. 3, tab. XVII, fig. VIII-X. — A. Ritter v. Geneczick, *Ueber Exostosen und Osteophyten.* Erlangen 1846, p. 14.

[3] Maisonneuve, *Gaz. des hôp.*, 1855, n° 86, et Forget, *l. c.*, p. 27, pl. II, fig. 1-2.

[4] Otto, *l. c.*, p. 194 (molaire de la collection de Blumenbach). — Forget, p. 28, pl. II, fig. 5-6 (dent angulaire d'un cheval de la collection d'Alfort). Le cas de Leblanc (*Compte rendu de la Soc. de biologie*, t. II, p. 35) est probablement identique à celui qu'a décrit Forget.

[5] Geoffroy Saint-Hilaire, *Appendice au système dentaire des mammifères et des oiseaux.* (Forget, p. 25, pl. II, fig. 3).

[6] Oudet, *Nouv. Journ. de méd.*, 1821, février, p. 245 (Otto, p. 193). Je ne puis dire si l'observation d'Oudet, rapportée par Forget, p. 26, qu'il doit avoir présenté en 1809 à la Société de la Faculté de médecine, est identique avec celle-ci; dans le *Bulletin de la Faculté de médecine de Paris et de la Société établie dans son sein*, pour l'année 1809, il n'en est fait aucune mention. Vidal, d'autre part, cite Oudet, *Dict. en 50 vol.*, nouv. édit., t. X, p. 162.

[7] Forget, *l. c.*, p. 16, pl. I.

ayant un diamètre de 23 à 30 centimètres, se trouvait à la place des deux dents molaires dans le maxillaire inférieur d'un homme âgé de vingt ans. Elle avait commencé à se développer dès l'âge de cinq ans. Il n'est cependant pas certain que chaque fois une synostose dentaire précède ce genre de formation. Dans une observation de Wedl[1] la tumeur gisait à la place de la dent de sagesse, sans qu'on ait trouvé aucun indice d'une duplicité originaire, et dans l'observation de Billroth[2], où la tumeur, de la grandeur d'une noix, se trouvait dans la région de la seconde dent molaire du maxillaire supérieur, il n'y a pas de raison suffisante pour soutenir une pareille hypothèse. Il serait donc toujours possible, qu'un simple germe dentaire pût, en se développant, donner une tumeur de cette espèce. Tomes[3] décrit un cas où la seconde dent molaire du maxillaire inférieur s'est transformée en une masse difforme, aplatie, compacte, trois à quatre fois aussi grande qu'une dent molaire ordinaire; la dent de sagesse, située au-dessous, n'avait que la couronne et point de racine.

Tous les observateurs s'accordent à dire que l'émail n'est pas d'une grande signification dans ces tumeurs, de même que dans les hyperplasies mentionnées plus haut (p. 55), qu'il paraît même pouvoir manquer entièrement; que le cément n'a qu'une part très-minime dans cette formation, et que la masse principale est formée de véritable substance dentaire (dentine). Elles ne peuvent donc pas être comptées, dans le sens restreint du mot, parmi les ostéômes; elles sont plutôt à en distinguer comme *odontômes*. Nulle part ce caractère particulier ne s'est présenté à moi aussi distinctement que dans une grande tumeur de la cavité crânienne d'un bœuf; elle se trouve dans la collection de l'École vétérinaire de Dresde, et fut examinée la première fois par Prinz. Leisering[4] qui la décrit, mentionne, en même temps, une autre pièce du sinus maxillaire et une troisième du maxillaire infé-

[1] Wedl, *Path. Histologie*, p. 625, fig. 145-146. — *Zeitschr. der k. k. Gesellsch. der Ærzte zu Wien*, 1851, mars, p. 183, tab. I.

[2] Billroth, *Virchow's Arch.*, t. VIII, p. 426, tab. XI.

[3] Tomes, *Transact. of the Lond. Path. Soc.*, vol. II, p. 239. Cpr. Maury, tab. VIII, fig. 22.

[4] *Bericht über das Veterinärwesen im Königreich Sachsen für das Jahr 1860*, publié par Haubner. Dresden, p. 13.

rieur d'un veau. La dernière est de la plus haute importance pour la théorie, en ce que la plus grande partie de la tumeur était encore molle, et fut reconnue comme prolifération du germe dentaire. Celle-ci s'était développée dans la région de la sixième dent molaire, elle avait distendu le rebord dentaire, et s'était fait jour à l'état de tumeur polypeuse, large de trois et longue de sept pouces et demi. Elle portait à sa surface des papilles qui étaient revêtus, par plaques, d'un émail déjà dur et de dentine; elle-même était composée de tissu connectif, de vaisseaux et de cellules de dentine. Cette observation est à mettre immédiatement à côté de celle qui est, à ce que je sache, unique dans la littérature, et que Robin[1] a faite sur le maxillaire inférieur d'un enfant âgé de deux ans et demi. Il a trouvé dans une tumeur, en apparence fibreuse, des papilles présentant déjà distinctement de la dentine et de l'émail.

Il est évident que l'odontôme doit être une production de la période du développement des dents. Comme il consiste principalement en dentine, et que cette dentine se développe du tissu muqueux du follicule dentaire, il faut que l'odontôme ait une certaine période dans laquelle il y ait hypersplasie de ce tissu muqueux, c'est donc un *myxôme hyperplasique*. C'est dans ce stade qu'évidemment le cas décrit par Leisering, et mentionné tout à l'heure, ainsi que celui de Robin ont été observés, et on peut admettre qu'à l'occasion, le myxôme persiste comme tel, sans qu'il arrive jusqu'à la formation de dentine. Peut-être quelques-unes des formes d'*épulis* rentrent-elles dans cette catégorie. Robin[2] a démontré ce mode de développement pour certaines tumeurs fibreuses des maxillaires.

Une fois le développement des dents terminé, il ne reste plus qu'une petite partie de l'ancien tissu muqueux dans la pulpe dentaire. Celle-ci est bornée dans son développement pathologique ultérieur par la dureté des parties voisines, et si elle est mise à nu, elle subit d'ordinaire la suppuration, la nécrobiose ou la véritable nécrose. Lorsque la carie ouvre la cavité dentaire, on y observe quelquefois une hyperplasie polypeuse. Cependant certaines nouvelles formations dures se produisent aussi dans la

[1] Robin, *Mém. de la Soc. de biologie*, 1863, série III, t. IV, p. 301.
[2] Robin, *ibid.*, p. 214.

pulpe dentaire, seulement elles n'atteignent ordinairement qu'un petit volume. La plupart de ces formations se composent de dentine nouvellement formée[1], qui correspond à la dentine dite de *restitution* (*dentine of repair*)[2], telle qu'elle se forme dans la cavité dentaire lors de la carie et de lésions externes de la dent. Ce sont donc des *odontômes internes* (tumeurs odontinoïdes ou dentinoïdes d'Ulrich); mais dans d'autres cas, le plus souvent avec une vascularisation manifeste, il se présente une ossification interne[3], qui prend même une structure spongieuse, et donne donc une *énostose dentaire* (tumeur ostéoïde d'Ulrich). Celle-ci peut partir de la pulpe; cependant Salter a montré qu'elle peut aussi se développer à la place d'ancienne dentine. Ces formations ne paraissent pas acquérir une importance très-grande au point de vue pratique; mais elles présentent en revanche un certain intérêt scientifique. Je rappellerai seulement les altérations singulières qui se présentent dans des dents d'éléphants après des blessures, et surtout après celles qu'y produisent des coups de feu[4]. Ce sont ces altérations qui ont intéressé Gœthe[5] à un si haut degré.

Outre les formations nouvelles qui intéressent la dent même, se trouvent celles qui partent des alvéoles et de l'os ambiant. L'*exostose dite alvéolaire* des auteurs modernes naît du périoste de l'alvéole, et est ordinairement plutôt une périostose ou une hypérostose qu'une exostose. Elle commence comme un ostéophyte détaché qui garnit le fond de l'alvéole dentaire, que la dent soit tombée, qu'elle ait été arrachée, ou qu'elle y soit encore. Elle aussi n'atteint pas un développement très-considérable. L'altération devient beaucoup plus considérable quand elle se développe dans l'os ambiant et qu'elle part en partie du périoste.

[1] Ulrich, *Zeitschr. der Wiener Ærzte*, 1852, févr., p. 141, fig. 3. — Wedl, *Pathol. Histologie*, p. 615, fig. 141-143.

[2] Salter, *Transact. of the Lond. Path. Soc.*, 1856, vol. VII, p. 185, pl. IX.

[3] Ulrich, *l. c.*, p. 138, fig. 1-2. — Tomes, *Dental physiology and surgery*, p. 240. — James Salter, *Transact. of the Lond. Path. Soc.*, 1854, vol. V, p. 115, pl. IV-V. — Guy, *Hosp. Rep.*, vol. VIII, p. 345.

[4] La littérature dans Bonn, *Descr. thes. Hoviani*, p. 146, et Otto, *Path. Anat.*, I, p. 194. Je possède moi-même, grâce à l'obligeance de M. Meyer, de Hambourg, une remarquable coupe d'une dent de ce genre. Cpr. aussi John Goodsir, *Transact. of the Royal Soc. of Edinburgh*, 1841, vol. XV, pl. I, p. 93. — Lambl, *Reisebericht*, p. 76. — Duval, *Gaz. méd. de Paris*, 1850, n° 5.

[5] Göthe, *Zur Naturwissenschaft*, t. II, livr. 1, p. 7. *Sämmtliche Werke*. Stuttg. u. Tübingen, 1840, t. XXXVI, p. 376; t. XXVII, p. 69.

et en partie de la moelle. Le maxillaire entier peut considérablement se tuméfier[1], en même temps se condenser intérieurement et devenir sclérotique. On voit ces transformations de la façon la plus remarquable dans les dents retenues, autour desquelles se produisent, par les processus décrits plus haut, des *coques* ou des *kystes osseux*[2].

Dans ce dernier cas, ce n'est tantôt qu'un endroit limité de l'os maxillaire qui est gonflé; tantôt c'est un côté entier qui est envahi par la tuméfaction; les parties molles sont épaissies et condensées, et au-dessous se trouve un tissu osseux dur d'une épaisseur très-variable, qui renferme une cavité assez étendue[3]. Dans cette cavité repose la dent retenue, entourée fréquemment de pus, de sanie ou de granulations. Cette espèce particulière de productions est sujette naturellement à de grandes différences individuelles, et je fais observer expressément qu'en général, dans la plupart des cas, il ne se présente pas d'altérations aussi étendues; mais que la dent retenue elle-même est presque normale, et qu'elle ne cause autour d'elle que des lésions peu intenses. Cependant le cas peut naturellement aussi se présenter où la dent est simultanément exostotique ou odontomateuse et où l'os ambiant est hypérostotique ou sclérosé.

Une autre possibilité, qui rend le diagnostic encore plus difficile, se présente lorsque, outre la rétention, il existe encore une dislocation considérable de la dent. Il arrive très-fréquemment que des dents du maxillaire supérieur pénètrent jusque dans le sinus maxillaire[4] ou s'y trouvent entièrement[5]. Leur présence y provoque une irritation persistante, de l'hypérostose, de la carie etc., qui revêtent la forme d'un abcès ou d'une tumeur complexe[6]. Otto mentionne un cas du musée de l'Université de

[1] Warren, *Tumours*, p. 127. — Forget, *l. c.*, pl. 6, fig. 1-3.

[2] Celles-ci ne doivent pas être confondues avec certains kystes mous remplis de liquide ou de gelée, qui se rencontrent sur les racines dentaires.

[3] Forget, *l. c.*, p. 33, pl. 2, fig. 4; pl. 3, fig. 1-3. — Paget, *Lectures*, II, p. 91. — Hulke, *Beale's Archives*, vol. I, p. 105.

[4] Stanley, *Diseases of bones*, p. 279. — Linderer, *l. c.*, p. 141, tab. IX, fig. 1.

[5] Otto, *Pathol. Anat.*, I, p. 191, obs. 18, et p. 192, obs. 32. — Lang, *Ueber das Vorkommen von Zähnen im Sinus maxillaris*. Diss. inaug. Tübingen 1844. — Salter, *Guy's Hosp. Rep.*, 1859, vol. V, p. 328, fig. 8.

[6] Bordenave, *Mém. de l'Acad. royale de chirurgie*, t. XII. — Dubois, *Bullet. de l'école de méd. de Paris*, an XIII (1805), p. 107. — Gensoul, *Lettre chir. sur quelques maladies graves du sinus maxillaire*. Paris 1833. — Syme, *Edinb. med. and surg. Journ.*,

Copenhague, où une dent molaire avait pénétré par sa couronne renversée dans le sinus maxillaire. La dent disloquée peut, de son côté, aussi être considérablement transformée. Duval[1] cite une dent de cheval qui se trouvait avec plusieurs autres dans le sinus maxillaire; les racines en étaient tellement modifiées qu'on avait de la peine à reconnaître une dent dans cette masse ronde et informe; des radicules grenues étaient réunies extérieurement par un tissu lamellaire et intérieurement par un tissu réticulé.

De pareilles tumeurs dentaires peuvent se présenter sur toutes les parties des os maxillaires : par exemple, au palais, au côté externe du maxillaire supérieur ou inférieur, dans la cavité nasale, au menton ou au rebord alvéolaire[2]. Renfermées dans un kyste, on les a prises souvent pour des formations hétéroplasiques, et on comprend qu'il puisse être difficile de décider si on a devant soi un kystôme dentaire hétéroplasique ou une dent normale, mais seulement disloquée. C'est ainsi que Barnes[3] trouva chez un individu, âgé de dix-sept ans, un sac profondément situé sous l'œil gauche, qui avait refoulé l'œil vers en haut et vers l'extérieur. Ce même sac avait déjà été observé dans la première jeunesse comme un gonflement de la grosseur d'un pois, qui était d'abord resté stationnaire, mais qui plus tard s'était rapidement accru. On s'aperçut qu'il existait un double kyste, dont le dernier contenait une dent implantée sur la suture de l'ethmoïde avec le maxillaire supérieur. Il me paraît d'autant plus vraisemblable que cette formation, probablement congénitale, doit être rapportée à une dent normale, que chez les chevaux on trouve souvent des dents entre les os de la base du crâne, qui ne peuvent guère se concevoir autrement. Röll[4] décrit, il est vrai aussi comme production cystique hétéroplasique, trois cas de dents sur l'os temporal du cheval. Dans deux d'entre eux, la tumeur osseuse reposait entre l'écaille et la partie pier-

1838, oct. — Blasius, *Schmidt's Jahrb.*, t. XV, p. 82. — Warren, *Tumours*, p. 132. — Glasewald, *De tumore quodam utriusque antri Higmori*. Diss. inaug. Gryphiæ 1844. — Pettigrew, *The Lancet*, 1852, vol. II, p. 554.

[1] Duval, *Bullet. de la Fac. de méd. de Paris*, 1811, p. 164.

[2] Otto, *l. c.*, p. 187.

[3] Barnes, *Med. chir. Transact.*, vol. IV, p. 316.

[4] Röll, *Zeitschr. d. k. k. Gesellschaft der Ærzte in Wien*, 1851, mars, livr. 3, p. XLIII.

reuse du rocher et comprimait le conduit auditif externe, et, dans l'un de ces cas, la paroi crânienne était perforée de telle sorte que la tumeur pénétrait dans le cavité du crâne. Dans le troisième cas, il se trouvait dans le rocher, outre une dent isolée, deux autres dents soudées par leurs couronnes. Dans cette même catégorie appartient évidemment l'odontôme de Prinz, dont il est question plus haut, p. 54. —

Abstraction faite de ces tumeurs dentaires et des hypérostoses dont nous avons déjà parlé antérieurement, il restera encore un certain nombre d'ostéômes des maxillaires qui appartiennent, pour la plupart, à la forme compacte, souvent même à la forme éburnée. Ils occupent plus rarement le maxillaire supérieur[1], plus fréquemment le maxillaire inférieur[2]. Comme je manque d'observations personnelles sur ce genre de tumeurs, je ne puis dire s'il y a des exostoses parmi elles et quels sont les cas qui sont à considérer comme tels. Il n'est pas invraisemblable qu'il y ait eu énostose dans l'observation de Hilton[3] citée souvent, où une grosse tumeur osseuse du maxillaire supérieur se détacha spontanément et laissa une grande perte de substance, par laquelle on pouvait voir jusque dans le pharynx. Ce point mérite toutefois un nouvel examen plus attentif. —

J'ai déjà traité de certaines productions osseuses de l'*omoplate* et du *bassin* (p. 11-13), à l'occasion des exostoses cartilagineuses. Abstraction faite des cas dont j'ai encore à m'occuper et où il s'agit essentiellement de masses informes de cal après une fracture, ainsi que d'enchodrômes ossifiants etc., la plupart des excroissances osseuses dont il est question ici sont analogues à celles dont il a été question antérieurement, en ce qu'elles sont d'ordinaire spongieuses et riches en moelle. Je serais par suite enclin aussi à admettre qu'elles sont d'une origine ana-

[1] Rust, *Aufsätze und Abhandlungen*. Berlin 1834, p. 266. — Otto, *Path. Anat.*, I, p. 180. — Musée Dupuytren, n° 383, p. 526, pl. XVIII, fig. 1-5.

[2] Roux, *Mémoires sur les exostoses*, p. 9. — Genczick, *l. c.*, p. 3, tab. II, fig. 6-7. — Warren, *Tumours*, p. 111, pl. XII. — Paget, *Lectures*, II, p. 237. — C. G. Wirth, *De resectione mandibulæ partiali*. Diss. inaug. Bonn 1854 (C. O. Weber, *l. c.*, p. 13, tab. II, fig. 4; tab. IV, fig. 1). — Hulke, *Beale's Archives*, vol. I, p. 105.

[3] Hilton, *Guy's Hosp. Rep.*, 1836, vol. I, p. 495 (n° 1666[48] du Musée. Catalogue de Wilks). Otto cite une exostose éburnée de la grosseur d'un poing, qui s'est détachée spontanément de la cavité nasale d'un cheval (*Path. Anat.*, I, p. 153, obs. 18). La pièce se trouve au Musée de Meckel à Halle.

logue. Parmi elles, celles du bassin sont d'une importance spéciale[1], puisqu'elles peuvent devenir une cause d'obstacle au travail de l'accouchement.

Très-fréquemment il y a des ostéômes sur les os des extrémités. J'ai déjà fait mention de quelques-unes de ces formes (p. 28). Je reviendrai bientôt sur d'autres. Ici je me borne à une seule d'entre elles, qui, quoique d'une étendue très-restreinte, peut devenir néanmoins la cause de très-grands désagréments; je veux parler de l'exostose du *gros orteil*[2]. Il faut bien en distinguer deux formes. La première, sur laquelle l'attention a été surtout appelée par A. Cooper, Liston[3] et Dupuytren[4], est ordinairement située sur la surface supérieure de la dernière phalange, surtout à son bord interne, au-dessous de l'ongle ou à côté de lui (*exostosis subunguealis*). Dans des cas rares elle occupe la première phalange du gros orteil, ou la dernière phalange du petit doigt du pied[5]. Elle se rencontre surtout chez des individus jeunes, où, le plus souvent, elle s'accroît lentement, s'élève peu à peu à une hauteur de 1/3—1/2″ et donne lieu soit à de grandes douleurs[6]; soit à une ulcération de la peau, qui se fait plus tard. La tumeur consiste, la plupart du temps, en tissu osseux dense, cependant poreux, dont la surface est recouverte d'un périoste qui surpasse quelquefois la partie osseuse en épaisseur[2]. Paget est le seul qui trouva dans un cas une couche cartilagineuse à la surface. Schuh[8], par contre, rencontrant une couche en apparence cartilagineuse, reconnut, par un examen plus attentif, qu'elle était entièrement composée de cellules épidermiques et qu'elle appartenait par conséquent à l'ongle; Lebert[9] constata dans un cas semblable l'absence de structure cartilagineuse. Si

[1] Cpr. la littérature dans Otto, *Path. Anat.*, I, p. 217, et C. O. Weber, *Knochengeschwülste*, p. 16, 61.

[2] Cpr. la littérature dans C. O. Weber, *Knochengeschwülste*, p. 63. — Legoustie, *Revue méd. chir.*, 1850, juillet.

[3] Liston, *Edinb. med. and surg. Journ.*, vol. XXVI.

[4] Dupuytren, *Leçons orales*, t. III, p. 412.

[5] Paget, *Lect.*, II, p. 239.

[6] A. Cooper, *Surg. essays*, P. II, p. 164. — Stanley, *Diseases of the bones*, p. 153, 156, 159.

[7] Follin, *Compte rendu de la Soc. de biol.*, 1850, p. 178. — Fischer, *Bullet. de la Soc. anat.*, 1861, p. 129. — Trélat, *ibid.*, p. 325.

[8] Schuh, *Œsterr. Zeitschr. für prakt. Heilk.*, 1862, n° 4.

[9] Lebert, *Pathol. physiol.*, t. II, p. 220, pl. XVII, fig. 6.

donc cette production appartient aussi, en général, à la période de l'évolution, il ne semble pourtant pas qu'on puisse la ranger dans la catégorie de l'exostose cartilagineuse. Si effectivement on trouve du cartilage à sa surface, on peut encore se demander si ce cartilage ne s'est pas formé plus tard par adjonction, comme cela a souvent lieu pour des saillies osseuses proéminentes, exposées à de fréquentes insultes mécaniques. Camper[1] parle de verrues, qui sont situées sous l'angle du gros orteil. Il est possible qu'elles soient le point de départ de la formation d'exostoses. Cependant cela n'est pas certain, parce que, comme Stanley l'a prouvé, maintes exostoses couvertes de granulations à leur surface sont prises pour de simples verrues.

La seconde forme est essentiellement différente de celle-ci ; elle est produite par la pression de bottes et de souliers très-étroits, surtout au niveau de l'articulation du premier os métatarsien avec la première phalange du gros orteil[2]. Par suite de l'habitude qu'ont nos cordonniers de faire les bottes pointues en avant (forme diamétralement opposée au développement naturel du pied), l'orteil est souvent disloqué vers l'extérieur et finalement à demi-luxé; alors une partie des surfaces articulaires primitives de l'os métatarsien est d'autant plus découverte que le gros orteil est plus porté vers l'extérieur, de sorte que ces surfaces se trouvent en contact presque immédiat avec la botte. On voit ensuite se développer très-facilement, dans cette région, des exostoses aplaties et le plus souvent multiples, de sorte que tout le bord articulaire devient raboteux et irrégulier et finit par être périostotique. Au-dessus de cette surface se trouve alors une grande bourse muqueuse, qui devient souvent le siége d'accidents inflammatoires, secrète du pus, s'ouvre et s'ulcère. Toute la marche de cette affection, abstraction faite de la dislocation, a complétement le caractère d'une périarthrite chronique, comme Richard Volkmann[3] l'a parfaitement établi ; seulement il me semble que cet observateur se trompe, lorsqu'il représente la dislocation, non

[1] Peter Camper, *Abhandlung uber den besten Schuh*, traduit du hollandais par Jacquin. Wien 1782, p. 52.

[2] Rob. Froriep, *De ossis metatarsi primi exostosi*. Berol. 1834. — Broca, *Bullet. de la Soc. anat.*, 1852, p. 60.

[3] R. Volkmann, *Virchow's Archiv*, t. X, p. 297.

pas comme primitive et de cause extérieure, mais comme secondaire et consécutive à l'inflammation.

Je ferai remarquer enfin qu'il faut bien distinguer les *gonflements goutteux* (*tophi arthritici*) de l'une comme de l'autre espèce des exostoses du gros orteil ; ils peuvent atteindre chez des individus goutteux une grosseur considérable, revêtent une forme noueuse et correspondent précisément à l'articulation dont il vient d'être question. Il n'est pas difficile de les distinguer, puisque ce ne sont pas des formations nouvelles de nature organique, mais qu'elles ne consistent qu'en amas d'urates. —

Je regarde comme superflu de citer encore d'autres exemples d'exostoses simples, parce qu'il faudrait alors passer tout le squelette en revue. Les petits os eux-mêmes, en effet, tels que l'os hyoïde [1], les osselets de l'oreille [2], peuvent devenir le siége d'excroissances osseuses.

Il reste, par contre, encore à faire mention des exostoses périostiques *discontinues* et, par cette raison, mobiles. Une des productions les plus remarquables de cette espèce [3] formait une tumeur à l'occiput pesant dix livres. Elle était intérieurement éburnée, mais elle contenait des mailles remplies de moelle jaune. Elle existait dès l'âge de six ans ; elle a dû être ouverte à plusieurs reprises et avoir pris naissance après un exanthème de la tête. Otto [4] décrit une très-grande excroissance osseuse, « fixée à sa base par des tendons ; » elle commençait au bord de l'apophyse frontale, à l'os zygomatique, s'étendait en avant de la cavité orbitaire jusque dans la région de la trochlée et envoyait un long prolongement vers le maxillaire supérieur. J'ai moi-même observé deux fois une tumeur mobile analogue, il est vrai seulement sur des sujets vivants : une fois chez un crétin âgé de quarante-huit ans, sur le crâne, où l'on prétendait que la tumeur s'était produite après un coup [5] ; la seconde fois chez un homme de soixante-sept ans, où

[1] Warren, *Tumours*, p. 117.

[2] Hesselbach, *Beschreibung der pathol. Präparate zu Würzburg*. Giessen 1824, p. 126. — Toynbee, *Med. Times and Gaz.*, 1859, déc., p. 589.

[3] La description de cette tumeur se trouve dans un mémoire (*Jubelschrift*) de la Société médicale allemande de Saint-Pétersbourg, dédié au Dr J. Busch, 1838 (Bruns, *Prakt. Chirurgie*, I, p. 99, tab. I, fig. 9-11).

[4] Otto, *Seltene Beobachtungen*, livr. I, p. 79.

[5] *Würzburger Verhandl.*, t. III, p. 262. — *Gesammelte Abhandl.*, p. 954.

la tumeur, qui était plus grande alors qu'un poing et couvrait les deux côtés de l'os frontal, avait dû être causée par la chute d'une poutre[1] trente ans auparavant.

De pareils cas, où la tumeur a primitivement pris naissance dans le périoste, mais probablement pas dans ses couches les plus profondes, doivent être bien distingués des exostoses qui, plus tard seulement, ont été séparées de leur base par une fracture[2]. Les deux formes peuvent ensuite se confondre avec l'os. Enfin, d'après un troisième mode possible, une *parcelle d'os détachée par fracture* peut s'accroître par hypérostose. C'est ainsi que Wagner[3] a enlevé chez une fille un grand ostéôme poreux, mais très-dur, qui s'était formé à la tubérosité de l'ischion après une chute du haut d'une voiture de foin. Il reposait d'une manière mobile dans des enveloppes fibreuses. Ce cas a beaucoup d'analogie avec un autre, observé par Azam[4], où une fille, âgée de vingt-six ans, ressentit tout à coup, pendant qu'elle était occupée à tirer de l'eau d'un puits, une douleur dans l'aisselle; elle entendit distinctement un double craquement en tombant à la renverse. A la palpation, elle découvrit une saillie dure de la grosseur d'une noix. Depuis ce moment elle eut une gène constante et notamment des douleurs dans ce point. A l'extirpation, qui fut pratiquée quelque temps après, on découvrit un os adhérent au tendon et à quelques faisceaux du muscle grand dorsal. Cet os consistait en tissu osseux finement aréolaire, de disposition radiaire et contenait intérieurement une cavité de la grandeur d'un pois, remplie d'une masse grisâtre composée de cellules et de fibres. Il est certes permis de supposer qu'un éclat s'était détaché du scapulum et s'était agrandi d'une manière analogue à celle qui se voit dans les fractures de la rotule avec grand déplacement des fragments[5]. Je reviendrai plus tard sur un cas très-remarquable de ce genre observé sur le fémur (p. 71).

[1] *Canstatt's Jahresbericht für 1852*, t. IV, p. 276.

[2] Chassaignac, *Gaz. des hôp.*, 1857, n° 42. — Stanley, *Diseases of bones*, p. 151. — Blachez, *Bullet. de la Soc. anat.*, 1857, p. 64.

[3] Wagner, *Tageblatt der 38. Versammlung deutscher Naturforscher und Aerzte*. Stettin 1863, n° 6, p. 58.

[4] Azam, *Journ. de méd. de Bordeaux*, 1861, p. 475 (*Canstatt's Jahresber. für 1861*, t. IV, p. 250).

[5] Malgaigne, *Traité des fractures et des luxations*. Paris 1847, t. I, p. 757, pl. XIV, fig. 6-7. Pièces de notre collection n° 78 de l'année 1861 et n° 722.

A ces ostéômes qui dépassent déjà le domaine plus restreint de l'os, se rattachent tout d'abord les tumeurs osseuses qui se développent dans les parties de tissu connectif, tendineux ou fibreux, qui se continuent immédiatement avec le périoste et l'os. D'un côté nous avons les *insertions des tendons musculaires* aux os et au périoste, et de l'autre côté les *insertions de membranes fibreuses* de diverses espèces, surtout des aponévroses. Comme on le sait, la plupart des os présentent déjà à l'état normal, dans ces points d'insertion, certaines saillies, qui, suivant l'étendue de l'insertion, sont tantôt linéaires, tantôt rugueuses; mais qui, en raison du développement et de l'activité de l'individu, présentent les variations les plus diverses relativement à leurs dimensions. De simples lignes deviennent des trabécules ou crêtes, de simples saillies deviennent des nodosités, des épines ou des apophyses (*tubercula*, *spina*, *tubera*). Les formes pathologiques trouvent donc dans l'anatomie comparée de nombreuses analogies; ainsi il n'est pas rare que chez un animal il existe une très-forte nodosité ou une apophyse là où l'homme n'a ordinairement qu'une saillie à peine marquée. Si occasionnellement cette apophyse se développe plus fortement, il en résulte une certaine analogie animale (théromorphie), qui se présente, au point de vue de l'anatomie comparée, comme un phénomène normal et, au point de vue de la médecine pratique et surtout de la chirurgie, comme un phénomène pathologique. Il s'ensuit que les limites du sujet sont ici d'une grande mobilité et que l'un regarde comme ostéôme ou exostose ce que l'autre prend simplement pour une apophyse à insertion musculaire. Sous ce rapport, je rappellerai avant tout les *apophyses sus-condyloïdiennes*[1] des os longs, surtout celles de l'humérus et du fémur, qui se confondent si intimement avec les exostoses sus-condyloïdiennes; je citerai encore l'exostose du petit trochanter qui se continue dans le tendon du muscle psoas[2], ainsi que la tubérosité du radius qui s'avance dans le biceps[3].

[1] Otto, *De rarioribus quibusdam sceleti humani cum animalium sceleto analogiis*, Vratisl. 1839. — W. Gruber, *Monographie des Canalis supracondyloideus humeri und der Processus supracondyloidei humeri et femoris der Säugethiere und des Menschen*. St. Petersburg 1856.

[2] C. O. Weber, *Knochengeschwülste*, p. 7, 20. — Wilks, *Catalogue Guy's Hosp. Museum*, n° 1368, p. 200.

[3] Wedl, *Pathol. Histologie*, p. 606.

Il n'y a, en effet, ici d'autre criterium que la grandeur. Lorsqu'une excroissance osseuse normale ou une ligne osseuse normale devient hypérostotique[1], on l'appelle une *tumeur osseuse;* seulement elle occupe dans la grande classe des ostéômes une place particulière. Génésiquement il n'y a pas de différence entre l'excroissance osseuse normale et l'*exostose apophysaire*. Toutes les deux proviennent d'une ossification du tissu connectif que contiennent le tendon, l'aponévrose et le muscle ; elle est progressive et part de la surface de l'os. La simple analogie avec ce qui s'observe dans le règne animal ne saurait rien décider, car alors une grande exostose qui occupe la place d'un tendon serait aussi une formation régulière chez l'homme, chez lequel pourtant les tendons ne s'ossifient pas, et cela seulement parce qu'il y a certains animaux chez lesquels les tendons s'ossifient régulièrement. On trouve particulièrement souvent chez les oiseaux de très-longues ossifications des tendons à l'état normal. A qui n'est-il pas arrivé, en mangeant du dindon rôti, de constater qu'il y existe d'ordinaire de fines trabécules osseuses à la place des tendons[2]? Cela n'empêche pas d'admettre l'*exostose tendineuse*.

Il y a plus : beaucoup d'animaux vertébrés présentent des *apophyses osseuses typiques*, autour desquelles s'enroulent des muscles ou de petits anneaux que les muscles traversent dans des endroits où ces dispositions osseuses n'existent pas régulièrement chez l'homme, mais où elles se produisent dans certaines conditions et se comportent alors comme les exostoses. Ici encore on est souvent parfaitement libre de considérer ou non ces formations comme une simple théromorphie ou comme un objet rentrant dans le domaine de l'anatomie normale. L'anatomie descriptive opinera facilement pour l'affirmative, comme Hyrtl[3] l'a fait dans sa monographie sur les apophyses trochléaires. Mais souvent ce sont, sans nul doute, des formations pathologiques qui produisent par leur volume des troubles notables et qui peuvent devenir fort incommodes pour celui qui en est atteint.

Hyrtl décrit de très-grandes formations de cette espèce sur les

[1] Hesselbach, *Beschreibung der path. Präparate zu Würzburg*, p. 126.
[2] Otto, *Pathol. Anat.*, I, p. 241, note 3.
[3] Jos. Hyrtl, *Ueber die Trochlearfortsätze der menschlichen Knochen*. Wien 1860.

os du tarse, sur les extrémités articulaires du tibia et du radius, et il range aussi dans cette espèce l'épine du bassin épineux dont il est fait mention plus haut (p. 15). Je ne veux pas arguer sur ce point; en effet, si au point de vue pratique il nous faut admettre une *exostose trochléaire*, on ne saurait pourtant méconnaître qu'il est une certaine limite où elle ne se distingue pas d'une apophyse trochléaire typique d'une certaine grandeur.

Ajoutons que l'histoire du malade nous apprend souvent que la tumeur remonte à un traumatisme déterminé, que le développement plus avancé de la partie normale n'indique pas un simple degré de plus dans la marche ordinaire de la croissance, mais un accident indubitablement maladif, l'accroissement pathologique d'une formation normale. Si nous ne devons donc pas hésiter à regarder ces productions comme pathologiques, nous ne pourrons pourtant pas méconnaître que leur rapport avec les parties normales préexistantes éclaire singulièrement leur localisation, leur siége de prédilection et même leur formation.

Je considère une grande partie des excroissances osseuses, notamment celles des os longs, comme étant des exostoses apophysaires, tendineuses et trochléaires; mais il est certes difficile de décider ultérieurement, d'après les descriptions des préparations macérées ou des pièces réséquées, si elles doivent être rangées dans cette catégorie ou si ce sont des exostoses ordinaires. La distinction d'avec les exostoses cartilagineuses n'est même plus rigoureuse, depuis que, comme Hyrtl l'a signalé et comme je puis le confirmer moi-même, on trouve aussi un revêtement cartilagineux sur des apophyses trochléaires ordinaires, lorsque des tendons passent contre elles, et qu'il s'y forme une sorte d'articulation (articulation osséo-tendineuse). J'ai vu aussi une pointe cartilagineuse sur une grande apophyse sus-condyloïdienne de l'humérus[1] dirigée vers en haut.

Les véritables places de prédilection de ces exostoses sont l'extrémité inférieure et principalement le côté interne du fémur, le tiers supérieur de l'humérus et les extrémités du tibia. La direction de l'excroissance osseuse, qui correspond à la direction de l'insertion musculaire ou tendineuse, fournit ici souvent de bonnes indications, bien qu'elles ne soient cependant pas décisives. C'est

[1] Pièce n° 1 de l'année 1864.

ainsi que l'apophyse sus-condyloïdienne interne du fémur, quoiqu'elle serve à l'insertion musculaire du chef interne du gastrocnémien, n'est pas toujours dirigée inférieurement, mais quelquefois vers le haut[1]. La forme est plus importante. Les exostoses tendineuses ont, après la macération, plutôt la forme de trabécules ou d'épines[2], tandis que les exostoses musculaires sont plutôt rugueuses et arrondies, et les exostoses aponévrotiques plutôt aplaties et en forme de plaques. Les dernières, comme l'insertion des aponévroses et des ligaments interosseux, siégent ordinairement sur la diaphyse de l'os (voy. vol. I, p. 309, fig. 54). Une des plus grandes pièces[3] de cette espèce existe dans notre collection et représente une masse osseuse aplatie et à surface incurvée, de la grandeur de la moitié d'une main, sur une longueur de plus de trois pouces depuis le milieu du fémur et faisant une saillie de plus de deux pouces au côté externe.

Presque toutes ces exostoses se rattachent intimement à l'os sous-jacent; elles ont la surface recouverte d'une couche corticale compacte et leur intérieur est spongieux. Lorsque leur volume est considérable, elles contiennent souvent de grandes cavités médullaires, qui communiquent avec l'ancienne cavité médullaire de l'os ou du moins avec sa substance spongieuse. Elles se comportent extérieurement d'une manière différente. Les formes apophysaires ont un périoste, auquel s'insèrent des tendons ou des masses musculaires; elles portent, en outre, assez souvent des bourses muqueuses. Les formes trochléaires présentent fréquemment une sorte de surface articulaire. Les formes tendineuses et aponévrotiques, par contre, sont, il est vrai, aussi entourées de tissu connectif, mais il se continue le plus souvent sans interruption dans les tendons ou les aponévroses sans ligne de démarcation distincte.

Quelques-unes de ces formes se présentent aussi d'une manière *discontinue*, et on peut ne pas savoir si l'on doit encore les ranger parmi les formes hyperplasiques. En tout cas, elles forment une certaine transition aux ostéômes hétéroplasiques. Cela est particulièrement le cas pour les tendons, les aponévroses et les

[1] W. Gruber, *l. c.*, tab. II-III.
[2] Pièce n° 401.
[3] Pièce n° 297 de l'année 1858.

muscles. Seulement il faut bien se garder de confondre de simples crétifications avec de véritables ossifications[1]. Car il se présente souvent des ossifications étendues tant sur les muscles que sur les tendons, comme dans un cas remarquable, mais faussement interprété par Herm. Meyer[2], où une grande partie des muscles de la jambe étaient entièrement crétifiés. La vraie ossification part toujours du tissu connectif; donc, dans les muscles, elle part du tissu interstitiel, tandis que la crétification frappe les fibres primitives elles-mêmes.

Les *os tendineux discontinus* ont mainte analogie avec les os sésamoïdes et occupent, par exemple, quelquefois une position tout à fait analogue, de sorte qu'on peut les considérer, jusqu'à un certain point, comme des os sésamoïdes de nouvelle formation. Un très-grand fragment osseux de cette espèce existe sur une pièce[3] de notre collection dans le tendon du triceps brachial, immédiatement au-dessus de son insertion à l'olécrâne. Lobstein[4] rencontra chez un homme, âgé de cinquante ans, deux osselets aplatis dans les tendons du gastrocnémien d'un côté, et il cite Heister, Camper et Bérot comme ayant fait des observations analogues et parlant tout simplement d'os sésamoïdes.

Dans la même catégorie rentre une forme d'ostéôme qui se présente assez souvent; ils se développent en partant du bassin et particulièrement du bord antérieur de l'os pubis et de l'ischion, pour pénétrer jusque dans les différentes insertions des muscles et aponévroses de la cuisse. Ces *os prépubiens*[5] se rencontrent relativement le plus souvent chez des gens dont le métier expose cette région à de fréquents traumatismes, par exemple chez les selliers et les cordonniers, qui frappent continuellement sur ces parties[6], ou chez des gens qui font principalement de grands efforts avec ces muscles, spécialement chez ceux qui montent sou-

[1] *Pathol. cellul.*, p. 350.

[2] H. Meyer, *Zeitschr. f. rationelle Medicin*, 1851; nouvelle suite, t. I, p. 82.

[3] Pièce n° 84 de l'année 1861.

[4] J. F. Lobstein, *Rapports sur les travaux exécutés à l'amphithéâtre d'anatomie de Strasbourg*, 1805, p. 10.

[5] W. Gruber, *St. Petersburger med. Zeitung*, 1861, t. I, p. 345, tab. VII.

[6] Renard (*Versuch über die Ernährung u. s. w. der Knochen*. Leipzig 1803, p. 130) cite des données d'après lesquelles le porter de bandages herniaires doit avoir donné lieu à des végétations osseuses du pubis (*British Mercury*, 1790, n° 17. — Sömmering, *Knochenlehre*, p. 116).

vent à cheval ; on pourrait alors les appeler *os des cavaliers*. Ils donnent lieu à des symptômes tout particuliers, en ce qu'ils adhèrent tantôt fortement à l'os pubis, et tantôt sont mobiles grâce à une sorte d'articulation pseudo-ligamenteuse et fibro-cartilagineuse. J'ai trouvé une fois chez un vieux cavalier, d'un côté (fig. 12) un os mobile et de l'autre un os adhérent. Sur une coupe on découvrit une couche corticale compacte et intérieurement de la substance spongieuse. Sangalli[1] trouva chez un cavalier, âgé de vingt-quatre ans, et mort d'une carie vertébrale et d'un abcès du psoas, un os cylindrique, long de 2 centimètres, qui partait de l'extrémité inférieure du muscle iliaque interne.

Fig. 12.

A ces os des cavaliers se joignent les *os provenant du maniement d'armes*, qui ont été souvent décrits. Grâce à l'ancienne théorie prussienne de l'exercice du fusil, ils se produisaient souvent dans les insertions musculaires du bras gauche, surtout du muscle deltoïde, où le recul du fusil donnait lieu à de fortes irritations, à des épanchements et à des gonflements douloureux[2]. Ils naissent probablement dans le tissu connectif, condensé et épaissi par des processus inflammatoires.

Fig. 12. Ostéôme du pubis, suite de l'équitation chez un homme âgé. On voit en haut une coupe oblique de la branche horizontale du pubis avec le commencement de la branche descendante. A ces parties s'attache l'ostéôme spongieux, qui adhère de ce côté au pubis par une ligne dense, pseudo-ligamenteuse, qui lui laisse une certaine mobilité. L'ossification finit par se perdre dans les parties tendineuses et musculeuses de la cuisse. Dans la masse pseudo-ligamenteuse on voit encore un petit noyau osseux accessoire. Pièce n° 109 de l'année 1861. Grandeur naturelle.

[1] Sangalli, *Storia dei tumori*, II, p. 281.
[2] Kuhn, *Gräfe und Walther's Journal*, 1830, t. XIV, p. 142.

Hasse[1] les a trouvés dix-huit fois sur six cents recrues qui avaient servi six mois et plus. Ils variaient depuis la grosseur d'un pois jusqu'à celle d'un œuf d'oie ; ils étaient en général solidement fixés sur le bras par le tendon du deltoïde ; ils avaient une forme irrégulière, large en haut, se terminant en pointe vers en bas, et présentaient une surface raboteuse, garnie quelquefois de pointes assez aiguës. Ceux qui avaient été extirpés étaient, en moyenne, longs de 3 à 5 pouces, larges de 1 à 2 pouces, avaient une circonférence de 4 à 5 pouces et pesaient 2 1/2 drachmes jusqu'à 1 once. Miescher[2] et Otto[3] ont démontré, par l'examen microscopique, leur identité avec les véritables os.

Cependant des formations tout analogues se produisent aussi ailleurs. Rokitansky[4] fait mention d'un os considérable, de forme cylindrique, d'une structure spongieuse, provenant du biceps du bras gauche d'une femme; Sangalli mentionne un os spongieux venant du milieu du digastrique. Schuh en cite un autre du vaste externe d'une femme, et Billroth[5] un autre du grand abducteur. Otto[6] mentionne la formation d'os dans le diaphragme. Moi-même j'y ai trouvé des plaques osseuses de la grandeur d'une assiette ordinaire.

Relativement à l'*étiologie* des ostéômes hyperplasiques, on n'a pas pu se refuser à l'évidence et méconnaître que des influences *locales* en ont été la cause dans la plupart des cas. Des actions mécaniques, parfaitement déterminées et le plus souvent très-violentes, constituent, d'après l'observation, le point de départ ordinaire de la lésion, et celle-ci revêt, comme cela a été déjà signalé plus haut (p. 19), un caractère *irritatif* et fréquemment même inflammatoire, de sorte qu'on ne peut généralement pas fixer une limite entre les productions osseuses inflammatoires et les ostéômes. Cela n'est nulle part plus clair que dans l'éléphantiasis (p. 20), ainsi que dans des formations osseuses régénératrices, qui se transforment en ostéômes par simple *hétéromé-*

[1] Hasse, *Med. Zeitung des Vereins für Heilkunde in Preussen*, 1832, n° 3, p. 12.

[2] Miescher, *De inflammatione ossium*. Diss. inaug. Berol. 1836, p. 46.

[3] J. H. Otto, *De ossium genesi pathologica*. Diss. inaug. Berol. 1837, p. 17, 28.

[4] Rokitansky, *Pathol. Anat.*, 1856, t. II, p. 225. Ce cas est probablement le même que cité Schuh (*Pseudoplasmen*, p. 152) comme fibroïde ossifié.

[5] Billroth, *Beiträge zur pathologischen Histologie*, p. 116.

[6] A. W. Otto, *Seltene Beobachtungen zur Anat., Phys. und Path.*, livr. I, p. 32.

trie[1]. Je rappelle le cas fréquent où il se forme aux extrémités d'os amputés des excroissances osseuses[2], qu'on ne peut pas ne pas appeler des *exostoses*, et qui peuvent causer des accidents très-sérieux par leur action sur les nerfs, les muscles etc. Dans des cas particuliers ces excroissances forment des tumeurs osseuses très-volumineuses[3]. Il en est ainsi des fractures, où des masses osseuses très-considérables, de formation nouvelle, peuvent se produire non-seulement en connexion immédiate avec l'os, mais jusque dans la profondeur des muscles[4], par l'accumulation autour des extrémités des fragments du cal, appelé alors *cal luxuriant*[5]. L'excès purement quantitatif d'un phénomène physiologique et parfaitement régulier, peut donc faire naître ici une production morbide persistante[6]. Le plus souvent cela s'observe sur les côtes[7] et en général sur les os plats, particulièrement à l'omoplate[8] et les os du bassin[9], où la masse du cal ne fait pas seulement une forte saillie à la surface des os, mais où elle peut encore adopter des formes très-irrégulières, ramifiées et épineuses. Il n'est pas démontré qu'une pareille masse de cal puisse continuer de croître par elle-même, mais d'après maintes observations cela est pourtant probable. Il paraît que, notamment dans les cas où le cal est exposé à de nouvelles irritations mécaniques, une juxta-formation de nouvelles couches osseuses peut se produire en partant du tissu connectif ambiant, jouant le rôle du périoste, tout comme cela s'observe sur un os normal irrité. Aussi Van Heekeren[10] a montré que la direction des masses de cal luxuriant est parfois précisément celle des insertions musculaires et tendineuses.

[1] *Pathol. cellul.*, p. 54.

[2] Pièce n° 377 *b*. — Walter, *Museum anat.* Berol. 1805, p. 442, n° 2239.

[3] P. G. van Hoorn, *Diss. de iis, quæ in partibus membri, præsertim osseis, amputatione vulneratis, notanda sunt.* Lugd. Bat. 1803, p. 110, tab. II, fig. I-II

[4] *Pathol. cellul.*, p. 356.

[5] J. van Heekeren, *De osteogenesi præternaturali.* Lugd. Batav. 1797, p. 34, fig. I-IV.

[6] Malgaigne, *Traité des fract. et des lux.*, t. I, p. 345. — E. Gurlt, *Handb. der Lehre von den Knochenbrüchen.* Berlin 1862, t. I, p. 731. — R. W. Smith, *A treatise on fractures in the vicinity of joints and dislocations.* Dublin 1847, p. 39, 93, 99.

[7] Walter, *l. c.*, p. 141, n° 2235. — Cpr. pièce n° 18 de l'année 1858 de notre collection.

[8] Pièce n° 4 de l'année 1863.

[9] Duret, *Bulletin de la Faculté de la Soc. de méd.*, 1810, p. 148. — Gurlt, *l. c.*, p. 292, fig. 99-100.

[10] Van Heekeren, *l. c.*, p. 44.

Un cas extrêmement remarquable que j'ai déjà signalé plus haut (p. 63), est le suivant. A l'autopsie d'un homme âgé de cinquante-deux ans, mort de phthisie, j'ai trouvé dans la région de l'articulation de la hanche droite[1] une tumeur dure de la grosseur d'une tête d'enfant de six ans. Elle semblait former une masse unique cohérente; mais, après un examen minutieux, on vit qu'elle se composait de deux grandes portions très-intimement appliquées, quoique mobiles l'une sur l'autre, entre lesquelles se trouvait une cavité articulaire d'apparence double, une supérieure et une inférieure, distinctes et renfermant une notable quantité de synovie. L'une des portions osseuses était solidement fixée dans la région de la cavité cotyloïde, dont il ne restait plus de traces; elle avait le volume d'environ deux poings, proéminait presque directement en avant et s'étendait inférieurement jusqu'au niveau de la tubérosité de l'ischion et en arrière jusque sur la table de l'os iliaque. La partie externe présentait une surface aplatie, dirigée un peu obliquement en arrière et en dehors et formait avec la masse principale une espèce de nouvelle articulation; mais c'était une surface éburnée, dénuée par place entièrement de cartilage, usée et ondulée, comme on l'a trouvé dans l'arthrite déformante. Sur une coupe perpendiculaire à travers la masse entière, on pouvait délimiter très-distinctement l'ancien os; on pouvait même, en partant de l'extérieur, poursuivre profondément dans l'intérieur de la tumeur osseuse une bande de cartilage semi-lunaire, reste de l'ancien revêtement cartilagineux de la tête du fémur. Ce n'est qu'avec le fond de la cavité cotyloïde que l'excroissance adhérait d'une manière continue et se portait en avant sous la forme d'un gros champignon, d'un diamètre de 12 centimètres. La partie la plus grosse se trouvait à gauche (intérieurement) et contenait sous une couche corticale compacte un diploé très-lâche, à grandes cavités médullaires et beaucoup de moelle graisseuse. La partie droite (externe), par contre, était incomparablement plus dense, finement poreuse et, vers la nouvelle surface articulaire mentionnée précédemment, complétement éburnée. Le trou obturateur et la surface interne du bassin ne montraient rien d'anormal. — La seconde masse principale adhérait également

[1] Pièce n° 75 de l'année 1858.

au fémur, sans que l'on pût découvrir la moindre trace ni de la tête ni du col du fémur. Le grand trochanter et la diaphyse de l'os étaient intacts ; seulement au côté interne ils supportaient une grande masse osseuse, qui faisait partie de l'articulation mentionnée précédemment, par une surface articulaire éburnée et polie, saillante de 13 centimètres et large de 8 centimètres. Sur une coupe, la substance de la diaphyse et du trochanter se montrait normale, notamment la cavité médullaire et la substance spongieuse. A la place de l'insertion encore bien reconnaissable du col du fémur disparu, existait une masse osseuse aplatie, qui s'élargissait tant vers le haut que vers le bas et les côtés en forme de champignon, et s'étendait surtout vers le bas par dessus l'ancienne substance corticale de l'os, à laquelle elle était très-fortement adhérente. On ne voyait aucune implantation dans le col. Enfin, j'ai trouvé encore à la circonférence de cette masse une série de corps mobiles, surtout quatre plus grands que les autres. L'un d'entre eux était entièrement détaché, avait la forme d'un ménisque et consistait à sa face convexe en une coque dure, osseuse, quelque peu lobée et à sa face concave, en plusieurs lobes cartilagineux, séparés l'un de l'autre par des scissures et garnis d'excroissances villeuses. Le plus grand corps articulaire occupait le bord supérieur; il avait la grandeur et la forme d'un calcanéum, était presque entièrement osseux et encore adhérent. Deux autres, un peu plus petits, se trouvaient au bord inférieur. Le tout était contenu dans la capsule articulaire très-épaissie et garnie en plusieurs endroits d'excroissances villeuses.

Ce cas appartient certainement à la série des ostéômes. Quant à sa nature, on peut au premier coup d'œil hésiter à se prononcer. On a à choisir entre : d'un côté une fracture du col du fémur avec ankylose de la tête et cal luxuriant, de l'autre une arthrite déformante avec usure complète de la tête et du col du fémur et avec hypérostose colossale. Dans le premier cas, le grand champignon osseux de la cavité cotyloïde serait à considérer comme la tête du fémur ankylosé et devenu ostéomateux ; dans le second cas, ce serait une production osseuse émanant de la cavité cotyloïde. Je me prononce sans hésiter pour la première opinion, c'est-à-dire pour un *ostéôme suite de fracture*, parce qu'il ne peut pas être révoqué en doute que la grande masse osseuse qui se trouve dans

la région de la cavité cotyloïde appartienne réellement à la tête du fémur séparée du col. J'ajouterai encore que, d'après l'observation, cet homme avait déclaré qu'il avait eu, trente-deux ans auparavant, une luxation de la cuisse droite. Je ne connais, du reste, aucun cas d'arthrite déformante où une masse osseuse d'un volume analogue se soit développée sur la surface articulaire même, tandis que j'ai vu ailleurs des synostoses secondaires de la tête du fémur après la fracture du col. Ajoutez à cela que ni l'articulation coxo-fémorale gauche ni les autres articulations ne présentaient rien d'analogue. —

Il faut que je mentionne encore une autre possibilité qui conduit à la formation d'une nouvelle cavité articulaire sur le bord de la branche horizontale de l'os pubis, dans les luxations de la tête du fémur. Il peut se former alors par dessus et sur l'os du pubis une grande coque osseuse, qui simule extérieurement un ostéôme[1]. —

Enfin, il y a dans les fractures encore un autre cas à considérer. Si les extrémités fracturées ne sont pas maintenues en rapport convenable et que la réunion se fait dans cette situation défectueuse, l'un ou l'autre des fragments peut faire une forte saillie par dessus la surface de l'os nouvellement consolidé et faire croire plus tard à une exostose. J'ai observé ce fait dans un cas[2], où, au tiers supérieur du bras, l'humérus, du reste assez régulièrement formé, présentait à un travers de doigt au-dessous du col une saillie osseuse oblongue, mesurant un pouce de long et un demi-pouce de large. Ce ne fut qu'après l'avoir scié que l'on remarqua que la cavité médullaire de la diaphyse se continuait immédiatement dans cette saillie et qu'une partie de l'ancienne substance corticale interrompait la continuité de celle-ci avec la substance spongieuse de l'extrémité supérieure de l'humérus. De pareils cas[3] peuvent facilement induire en erreur, surtout lorsqu'ils sont observés longtemps après la fracture, qu'on ne peut plus remonter aux antécédents et que les os ainsi que le cal ont subi de profondes modifications depuis des années. Il ne reste

[1] Collection de Würzbourg, n° 857.

[2] Pièce n° 110.

[3] Van Heekeren, *l. c.*, p. 37. — Rob. Wilh. Smith, *A treatise on fractures in the vicinity of joints*, p. 193. — L. Thudichum, *Ueber die am oberen Ende des Humerus vorkommenden Knochenbrüche*. Inaug. Diss. Giessen 1851, p. 35.

plus alors que le raccourcissement de l'os comme point de repère décisif.

Outre les irritations dues à des traumatismes et à d'autres causes mécaniques, il faut mentionner en premier lieu, parmi les causes qui agissent localement, l'existence d'autres irritations inflammatoires. L'histoire des ostéômes maxillaires, qui sont consécutifs aux anomalies et aux maladies dentaires et dont il a été question plus haut (p. 51), en donne un exemple très-caractéristique; de même aussi la propagation déjà plusieurs fois mentionnée (p. 17, 28) des affections inflammatoires qui du voisinage s'étendent au périoste et au tissu osseux, comme on le voit dans l'éléphantiasis, les ulcérations de la peau, la teigne et la périarthrite.

Quelques auteurs ont signalé, il est vrai, parallèlement à ces causes locales, des cas fréquents où certaines *maladies générales*, surtout le rhumatisme, l'arthrite, la syphilis, le scorbut et le rachitisme, auraient produit des tumeurs osseuses. Il est incontestable que l'on en a, jadis surtout, beaucoup trop accusé ces états morbides; nous devons aujourd'hui en exclure le scorbut et regarder les tuméfactions osseuses de la goutte comme de simples dépôts de sels dans les tissus et non comme des végétations (p. 62). Mais nous ne pouvons méconnaître une influence de ce genre de la part d'autres soi-disant « dyscrasies », entre autres du rhumatisme, de la syphilis et du rachitisme[1]. Il ne faudrait toutefois pas exagérer l'importance de cette influence, et je dois dire notamment au sujet du rachitisme que l'on n'a pas encore démontré, que je sache, son action manifeste sur la formation d'ostéômes véritables. Tout ce que j'en ai vu du moins se borne à des périostoses externes, aplaties, parfois très-étendues, de la voûte crânienne et des hypérostoses des os longs. Le rachitisme fœtal seul m'a présenté des excroissances internes crochues à l'extrémité antérieure des côtes[2].

Pour ce qui concerne le *rhumatisme* et la *syphilis*, on ne peut pas non plus se contenter d'établir les causes « générales ». En effet, l'affection d'un os particulier doit toujours être considérée comme

[1] Kluyskins, *Annales de la Soc. de méd. de Gand*, année XVIII, livr. II (*Canstatt's Jahresbericht für 1852*, t. III, p. 171).

[2] *Virchow's Archiv*, t. V, p. 490

dépendant d'une action locale. On a depuis longtemps reconnu ce fait pour la syphilis[1], et j'ai, en particulier, insisté[2] sur ce que la prédilection de cette maladie pour les os placés juste au-dessous de la peau et non recouverts de muscles ou de couches plus ou moins épaisses de parties molles, ne tient qu'à ce que ces os sont plus exposés aux actions extérieures, mécaniques et thermiques. Il en est de même, quoique à un degré moindre, pour le rhumatisme.

Une autre circonstance, la *prédisposition*, semble cependant être d'une grande importance dans la question. Si nous la concevons comme une faiblesse ou une imperfection locale des tissus (t. I, p. 64), il s'agira de savoir si ces tissus sont, dès le principe, imparfaits, ou si une nutrition défectueuse, une activité excessive ou des maladies antérieures les a amenés consécutivement à un certain état de faiblesse. Si la prédisposition est très-forte, la cause efficiente spéciale, rhumatismale par exemple, peut, tout en étant très-peu intense, néanmoins provoquer la prolifération qui conduit à l'ostéôme; la cause rhumatismale restera au second plan pour l'observateur, auquel la disposition seule apparaîtra comme essentielle. Que la disposition au contraire soit peu intense, qu'il faille une cause efficiente plus active, c'est cette dernière qui dominera l'observation. On ne conçoit qu'ainsi que l'on rapporte des états analogues à des conditions étiologiques toutes différentes; on choisit en effet entre deux conditions concomitantes, tantôt l'une et tantôt l'autre.

L'histoire des hypérostoses et des exostoses du crâne est très-instructive sous ce rapport. Une grande partie d'entre elles se rencontre sur des parties qui ne sont pas recouvertes par des muscles. Un coup, un refroidissement peut être le point de départ de la prolifération ossifiante. Lorsque le coup est très-fort et le refroidissement intense, tout le monde dit alors de la tuméfaction osseuse qui en résulte qu'elle est traumatique ou rhumatismale. Lorsqu'au contraire la prolifération semble naître spontanément, on recherche la prédisposition ou plutôt la dyscrasie traditionnelle. On parle d'exostose syphilitique, d'ostéophyte puerpérale. Dans la syphilis, on doit certes tenir grand compte

[1] Du Verney, *l. c.*, II, p. 477.
[2] *Virchow's Arch.*, t. XV, p. 256.

de la cause spécifique, et j'y reviendrai encore plus tard ; mais quelle est la spécificité de l'*état puerpéral?* Pour moi, l'ostéophyte puerpéral est à mettre sur la même ligne que l'endocardite puerpérale[1] ou que le rhumatisme puerpéral. Je ne vois précisément dans l'état puerpéral qu'une prédisposition qui devient très-grande dans certaines circonstances et donne ensuite des produits extraordinaires (p. 30). Que cette prédisposition acquise vienne de plus se greffer sur une autre antérieure, la chlorose[2] par exemple, elle acquerra naturellement une importance plus grande encore.

Ces observations ont une valeur toute spéciale pour apprécier les *ostéômes multiples*. Il y a longtemps déjà que l'on connaît des cas de multiplicité marquée des exostoses[3]. Mais il faut bien distinguer parmi celles-ci les tumeurs osseuses, qui font aussi des métastases dans les organes internes, dans les parties molles notamment, que Joh. Müller a comprises sous le nom d'*ostéoïdes*, et dont j'ai décrit une partie dans la catégorie des *chondrômes ostéoïdes* (t. I, p. 527), des ostéômes proprement dits, qui ne se développent que sur les os ou dans leur plus proche voisinage. Il ne faut donc entendre ici par multiplicité que la coïncidence d'affections multiples ou nombreuses, semblables non-seulement par la nature, mais aussi par le siége du mal, tout comme nous avons envisagé la multiplicité des fibrômes et des molluscums, des lipômes et des athérômes (t. I, p. 37, 226, 322, 330, 348, 387). Le point essentiel est qu'il s'agit toujours ici du système osseux, ou si l'on veut aller plus loin, de l'appareil du mouvement.

En effet, l'ostéôme, en se développant, pénètre souvent jusque dans les tendons et dans les muscles; il peut même occuper presque

[1] Virchow, *Monatsschrift für Geburtskunde*, 1858, t. XI, p. 409. — Westphal, *Virchow's Archiv*, t. XX, p. 542.

[2] *Pathol. cellul.*, p. 187.

[3] Abernethy, *Lectures on surgery*, p. 169. — Dupuytren, *Leçons orales*, t. II, p. 101. — Lobstein, *Anat. path.*, t. II, p. 151. — Otto, *Pathol. Anat.*, t. I, p. 152, obs. 11. — Stanley, *Diseases of the bones*, p. 214. — C. O. Weber, *Knochengeschwülste*, p. 7, 40. — Cruveilhier, *Traité d'anat. path.*, t. III, p. 874. — Huguier, *Gaz. des hôp.*, 1857, n° 49. — G. Fischer, *Mittheilungen aus der chirurg. Universitätsklinik zu Göttingen*. Hannover 1861. — Morel Lavallée, *Bulletin de la Soc. de chirurg.*, t. I, p. 75. — Erichson, *Med. Times and Gaz.*, 1860, vol. I, p. 317. — Hutchinson, *ibid.* — Barwell, *The Lancet*, 1861, vol. II, p. 446.

exclusivement ceux-ci. Abernethy vit un jeune homme de quatorze ans dont la colonne vertébrale était considérablement déviée par des dépôts mamelonnés qui s'étaient formés sur les apophyses épineuses. La tête était immobilisée par suite de l'ossification des ligaments de la nuque. Les deux humérus portaient des exostoses, et les ligaments tendineux des aisselles étaient transformés en os, de telle sorte que les bras étaient fixés et immobilisés contre le thorax. Le bassin présentait aussi une exostose; diverses autres s'étaient formées à différentes époques pour disparaître de nouveau. Partout où il se donnait un coup, il s'ensuivait un dépôt temporaire de « substance terreuse »; un mal de dents lui donnait une exostose du maxillaire inférieur. Ce cas, qui n'a été observé que pendant la vie, peut certes éveiller le doute sur la nature « des dépôts », et la disparition de ceux-ci notamment permet de supposer qu'il ne s'agissait pas de véritables exostoses, mais seulement de « dépôts terreux ». Cependant Hawkins[1] a décrit le cas d'un homme de vingt-deux ans, qui portait sur de nombreux points du corps des dépôts osseux, dont quelques-uns n'étaient pas en rapport de continuité avec le squelette. On en excisa un par voie d'opération et l'on constata qu'il était formé d'une substance spongieuse de nature évidemment osseuse, d'une coque extérieure, de périoste et de cartilage; ce qui n'empêcha pas toutes ces tumeurs de diminuer de volume, quelques-uns même de disparaître complétement sous l'influence d'un traitement par l'iodure de potassium, la salsepareille, le mercure et l'acide sulfurique.

Hutchinson relate aussi des dépôts qui s'étendaient au delà des os, partie dans les aponévroses, partie sous la peau, chez un garçon de douze ans, dont les articulations de l'extrémité supérieure étaient pour la plupart ankylosées et qui portait au bras du même côté une saillie osseuse s'étendant sur toute la longueur de l'humérus, dépassant de 2 pouces le condyle externe. Les parties molles étaient plus intéressées que les os dans cette affection. Cela ressort davantage encore dans un cas de Henry[2] : un ouvrier de dix-neuf ans remarqua d'abord une tuméfaction douloureuse de l'articulation du poignet droit; elle s'étendit peu à peu à tous les

[1] Hawkins, *Med. Gaz.*, 1841, May, 31.
[2] Henry, *Philos. Transact.*, vol. XXI, p. 89.

muscles de l'avant-bras jusqu'au coude et les transforma en une masse solide; le membre gauche, puis la jambe droite, les épaules et les mains se prirent ensuite. Rogers[1] trouva chez un homme de trente ans une grande partie des muscles du cou, du thorax et du dos, ainsi que ceux qui entourent le trochanter, transformés en os en totalité ou en partie; l'omoplate était couverte d'excroissances osseuses et fixée aux côtes, les pectoraux confondus les uns avec les autres et fixés aux côtes par de la substance osseuse. Les parties tendineuses des muscles étaient entièrement libres. Skinner[2] a fait une observation tout à fait semblable chez un garçon de treize ans; il a remarqué en même temps que chaque coup était suivi de tuméfaction, de douleur et d'un léger mouvement fébrile. Les auteurs anciens et modernes relatent un certain nombre de cas semblables qui se rattachent à cette forme de produit morbide[3].

Tandis qu'ici la tendance à l'ossification semble passer entièrement dans les muscles, il est une autre série de cas beaucoup plus nombreux où elle se concentre de plus en plus dans les os. Les insertions musculaires et tendineuses, les ligaments n'en restent pas moins toujours les points de prédilection de l'ossification[4]. Si quelques observateurs ont nié ce fait, cela vient de ce qu'ils n'ont pas eu occasion de soumettre ces cas à l'examen anatomique et que l'observation clinique seule induit ici facilement en erreur. Larrey[5] remarque très-judicieusement au sujet du squelette d'un prisonnier qui présentait de grosses épines osseuses tant aux os des membres qu'au pubis, qu'il y en avait autant que d'insertions musculaires, et que bien que la base des exostoses partît des os, leur pointe ne s'en perdait pas moins dans les masses musculaires. Il ne faut toutefois pas entendre par là que

[1] David L. Rogers, *Amer. Journ. of the med. sc.*, vol. XIII (dans Sam. Gross, *Elements of pathol. anatomy*. Philad. 1845, p. 212).

[2] Will. Skinner, *Med. Times and Gaz.*, 1861, vol. I, p. 413.

[3] Bertrandi, *Lehre von den Knochenkrankheiten*. Traduit de l'italien. Dresd. et Leipz. 1792, p. 289 (cas de Pringle et Coppin). — Lobstein, *Anat. path.*, t. II, p. 150 (cas de Lieutaud, Portal, Isenflamm et de lui-même). — Stanley, *Diseases of bones*, p. 216 (squelette du Musée du Royal College of Surgeons, n° 3367. *Catal.*, vol. V, p. 138). — Testelin et Danbresse, *Gaz. méd.*, 1839, n° 11. — Wilkinson, *Lond. med. Gaz.*, 1846, n° 12.

[4] C. O. Weber, *Knochengeschwülste*, p. 7. — Cruveilhier, *l. c.*, p. 874 (description du squelette n° 436 du Musée Dupuytren, donné par Breschet).

[5] Larrey, *Journ. compl. du dict. des sc. méd.*, t. VIII, p. 108.

ces exostoses sont à proprement parler tendineuses, musculaires ou aponévrotiques, ou, comme on disait jadis, que l'os s'étirait par la traction exercée sur lui par les tendons, les muscles etc.; c'est dans la région entière que se forme bon nombre de saillies, de protubérances ou d'épines. Mais ces exostoses ne sont incontestablement point périostiques; elles représentent de la façon la plus parfaite les végétations osseuses apposées, extrapériostiques ou, d'après moi, *parostiques* et appelées ostéophytes par Lobstein[1]. Il est de plus assez ordinaire de ne rencontrer les excroissances que dans le voisinage des épiphyses et des bords du cartilage et non sur les diaphyses.

Un des cas les plus remarquables de ce genre est celui qu'a observé M. Ebert[2] et dont le squelette[3] se trouve dans notre collection. Il a en même temps une grande importance au point de vue étiologique. Un garçon de dix ans, bien portant jusqu'alors, quoique un peu pâle et débile, fut pris, après être tombé dans l'eau en novembre 1858, d'un violent rhumatisme articulaire et musculaire fébrile avec complications gastriques. Bientôt après les extrémités osseuses des membres et des côtes présentèrent des gonflements que l'on regarda comme rachitiques. On parvint à guérir le rhumatisme, et après être sorti de la Charité au commencement de mars 1860, l'enfant se porta bien jusqu'en novembre. Alors reparurent des douleurs extrêmement vives provoquées même par les mouvements passifs et par la pression; il y avait en même temps de la fièvre, qui s'exacerbait le soir. L'enfant fut rapporté à la Charité et on constata, outre un gonflement mamelonné du sacrum, plus de vingt exostoses des os les plus différents. L'usage de l'iodure de potassium amena une prompte amélioration, de telle sorte que dès la fin de décembre le petit malade semblait rétabli et pouvait de nouveau marcher. Au commencement de janvier reparurent de vives douleurs au trochanter droit avec fièvre; ces accidents cédèrent rapidement à des moyens locaux antiphlogistiques et dérivatifs, ainsi qu'à l'iodure de potassium; mais ils laissèrent une nouvelle exostose de la grosseur d'un haricot. Bientôt après les mêmes phénomènes

[1] Lobstein, *Atlas*, t. II, pl. V, fig. 1.
[2] Ebert, *Deutsche Klinik*, 1862, n° 9.
[3] Pièce n° 12 de l'année 1861.

parurent à une côte et se reproduisirent en divers points à des intervalles de quinze jours ou un mois, de telle sorte que dès le mois de mai 1861 on comptait déjà 65 exostoses. Pendant ce temps se déclarèrent, dès avril, les signes d'une endo-péricardite et d'une pleurite ; le foie et la rate se tuméfièrent, il y eut ascite, anasarque et albuminurie, jusqu'à ce que mort s'en suive en juin 1861.

L'autopsie confirma les observations faites pendant la vie. Elle démontra en particulier que les tumeurs osseuses reconnues à la palpation étaient presque sans exception des exostoses spongieuses, qui avaient acquis le développement le plus considérable sur les os longs et aux extrémités des côtes, puis au bassin et à l'omoplate ; la colonne vertébrale était presque entièrement libre et la tête ne présentait d'autre altération visible que des périostoses poreuses aplaties peu étendues au pourtour postérieur des pariétaux. Partout les exostoses occupaient le bord d'ossification des extrémités cartilagineuses, de manière à appartenir essentiellement à la partie la plus jeune de la diaphyse. Elles commençaient, ainsi qu'on pouvait parfaitement l'observer sur les corps des vertèbres, par de petits nodules arrondis, appliqués sur les os comme des grains de millet ou des pois. Dans les points où ils avaient atteint un degré plus avancé de développement, ils faisaient saillie sous forme de tubérosités plus épaisses, suivant ordinairement la direction des insertions musculaires et tendineuses, les unes polies, pointues et entourées d'une substance corticale com-

Fig. 13.

Fig. 13. Exostoses spongieuses multiples de la cuisse et de la jambe d'un garçon de dix ans, comprenant toutes les extrémités des diaphyses jusque tout à fait contre les cartilages intermédiaires. Le péroné à sa partie inférieure est aplati et courbé en dehors par la pression des exostoses du tibia (pièce n° 12 de l'année 1861). Exactement 1/3 de la grandeur naturelle.

pacte, les autres à surface rugueuse, poreuse et quelque peu aplatie. Au pourtour de l'omoplate, surtout du côté droit, se trouvaient un grand nombre de saillies, la plupart pédiculées, dirigées soit en dehors, soit le plus souvent en dedans. Les os du bassin présentaient les mêmes excroissances en nombre plus considérable encore, surtout vers l'intérieur, de telle sorte que chacun des os primitifs (os iliaque, pubis, ischion) en portait dans toute son étendue, y compris les synchondroses ilio-pubienne et ischio-pubienne. L'altération était le plus prononcée aux bras et aux jambes, dont les extrémités articulaires étaient transformées en masses noueuses informes. Dans tous ces points on pouvait distinguer deux espèces d'altération : d'abord une hypérostose générale avec épaississement et tuméfaction ; puis, sur cette base hypérostotique et en partie dans son voisinage, de grandes et de petites excroissances, polies et rugueuses, uniques et conglomérées ; elles étaient en général dirigées aux extrémités supérieures vers en bas et aux inférieures vers en haut ; il en était çà et là qui faisaient aussi saillie à angle droit. Mais le nombre de ces excroissances était beaucoup plus considérable qu'on ne l'avait cru pendant la vie.

Ce cas se distingue de beaucoup d'autres par sa marche si nettement accusée. Il est en effet beaucoup plus fréquent de voir ces tumeurs se développer sans douleurs, rester même longtemps parfaitement méconnues (Morel-Lavallée, Earle), ou tout au moins ne devenir douloureuses que par intervalles (Erichsen). On ne saurait cependant en faire une espèce tout à fait distincte. Car ce cas, sous d'autres rapports, ne diffère pas essentiellement du grand nombre des autres qui sont connus, notamment pour ce qui est de la jeunesse du malade, de la structure des exostoses et de leur siége. En ne considérant que la marche de la maladie et ses résultats, on pourra à peine hésiter à regarder cette maladie comme un *rhumatisme noueux* (t. I, p. 460). On regarde d'ordinaire celui-ci comme une maladie propre à l'âge avancé, un *mal sénile*. Cependant elle ne varie pas seulement en ce que tantôt elle procède avec de vives douleurs et par paroxysmes, et que tantôt elle se développe sourdement et sans attirer l'attention, mais elle possède la même disposition à la formation de tumeurs osseuses sous la forme d'hypérostoses, de périostoses, d'exostoses et d'os-

téophytes ; elle a la même puissance de multiplication des foyers morbides ; elle frappe avec prédilection, comme les exostoses multiples, les extrémités, en respectant la tête et notamment le crâne. Aussi ne vois-je dans le fait aucune raison de ne pas confondre les deux séries de faits, en me bornant à les distinguer comme *variétés sénile et infantile* du rhumatisme noueux.

Les recherches ultérieures montreront si cette interprétation se justifie pour tous les cas de production multiple d'ostéômes ne procédant pas du cartilage, en l'absence de tout principe syphilitique. Il est impossible de trancher cette question en ce moment. Mais je voudrais appuyer sur la nécessité qu'il y aurait à ranger ici les observations d'ostéômes musculaires multiples citées plus haut (p. 77—79). Je n'ai moi-même rencontré qu'une seule fois et chez le vivant le deltoïde droit parfaitement dur, immobile et en apparence ossifié, après neuf mois de durée d'un rhumatisme musculaire compliqué d'endocardite ; mais je rappellerai les crétifications et les ossifications que l'on trouve si souvent dans les parois musculaires du cœur, au voisinage des points atteints d'endocardite rhumatismale chronique.

En matière de faits, on n'est pas fondé à remonter à d'autres « maladies générales ». La *syphilis* est expressément niée comme antécédent dans tous les cas de production multiple d'exostoses des extrémités, et dans tous les cas de syphilis osseuse héréditaire que j'ai vus, il ne se formait pas d'exostoses, mais des hypérostoses et des périostoses aplaties, siégeant aux diaphyses des os longs et aux os du crâne, c'est-à-dire précisément dans les points où l'on ne voit généralement pas d'exostoses multiples. Dans la syphilis acquise, où les exostoses sont certes assez fréquentes et souvent en grand nombre et où se produisent même des inflammations articulaires d'un genre particulier, le siége essentiel des exostoses n'est cependant pas dans les extrémités des os.

Le *rachitisme* n'est guère plus favorable à la théorie en question. Dans le cas dont j'ai rapporté l'histoire détaillée (p. 80), on avait bien regardé le gonflement des extrémités articulaires comme rachitique, mais l'examen révéla leur nature hypérostotique. Dans un seul cas rapporté par Stanley[1] il s'agit d'un nain à genoux tordus qui *semblait* avoir été rachitique. Sauf les périostoses de

[1] Stanley, *Med. Times and Gaz.*, 1855, July, p. 39.

la voûte crânienne déjà citées (p. 36), je n'ai jamais rencontré l'exostose rachitique dont les anciens auteurs parlent si souvent, du moins dans les cas de rachitisme indubitablement acquis.

Il en est tout autrement de la *prédisposition*, que j'admets volontiers. Ici se place en première ligne l'*hérédité*. Lloyd[1] rapporte le cas d'un garçon de six ans portant de nombreuses exostoses, symétriques pour la plupart, particulièrement dans les os des extrémités; le père en présentait d'analogues au crâne, à l'humérus, à la première phalange du doigt indicateur droit, au fémur et au tibia, et il disait que quatre de ses cousins du côté maternel étaient atteints du même mal. Stanley[2] cite une autre famille dans laquelle le grand-père, le père et deux petits-fils portaient de ces exostoses. Cruveilhier[3] rapporte le cas de deux sœurs dans le Valais, qui avaient des exostoses multiples. Nast[4] parle d'un homme qui dans sa vingtième année avait remarqué à l'extrémité inférieure du tibia une tumeur qui s'accrut lentement et atteignit le volume d'une tête d'enfant; on sentait aussi de petites excroissances à l'humérus et à l'extrémité supérieure du tibia. Le fils aîné de cet homme portait déjà dans sa deuxième année de petites tumeurs analogues à la cuisse, à la jambe, au bras et à plusieurs côtes. On rencontre aussi des cas analogues chez les animaux[5].

A ces cas héréditaires se rattachent ceux où le mal est *congénital*[6]. Dans le cas rapporté plus haut (p. 78) de Hutchinson, la sage-femme avait remarqué les difformités immédiatement après la naissance; dans celui de Dupuytren, on les reconnut dans le cours de la lactation. On rencontre aussi les ostéômes discontinus, ou du moins leur début, à l'état congénital. J. F. Meckel[7] trouva chez un nouveau-né rachitique une petite concrétion osseuse solide sur l'omoplate gauche, et Otto[8] vit chez un garçon, comme état congénital, un gros morceau anguleux de cartilage saillant dans le sterno-mastoïdien.

[1] Stanley, *Diseases of bones*, p. 213. — Paget, *Lectures*, II, p. 244.
[2] Stanley, *l. c.*, p. 212.
[3] Cruveilhier, *Traité d'anat. path.*, t. III, p. 874.
[4] Nast, *De osteophytis et exostosibus*. Diss. inaug. Berol. 1857, p. 28.
[5] Otto, *Pathol. Anat.*, t. I, p. 152, obs. 9.
[6] E. Vix, *Beiträge zur Kenntniss der angeborenen multiplen Exostosen*. Diss. inaug., Giessen 1856.
[7] J. Fr. Meckel, *Anat. physiol. Beobachtungen und Untersuchungen*. Halle 1822, p. 22.
[8] Otto, *Pathol. Anat.*, I, p. 256, obs. 6.

On voit ensuite la prédisposition s'accuser avec une intensité extraordinaire à l'époque de la *croissance osseuse*. Le plus grand nombre des cas d'exostoses multiples véritables ont précisément été observés chez des individus très-jeunes ou au moins adolescents[1] ; lorsque plus tard on venait à les observer, on pouvait souvent faire remonter le début de la formation jusque dans les premières années de la vie. Elles ne diffèrent pas en cela des exostoses cartilagineuses et dentaires. Il résulte du relevé statistique de Weber[2] que même en réunissant toutes espèces d'exostoses, la plupart d'entre elles remonte avant l'âge de vingt ans. On ne peut donc rejeter la grande prédisposition de l'os *encore en cours de développement*.

A l'âge avancé, notamment dans la *vieillesse*, apparaît une nouvelle disposition, qui se lie étroitement d'une part au développement progressif de moelle dans les os (atrophie excentrique), parfois combiné avec une sorte d'ostéomalacie[3], et d'autre part au rhumatisme noueux ou mal sénil. Ici s'applique précisément ce que j'ai noté plus haut (p. 79) ; on donne moins de poids à la prédisposition qu'à la cause efficiente, moins de poids en général à l'exostose qu'à la maladie ; aussi ne parle-t-on d'ordinaire d'exostoses que lorsque la nouvelle production osseuse atteint un certain degré.

On peut, dans tous ces cas, remonter à un certain état général, que l'on se plaît toujours à désigner du nom traditionnel de *diathèse ossifiante* ou *osseuse*. Seulement on n'ose pas en faire simplement une dyscrasie spécifique ossifiante, calcaire ou terreuse. J'ai établi autre part[4] qu'il existe une certaine dyscrasie calcaire ou terreuse qui produit des métastases calcaires. Seulement dans ces cas il ne s'agit d'une part point d'affections multiples du squelette ou de l'appareil moteur, mais bien d'affections secondaires de parties internes ; et d'autre part non d'ossifications, mais bien de simples crétifications. Cet état se rapproche de la goutte propre-

[1] Grognier trouva chez un jeune cheval des exostoses sur presque toutes les côtes ainsi que sur les vertèbres ; quelques côtes sternales avaient en différents points une épaisseur de plus de 2 pouces (K. L. Schwab, *Materialien zu einer path. Anat. der Hausthiere*, livr. I. München 1815, p. 32).

[2] C. O. Weber, *Knochengeschwülste*, p. 47.

[3] Lobstein, *Anat. path.*, t. II, p. 202, atlas II, pl. VI-VII.

[4] *Virchow's Archiv*, t. VIII, p. 103 ; t. IX, p. 618. — *Pathol. cellul.*, 3e édit. allemande, p. 345.

ment dite. Je crois inutile de démontrer plus longuement qu'il doit, ainsi que la goutte et la diathèse ossifiante, être distingué des tumeurs ostéoïdes malignes faisant des métastases. Dans la diathèse ossifiante seule, les exostoses qu'elle produit appartiennent toujours à la catégorie de ce que les anciens auteurs appelaient *exostose bénigne*.

Mais il est de plus évident que la diathèse ossifiante ne saurait être regardée non plus comme une maladie spécifique. Je ne veux pas parler du fait que la syphilis constitutionnelle développe aussi une espèce de diathèse ossifiante; je relèverai seulement que les cas d'exostoses multiples ne s'accordent pas tous entre eux. Une observation faite par Roux (de Brignolles) peut en servir d'exemple[1]. Chez une fille âgée de quatorze ans se trouvaient trois tumeurs osseuses; l'une, existant déjà depuis sa jeunesse, allait de l'arcade zygomatique jusqu'au milieu de la joue; l'autre siégeait entre les insertions du trapèze, la troisième à la tempe droite; les deux dernières existaient dès sa huitième année. Les deux ont été extirpées à cause de la difformité qu'elles occasionnaient; elles étaient très-dures, rugueuses et irrégulières. Sur la coupe l'une se montrait homogène, blanche et éburnée; l'autre avait une surface muriforme, était dure, pierreuse et semblable à du stuc. Robin y trouva du tissu osseux régulier déposé en lamelles concentriques, avec peu de canaux médullaires et, au milieu, des tractus fibreux, comme dans les fibroïdes de l'utérus. Ces tumeurs, qui étaient pourtant multiples et qui représentaient des ostéômes éburnés, s'écartaient des ostéômes ordinaires tant relativement à leur siége que par leur structure; il serait parfaitement arbitraire de vouloir tout simplement les confondre avec les dernières.

Il faut donc bien distinguer, en principe, plusieurs groupes d'exostoses multiples et les diviser au point de vue étiologique et génésique. Il n'y en a qu'une espèce, et c'est probablement la plus grande, qui appartienne au rhumatisme noueux, que la prédisposition soit congénitale, voire même héréditaire, ou qu'elle ait été acquise seulement à l'âge de la vieillesse. —

Quant à l'histoire ultérieure et à l'importance des ostéômes hyperplasiques, il me reste peu de choses à ajouter. Il a été déjà

[1] Roux, *Gaz. des hôp.*, 1857, n° 49.

signalé que la plupart d'entre eux, même les cartilagineux, finissent ordinairement par devenir stationnaires par consomption du tissu-mère. Ils peuvent devenir très-incommodes, même extrêmement dangereux par leur volume et leur situation; ils peuvent causer des obstacles à l'accouchement, l'exophthalmie, l'épilepsie, des embarras dans le mouvement et la circulation et des accidents nerveux[1], mais pourtant toujours seulement accidentellement. Ils sont de nature bénigne et d'une importance purement locale. Il en est de même des ostéômes *progressifs*, dans lesquels la croissance est continue, excitée par de nouveaux traumatismes, des refroidissements, la puerpéralité etc. Assurément ils incommoderont encore plus par leur grosseur souvent très-considérable. Lorsqu'ils sont externes, il se développe très-facilement au-dessous d'eux une inflammation chronique ou aiguë des parties molles, qui peut conduire à des indurations, à des ulcérations et même à la gangrène; ils peuvent s'enflammer eux-mêmes, se carier et se nécroser[2]; ils peuvent même finir par se détacher. Ils se recouvrent parfois de granulations fongeuses et entretiennent des ulcères de mauvais aspect; mais ils n'en continuent pas moins à rester un mal local. —

Il reste encore à parler des ostéômes hétéroplasiques, que j'ai déjà signalés comme n'étant pas d'une importance très-considérable. Ils naissent dans des parties molles et ordinairement d'un tissu connectif condensé ou nouvellement formé. Déjà l'histoire des ostéômes discontinus, périostiques, tendineux et musculaires fournit assurément des rapprochements vers la véritable hétéroplasie. Il s'y joint d'abord certains ostéômes plus rares, se trouvant dans la proximité des os sans être en continuité immédiate, sauf peut-être des adhérences très-lâches avec l'appareil du mouvement; je les appelle pour cette raison *parostéiques*. On connaît des cas de ce genre survenus au carpe[3]; cependant il faut bien remarquer qu'à ces mêmes endroits il peut se présenter des fibrômes, des lipômes et des chondrômes se crétifiant et

[1] Cpr. un grand nombre de cas semblables dans C. O. Weber, *Knochengeschwülste*, p. 25-28.

[2] C. O. Weber, *l. c.*, p. 34.

[3] Paget, *Lectures*, II, p. 82. — Hewitt, *The Lancet*, 1850, vol. II, p. 265.

s'ossifiant (vol. I, p. 350, 390, 510). Les plaques osseuses, souvent très-étendues[1] de la plèvre costale, qui sont fréquemment la conséquence de la pleurésie chronique, se rapprochent beaucoup de ces formes parostéiques. Elles ont, il est vrai, une structure osseuse très-imparfaite et doivent être bien distinguées de ces hypérostoses et périostoses des côtes, beaucoup plus rares, qui s'observent dans la pleurite costale très-profonde. Rokitansky[2] compare à ces formations, qui se présentent dans des callosités fibroïdes de membranes séreuses, une plaque osseuse rugueuse de la grandeur d'un écu, qu'il a trouvée dans une cicatrice du tronc. H. Meyer[3] décrit six plaques osseuses dures qui furent trouvées dans la peau d'une vieille personne syphilitique, près d'un ancien ulcère de la jambe; le tibia était en même temps garni d'ostéophytes aplatis. E. Wagner[4] a observé la formation tout analogue d'un os intérieurement spongieux dans un ulcère du pied.

On peut encore compter parmi ces formations parostéiques certains os nouveaux qui se trouvent souvent autour des articulations chroniquement enflammées. Je ne veux pas parler de ces corps articulaires tantôt sessiles, tantôt pédiculés et tantôt libres dont il a été traité plus haut (vol. I, p. 449), mais de formations plus grandes, en forme de plaques ou ramifiées, qui se développent en dehors de l'articulation même qui est le siége de la maladie. Ils ont avec la tumeur blanche chronique un rapport semblable à celui que présentent certaines hypérostoses avec l'éléphantiasis. J'ai trouvé la plus grande production de cette espèce sur une articulation du coude[5], où elle fut reconnue, après la macération, comme étant un corps irrégulier, en forme de fourche, et ne se trouvant nulle part en connexion avec l'os. Il en était résulté une forme particulière d'ankylose. J'ai trouvé souvent de pareils os extraarticulaires autour de l'articulation coxo-fémorale; ils étaient cependant, pour la plupart, plus petits.

La disposition relativement la plus marquée à la production

[1] Pièce n° 9 de l'année 1857.
[2] Rokitansky, *Pathol. Anat.*, 1844, t. II, p. 47.
[3] H. Meyer, *Zeitschr. für rat. Med.* Nouvelle suite, t. I, p. 83.
[4] E. Wagner, *Archiv f. physiol. Heilk.*, 1859, p. 413.
[5] Pièce n° 37 de l'année 1859.

d'ostéômes hétéroplasiques se montre dans un système où l'on devrait le moins s'attendre à la rencontrer, c'est-à-dire dans le système nerveux et surtout dans les *masses centrales de celui-ci*. Les enveloppes du cerveau et de la moelle épinière notamment sont si souvent le siége de pareilles formations, que celles-ci en constituent des altérations ordinaires. L'*arachnoïde cérébrale*[1] les présente en général seulement sous de petites formes, qui paraissent à la surface comme de simples plaques unies, mais qui vers l'intérieur ont ordinairement des prolongements pointus. Elles se trouvent le plus souvent à la convexité du cerveau, surtout aux lobes antérieurs[2], correspondant ainsi à cette partie du crâne où les ostéophytes internes, les hypérostoses et les exostoses se rencontrent le plus fréquemment. De semblables formations, et peut-être aussi fréquentes, se montrent de même à l'*arachnoïde spinale;* mais ici la structure osseuse est ordinairement moins développée, ce qui les fait désigner le plus souvent sous le nom de *plaques cartilagineuses* ou *semi-cartilagineuses*[3]. Cependant elles ne sont jamais véritablement cartilagineuses; elles procèdent d'une trame ostéoïde très-dense, dont la structure concorde le plus souvent avec celle du « cartilage ossifiant » (vol. I, p. 471, 529) : une masse compacte formée de stratifications tantôt concentriques et tantôt parallèles, avec des corpuscules stellaires et une substance intercellulaire légèrement striée, quoique presque homogène[4]. Elles se transforment immédiatement en os par le dépôt de sels calcaires, surtout

[1] Pièce n° 130 *c* de l'année 1860, n° 128 de l'année 1861.

[2] Ed. Sandifort, *Obs. anat. path.*, lib. III, p. 45. — Greding, *Advers. med. pract.* Lips. 1771, vol. II, p. 483; 1772, vol. III, p. 626. — Voigtel, *Path. Anat.*, II, p. 32. — Otto, *Path. Anat.*, I, p. 392. — Hooper, *Morbid anatomy of the human brain*, pl. V, fig. 2. — Wedl, *Path. Histol.*, p. 597, fig. 133-134. — Shaw, *Transact. of the Path. Soc.* Lond., vol. V, p. 18.

[3] Morgagni, *De sedibus et causis morb.*, lib. II, epist. XXV, n° 9. — Ollivier, *Traité de la moelle épinière et de ses maladies.* Paris 1827, p. 735. — Sömmering dans les *Zusätze zu Baillie's Anat. des krankh. Baues.* Berlin 1794, p. 248. — Lobstein, *Rapports sur les travaux exéc. à l'amph. d'anat. de Strasbourg*, 1805, p. 75. — Bright, *Guy's Hosp. Rep.*, 1836, janv., n° 1, p. 33. — Hodgkin, *Lect. on morbid anatomy of the serous and mucous membranes.* Lond. 1836, vol. I, p. 88. — Brinton, *Transact. of the Lond. Path. Soc.*, vol. II, p. 18. — Quain, *ibid.*, p. 25. — Wilks, *Catal. Guy's Hosp. Mus.*, n° 1562[45, 50, 54, 60, 70]. *Transact. of the Lond. Path. Soc.*, vol. XI, p. 7. — J. v. Lenhossek, *Zeitschrift für prakt. Heilk.*, 1859, p. 51. — Lebert, *Traité d'anat. path.*, pl. CIV, fig. 4.

[4] Wedl, *Pathol. Histologie*, p. 600, fig. 135.

chez les personnes âgées. Elles occupent le plus souvent la portion terminale de la membrane, au-dessus de la partie lombaire et sacrée, sous forme d'îlots isolés arrondis ou anguleux, à surface unie vers l'extérieur et dentelée, même épineuse vers l'intérieur. Quelquefois elles s'étendent sur la plus grande partie de l'arachnoïde spinale et sont si rapprochées les unes des autres qu'elles se touchent presque[1]. Malgré leur multiplicité, elles ne revêtent pas réellement le caractère de tumeurs dans le sens ordinaire du mot; mais elles ne sont pas, malgré cela, sans intérêt pour la théorie des tumeurs multiples. Il m'a paru d'ailleurs assez important d'en faire mention ici, parce que à une certaine époque on a cru trouver dans ces petites plaques la cause du tétanos, de la chorée et d'autres accidents convulsifs, en admettant que les prolongements pointus qu'elles envoient si fréquemment dans l'intérieur de la moelle irritaient fortement le système nerveux et produisaient ainsi les phénomènes convulsifs. C'est une erreur; car nous les trouvons souvent chez des gens qui n'ont pas offert le moindre de ces phénomènes, et surtout elles manquent souvent absolument dans des cas de tétanos le mieux accentué. Depuis qu'on examine plus fréquemment le canal vertébral, habitude qui remonte surtout à l'invasion de la première grande épidémie de choléra[2], on a reconnu l'innocuité relative de ces formations. Elles sont néanmoins toujours la preuve d'une irritation morbide des membranes, et il faut se garder de méconnaître les phénomènes de nature irritative qui doivent résulter de leur multiplicité.

Il en est autrement de la dure-mère cérébrale surtout, sur laquelle les formations osseuses atteignent souvent un volume considérable (une longueur d'un à deux pouces et plus, une largeur d'un demi ou de trois quarts de pouce et une épaisseur d'un huitième et à un demi-pouce) et se présentent sous la forme d'ostéômes bien accentués[3]. Le plus souvent elles occupent cette partie de la dure-mère qui s'étend, sous le nom de *faux lon-*

[1] Carswell, *Path. anatomy. Illustrations. Analogous Tissus*, pl. IV, fig. 3. — Albers, *Atlas der path. Anat.*, partie I, tab. XXXI, fig. 1 et 18.

[2] P. Phöbus, *Ueber den Leichenbefund bei der orientalischen Cholera*. Berlin 1833, p. 75, obs.

[3] Pièces nos 917, 304 de l'année 1857; no 44 de l'année 1860, no 1 de l'année 1864; cette dernière est un don du Dr Tschepke, de Freienwalde a. O.

gitudinale[1], entre les hémisphères vers son insertion à l'apophyse crista galli. Cependant il y a aussi des cas où elles se présentent à la surface interne de la dure-mère au-dessus de la convexité des hémisphères, et c'est principalement dans ces cas qu'elles sont multiples[2], tandis que vers la faux elles sont le plus souvent solitaires. En tout cas elles sont tellement visibles qu'on les connaît déjà depuis longtemps[3]. Tandis qu'on leur attribuait autrefois une très-grande importance pour l'étiologie de certaines maladies nerveuses, particulièrement de l'épilepsie, de la manie, on est tombé, ces derniers temps, dans l'extrême contraire; leur fréquence a fait oublier que si elles n'entraînent la plupart du temps aucun trouble fonctionnel, elles doivent pourtant toujours être considérées comme un produit irritatif, le résultat d'une pachyméningite ossifiante chronique.

Ces *exostoses méningées* peuvent avoir quelquefois une grande ressemblance avec les véritables exostoses internes du crâne (p. 37). Elles s'en distinguent en ce qu'elles restent toujours séparées de l'os par une couche fibreuse, même là où elles appartiennent à la partie plane de la dure-mère. Leur caractère discontinu, hétéroplasique persiste, tandis que les ostéômes, procédant de la partie périostique de la dure-mère, se confondent de très-bonne heure avec l'os. Néanmoins il est très-intéressant de voir dans quelle extension la dure-mère possède cette disposition aux formations osseuses jusque dans ses replis falciformes, observation qui implique une certaine théromorphie.

Les ostéômes siégent presque toujours sur la surface interne de

[1] Morgagni, qui rapporte toute une série d'exemples remarquables de ce genre (*De sedibus* etc., epist. III, art. 20, 12; epist. XXV, art. 6-9), en attribue la découverte à l'anatomiste napolitain Cattus (*Isagoge anat.*, 1557, cap. 3).

[2] Morgagni, *De sedibus* etc., epist. XXV, art. 6. — Baillie, *Morbid anatomy. Engravings*, fasc. X, pl. IV, fig. 3. — Hooper, *l. c.*, pl. V, fig. 1, 3.

[3] M. Baillie, *Anatomie des krankhaften Baues*, trad. de l'anglais par Sömmering. Berlin 1794, p. 246. — Lieutaud, *Hist. anat. med. ed. Schlegel.* Goth. et Amst. 1796, vol. II, p. 319. — Haller, *Opuscula patholog.* Laus. 1768, p. 166. — Meckel, *Hist. de l'Acad. roy. des sciences et belles-lettres de Berlin*, 1764, p. 65. — Sandifort, *l. c.*, p. 48. — Greding, *l. c.*, vol. II, p. 473; vol. III, p. 621. — Voigtel, *Pathol. Anat.*, t. II, p. 20, 24. — Jos. Wenzel, *Beobachtungen über den Hirnanhang fallsuchtiger Personen.* Mainz 1810, p. 86. — Cruveilhier, *Essai sur l'anat. path.*, t. II, p. 15. *Traité d'anat. path. génér.*, t. III, p. 835. — Van Heekeren, *l. c.*, p. 111. — Otto, *Path. Anat.*, I, p. 379, obs. 10. — Velten, *Casus aliquot memoratu digni ossificationem in membranis cerebri inventarum.* Diss. inaug. Bonn 1825.

la dure-mère pariétale de la calotte crânienne ou de l'un ou de l'autre côté de la faux, comme s'ils y étaient accollés ou s'ils s'y étaient développés en dehors de la membrane fibreuse. Il faut une inspection bien minutieuse pour reconnaître qu'ici aussi une couche mince, fibreuse et vascularisée recouvre la surface de l'ostéôme, tout comme un périoste externe. Le nouvel os est presque toujours dans son ensemble aplati ou plan-convexe, de sorte que sa face libre fait une saillie convexe et que ses bords se perdent peu à peu dans la dure-mère ambiante; souvent ils se terminent en pointes très-fines, mais qui ne dépassent pas la surface. La masse intérieure est presque toujours compacte; de nombreux canaux vasculaires parcourent la substance composée de lamelles de tissu osseux stratifiées[1]. La surface voisine de la dure-mère est souvent couverte de fausses membranes vascularisées; la partie correspondante du cerveau est déprimée.

De semblables formations osseuses ne se rencontrent pas, à ce qu'il semble, sur la dure-mère spinale. On y a bien décrit une ossification[2], mais diffuse et ne revêtant nullement la forme d'une tumeur. Cette ossification diffuse peut quelquefois aussi occuper une grande étendue de la dure-mère cérébrale[3]. J'ai vu tout le segment antérieur tellement altéré, que presque toute l'épaisseur de la membrane était transformée en une série de plaques adhérant immédiatement à l'os; ces plaques présentaient sur leur face libre des saillies irrégulières et raboteuses ou assez courtes et fines. Ce cas intéresse la question qui nous occupe, en tant qu'il constate que la dure-mère possède une certaine *prédisposition* à la production d'os, et qu'ainsi s'expliquent les ostéômes multiples qui y apparaissent parfois. Nous n'avons presque nulle part de meilleur exemple qui puisse éclairer la question de la prédisposition en général, et je pense qu'en comparant les ostéômes multiples de la dure-mère avec toute autre espèce de tumeurs multiples, on

[1] Valentin, *Repertorium für Anat. und Phys.* Berlin 1836, t. I, p. 320. — Jul. Vogel, *Icones histologiæ path.*, tab. V, fig. VII-IX.

[2] S. W. Wilks, *Transact. of the Path. Soc.* London, vol. VII, p. 35. — Cruveilhier, *Traité* etc., t. III, p. 840.

[3] Dionis, *Description d'une oreillette du cœur extr. dilat.* (dans Morgagni, ep. XXV, art. 8). — Cruveilhier, *Essai*, t. II, p. 21; *Traité*, t. III, p. 837. — Flower, *Transact. of the Lond. Path. Soc.*, 1857, vol. VIII, p. 26, fig. 3.

pourra facilement en même temps apprécier le peu de justesse de la doctrine des diathèses et des dyscrasies.

Les ostéômes qui se présentent dans l'*intérieur des appareils nerveux centraux* même, tels qu'ils se trouvent particulièrement quelquefois dans la substance du cerveau, appartiennent aux formes les plus rares. Depuis quelques siècles la littérature a sans doute relaté un assez grand nombre de cas, dans lesquels on signale des *os du cerveau* et des *pierres du cerveau*[1] : mais ils n'appartiennent pas tous à cette catégorie. Des cysticerques crétifiés, des tumeurs sablonneuses, de simples crétifications sont incomparablement plus fréquents que de véritables tumeurs osseuses avec une structure réellement osseuse. Cela ne peut plus être décidé pour la plupart des cas anciens, comme on peut très-bien s'en convaincre par l'énumération que fait Lallemand[2] des indurations osseuses. Quelques rares cas seuls, très-bien décrits et dessinés, ne laissent subsister aucun doute. Ainsi Simms a trouvé dans le lobe antérieur du cerveau d'une fille aveugle, âgée de dix ans, qui avait eu pendant trois à quatre ans des tremblements dans les membres, un grand os irrégulier entouré de pus et ayant une cavité intérieure considérable. Cet os, à en juger d'après le dessin qu'en donne Hooper[3], ne pouvait guère avoir été autre chose qu'un véritable os. Benjamin[4] a décrit une tumeur osseuse de la grandeur d'une noix, entourée d'un périoste et d'une capsule de tissu graisseux. Cette tumeur occupait le corps calleux d'une femme épileptique âgée de trente-deux ans, idiote et paralysée du côté gauche. L'intérieur de la tumeur consistait en tissu osseux spongieux, constaté tel par l'examen microscopique, dont les mailles étaient remplies de moelle graisseuse. Benjamin regarde cette tumeur comme un lipôme ossifié ; cependant, tout en admettant le lipôme capsulaire comme entrant dans la combinaison de cette

[1] Kentmann, *Lib. de calculis in hominibus*. Tigur. 1565 (Bonet, *Sepulchretum*, lib. I, sect. I, obs. CXII). — Triller, *Opusc.*, p. 20. — Haller, *Elem. physiol.*, t. IV, p. 328. — Greding, *l. c.*, vol. II, p. 488 ; vol. III, p. 657. — Wenzel, *l. c.*, p. 94. — Cruveilhier, *Essai sur l'anat. path.*, t. II, p. 80. — Abrah. Berg, *Observatio tumoris et ossificationis cerebelli*. Diss. inaug. Lips. 1826, p. 21. — Otto, *Pathol. Anat.*, I, p. 427. — Andral, *Anat. path.*, t. II, p. 848.

[2] Lallemand, *Recherches anat. path. sur l'encéphale et ses dépendances*. Paris 1834, t. III, p. 365.

[3] Hooper, *l. c.*, pl. XII, fig. 7.

[4] L. Benjamin, *Virchow's Archiv*, t. XIV, p. 552.

production nouvelle, le véritable noyau de celle-ci n'en est pas moins un ostéôme médullaire. J'ai observé une excroissance tout analogue, mais ne se trouvant en aucune façon en connexion avec un lipôme, dans l'hémisphère gauche du cerveau, chez une domestique âgée de vingt-sept ans, qui jouissait auparavant d'une parfaite santé et qui est morte en couches. Un os arrondi, irrégulier, de la grandeur d'une grosse cerise, gisait assez librement au milieu de la substance blanche peu altérée, un peu au-dessous de la surface convexe, en arrière du milieu de l'hémisphère. Cet os avait la forme grossière d'une mûre, et une série de bosses faisaient saillie à sa surface. Sous une enveloppe fibreuse et très-compacte se trouvait une coque de l'épaisseur d'une ou de deux lignes; elle était jaunâtre, transparente, presque cornée et extrêmement difficile à scier; elle formait vers l'intérieur différentes saillies et renfermait une cavité médullaire complète. Celle-ci contenait à plusieurs endroits une moelle normale, graisseuse, et était donc entièrement analogue, par sa disposition intérieure, à la cavité médullaire de l'ostéôme de l'ilion décrit plus haut (p. 11). Des coupes de cette coque montraient un tissu osseux très-compacte, traversé par de nombreux canaux médullaires remplis en partie de graisse. Il n'y avait que la couche extérieure qui était entièrement pétrifiée, sans cellules, homogène et comme vitrifiée. Là où elle entrait dans le tissu fibreux ambiant, se trouvaient des concrétions calcaires sphériques, qui se confondaient en différents endroits et offraient alors l'apparence de la masse dite *globulaire*. — J'ai vu une autre tu-

Fig. 14.

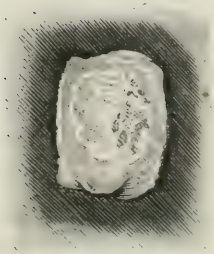

Fig. 14. Ostéôme médulleux, hétéroplasique du cerveau, scié par le milieu. On voit à l'extérieur la masse corticale compacte, faisant des saillies muriformes, avec une enveloppe fibreuse mince, et à l'intérieur la cavité médullaire, au milieu de laquelle se trouve un trabécule osseux sectionné (pièce n° 9 *a* de l'année 1858). Grandeur naturelle. La personne avait prétendu n'avoir jamais été notablement malade auparavant, et avait seulement souffert parfois de fluxions très-transitoires vers la tête pendant les derniers mois de sa grossesse. Son accouchement se fit heureusement; les couches durèrent onze jours sans autre incident qu'une céphalalgie frontale modérée. Elle prit ensuite un fort refroidissement et succomba à une péritonite putride avec diarrhée. A l'autopsie, on trouva, outre l'ostéôme cérébral, un ostéophyte diffus récent des faces interne et externe des os du crâne.

meur, plus petite, assez irrégulièrement bosselée, mais formée d'une substance osseuse bien accentuée et compacte. Je l'ai trouvée à Würzbourg chez une femme âgée de quarante ans, qui souffrait depuis sa dixième année d'une paralysie agitante du côté droit. La tumeur siégeait dans la couche optique gauche. — J'en ai observé un troisième cas[1] chez une vieille fille qui était idiote depuis sa neuvième année. Un os de la grandeur d'un gros noyau de cerise, jaunâtre et dur comme de l'ivoire, se trouvait à l'extrémité antérieure de l'arbre de vie du ver inférieur du cervelet, immédiatement au-dessus du plancher du quatrième ventricule. Des coupes très-fines montraient de très-beaux corpuscules osseux d'une grandeur peu ordinaire et des canaux vasculaires isolés. La substance cérébrale était atrophiée et sclérosée tout à l'entour; la substance blanche était surtout complétement dense, cartilaginiforme et offrait une teinte un peu jaunâtre. Les circonvolutions voisines étaient sensiblement diminuées de volume; en général, toute la région, même une partie de la paroi ventriculaire, paraissait retractée vers la tumeur.

Dans tous ces cas on ne put trouver aucune trace de cartilage; au contraire, une substance de la nature du tissu connectif formait la matrice de l'os. Ce tissu connectif est un produit de l'irritation de la nevroglie, et sous ce rapport la formation de l'ostéôme se présente comme la conséquence d'une encéphalite circonscrite. Il est donc évident que les symptômes seront empreints de ce caractère d'irritation durant la vie, à tout le moins pendant assez longtemps[2]. Cela ressort surtout dans certains cas d'encéphalo-méningite, où la dure-mère adhère à la surface du cerveau et où il finit par se faire une sclérose pénétrant profondément dans la substance cérébrale. J'ai observé des cas semblables, où une formation étendue d'ostéôme s'était faite dans ces endroits sclérosés. Il est vrai qu'il peut facilement en résulter l'apparence

[1] Autopsie du 13 juin 1846.

[2] Chr. Vater (*Miscell. Acad. nat. curios.* Dec., III, ann. IX et X, 1701-1703, p. 294) donne une très-bonne description d'un cas semblable. Un étudiant, après avoir longtemps été atteint d'hypocondrie et de fièvre intermittente, tomba dans un état de stupeur générale avec paralysie et atrophie du bras gauche; par moments délire mélancolique. A l'autopsie on trouva dans la couche optique droite une grosseur osseuse considérable, dure et blanche comme le rocher.

d'un ostéôme méningé essentiel. Albers[1] décrit un cas de ce genre chez une femme âgée de vingt-cinq ans, où la moitié d'un hémisphère du cervelet était occupée par une de ces ossifications autour de laquelle les membranes étaient épaissies et adhérentes et où la substance du cerveau était ramollie et gélatiniforme. J'ai fait la même observation à la convexité du cerveau. On peut dire ici, suivant les circonstances, soit ostéôme, soit ossification du cerveau; il n'y a que la forme et la grandeur de la nouvelle formation qui décident, et quoique les cas de soi-disant ossification du cerveau, qui sont notés dans la littérature, n'appartiennent pas tous ici, il n'est pourtant pas douteux qu'ils ne peuvent pas non plus être tous rangés parmi les exostoses des os crâniens (p. 36), comme l'avaient supposé Sömmering et Otto[2]. Le cervelet surtout paraît disposé à produire des altérations de cette espèce[3].

Dans un grand nombre de ces cas, l'histoire des malades ne fournit aucune donnée sur les causes de la maladie. Dans quelques-uns on cite des traumatismes exercés sur le crâne. Il sera difficile de décider s'ils ont été réellement la cause du mal; mais on ne peut pas révoquer en doute que les ostéômes ne portent les traces d'irritations et d'affections lobulaires inflammatoires antérieures. Cela devient surtout évident par une série toute parallèle d'ossifications qui se forment dans l'*intérieur de l'œil*[4].

Le plus souvent alors, proportion gardée, les petits ostéômes se trouvent sur la face libre de la choroïde[5], c'est-à-dire sur la membrane, qui est l'analogue de l'arachnoïde. Ce sont pour la

[1] Albers, *Erläuterungen zu dem Atlas der path. Anatomie.* Bonn 1832, partie I, p. 139. — Cpr. Wilks, *Catalogue of Guy's Hosp.*, n° 1575[80].

[2] Sömmering, *Zusätze zu Baillie's Anatomie des krankh. Baues*, p. 268. — Otto, *Seltene Beobachtungen*, livr. I, p. 79.

[3] Hooper, *l. c.*, p. 63. — Lieutaud, *Hist. de l'Acad. des sc.*, 1737, obs. anat. 8. — Greding, *l. c.*, vol. III, p. 657. — Ranvier, *Bullet. de la Soc. anat.*, 1862, p. 219.

[4] Rud. Maier, *Berichte der naturf. Ges. zu Freiburg i. Br.*, 1858, n° 30, p. 521, tab. XIV, fig. 3-4. — Arn. Pagenstecher, *Archiv f. Ophthalmologie*, 1860, t. VII, 1, p. 99, tab. II.

[5] Morgagni, *De sedibus*, lib. IV, epist. LII, art. 30-31. — Voigtel, *Path. Anat.*, t. II, p. 97. — v. Ammon, *Zeitschr.*, t. I, p. 329. — J. C. Sybel, *Reil's Archiv für Physiologie*, 1802, t. V, p. 52. — Fleischmann, *Leichenöffnungen*, 1815, p. 202. — Panizza, *Ueber den Markschwamm des Auges.* Weimar 1828, p. 16, fig. 8. — Schön, *Patholog. Anatomie des menschl. Auges.* Hamb. 1828, p. 188, 222. — Hesselbach, *Beschreibung der Würzburger Präparate*, p. 376, n° 489. — Cruveilhier, *Traité d'anat. path.*, t. III, p. 858.

plupart des os aplatis qui ont l'air d'être appliqués extérieurement sur la choroïde ou d'avoir remplacé la rétine, et qui, par cette raison, ont souvent été décrits comme ossifications de la rétine[1]. Ils occupent le plus fréquemment le segment postérieur de l'œil; quelquefois ils s'étendent fort en avant. Ils consistent en vrai tissu osseux[2], dense, modérément pourvu de vaisseaux, qui procède ordinairement d'un tissu connectif fibreux et quelquefois de cartilage[3]. Comme tumeurs ils ont peu d'importance; mais il est hors de doute qu'ils sont la conséquence d'une choroïdite chronique.

Il en est un peu autrement des *ostéômes du corps vitré*, qui se présentent bien plus souvent comme de véritables tumeurs, quoique plus petites, d'une forme plus circonscrite et comme comprimée[4]. On les a souvent désignés comme des pierres ou des concrétions, mais déjà Wittich[5] a signalé leur nature osseuse, et moi-même je n'ai pu que confirmer cette observation[6]. C'est surtout chez les chevaux que cette altération est assez fréquente. Mais chez l'homme elle n'est pas des plus rares. Elle coexiste d'ordinaire avec l'atrophie (phthysie) du bulbe[7], consécutive à la fonte purulente et à la destruction de la cornée. Quelquefois la cornée est conservée. Le début ordinaire consiste en une inflammation du corps vitré (hyalite), à la suite de laquelle ce corps se ratatine en une masse solide, fibreuse, tantôt sous forme de corde, tantôt sous forme de massue. Au milieu de cette masse, et le plus souvent à son extrémité antérieure, se produit l'os-

[1] Schön, *l. c.*, p. 200. — Andral, *Clinique médicale*. Paris 1840, t. V, p. 115, 121.

[2] Valentin, *Repertorium für Anat. u. Phys.* Berlin 1836, t. I, p. 320. — Furnari, *Gaz. des hôp.*, 1845, n° 128. — Wedl, *Pathol. Histologie*, p. 607. — H. Müller, *Archiv f. Ophthalmologie*, t. IV, 1, p. 387. — *Würzb. Verh.*, t. IX. *Sitz. Ber.*, p. LIV. — Desprès, *Bullet. de la Soc. anat.*, 1862, p. 389. — Kirk, *Transact. of the Path. Soc. Lond.*, vol. VI, p. 300, pl. XIII, fig. 2. — Hulke, *ibid.*, VIII, p. 319-320, pl. VII, fig. 1-6. — Obré, *ibid.*, vol. XI, p. 226, fig. 21. — E. Hart, *ibid.*, vol. XIII, p. 212. — Sichel, *Iconographie ophthalmologique*. Paris 1852-1859, p. 432, 438, 494, pl. LIX, fig. 1. — Stellwag v. Carion, *Ophthalmologie*, t. II, 1, p. 432.

[3] Sichel, *l. c.*, p. 497.

[4] Morgagni, *De sedibus*, lib. I, epist. XIII, art. 9. — Sybel, *l. c.*, p. 24, 359. — Schön, *l. c.*, p. 216, 219, 223. — Stellwag v. Carion, *Ophthalmologie*, t. I, p. 711.

[5] v. Wittich, *Virchow's Archiv*, 1853, t. V, p. 580.

[6] *Virchow's Archiv*, 1854, t. VI, p. 416.

[7] v. Ammon, *Klinische Darstellungen der Krankheiten des menschl. Auges*. Berlin 1838, tab. XVIII. — A. Förster, *Atlas der mikrosk. pathol. Anat.*, tab. XXXV, fig. VIII-IX. — Sichel, *l. c.*, p. 439.

téôme. Il repose donc le plus souvent immédiatement derrière le cristallin ou à sa place, si celui-ci a disparu. De là naissent souvent des erreurs, parce qu'on considère l'ostéôme du corps vitré comme un cristallin ossifié. C'est à une erreur de ce genre qu'il faut rapporter la déclaration faite par des observateurs[1] même très-exercés qui prétendent avoir trouvé de véritables corpuscules osseux dans des cristallins ossifiés. Pourtant le cristallin ne s'ossifie jamais, il ne peut qu'être crétifié[2]. —

Les ostéômes des organes respiratoires, qui ne renferment pas de tissu osseux à l'état normal, ne sont pas moins surprenants. Je ne parle pas ici de l'ossification des cartilages des voies respiratoires; non plus que des écchondroses ou exostoses qui pourraient en procéder et dont j'ai traité plus haut (vol. I, p. 443); mais je parle du parenchyme pulmonaire même, où nous devrions le moins nous attendre à rencontrer de l'os. Le poumon présente quelquefois aussi une crétification très-étendue, que j'ai notamment décrite comme métastatique[3]. Ce n'est, naturellement, pas de celle-ci qu'il est question ici, pas plus que des crétifications et ossifications de la plèvre. Il faut aussi se garder de les confondre avec les calculs pulmonaires, qui ne sont rien autre chose que des crétifications de pus concret. J'entends parler de véritables tumeurs ayant une structure osseuse et se développant dans le parenchyme proprement dit des poumons[4].

Les cas de cette espèce sont assez rares. Le plus souvent ce sont des formations ramifiées qui envoient d'un point un peu plus dense des pointes osseuses rayonner à une certaine distance à travers le parenchyme. On trouve cependant aussi parfois des ostéômes bien circonscrits, même spongieux à l'intérieur. Ils sont quelquefois solitaires, quelquefois multiples, et, dans le dernier cas, ordinairement petits.

[1] Rud. Wagner, *Nachrichten von der Göttinger Societät*, 1851, nº 8. — R. Maier, *l. c.*, p. 528.

[2] Virchow, *Canstatt's Jahresber. f. 1851*, t. II, p. 19. — H. Müller, *Würzb. Verhandl.*, 1856, t. VII, p. XXXV et XLVII. — Sichel, *l. c.*, p. 436. — A. Pagenstecher, *l. c.*, p. 115.

[3] *Virchow's Archiv*, t. VIII, p. 103. — *Pathol. cellul.*, 3e édit. allem., p. 345-346.

[4] Voigtel, *Pathol. Anat.*, t. II, p. 277. — Cruveilhier, *Essai sur l'anat. path.*, t. II, p. 113. *Traité d'anat. path. génér.*, t. III, p. 862. — *Virchow's Archiv*, t. VIII, p. 105. — Luschka, *Virchow's Archiv*, t. X, p. 500. — A. Förster, *ibid.*, t. XIII, p. 105. — E. Wagner, *Archiv für physiol. Heilk.*, 1859, p. 411. — Rokitansky, *Pathol. Anat.*, 1861, t. III, p. 80.

J'ai reçu, il y a quelques années, de M. Port[1], de Nuremberg, la plus grande pièce de ce genre qui ait été observée jusqu'à présent. C'est une tumeur plus grande qu'un poing; elle a

Fig. 15.

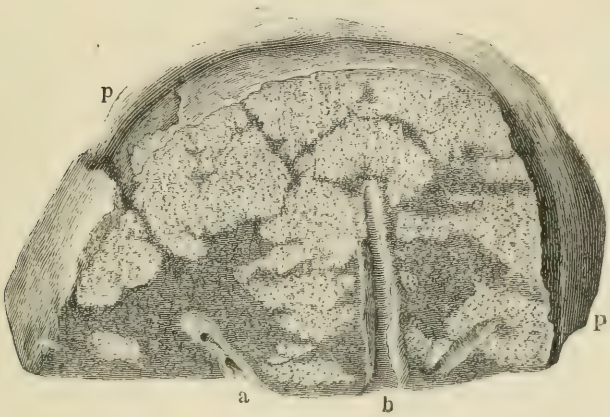

été trouvée chez une femme âgée de soixante-quatorze ans, à laquelle on ne connaissait pas de maladie spéciale. Elle est morte, comme pensionnaire, à l'hôpital. L'ostéôme occupe le sommet du poumon gauche. Par dessus l'ostéôme, la plèvre calleuse, de plusieurs lignes d'épaisseur, se détache assez facilement de la tumeur. Après l'avoir enlevée apparaît une masse osseuse extrêmement dure, jaunâtre, légèrement inégale, qui pénètre profondément dans l'intérieur du poumon. On reconnaît distinctement qu'elle s'est développée dans le parenchyme pulmonaire même, car on peut suivre jusque dans son intérieur de gros vaisseaux et des bronches, et l'on retrouve çà et là, au centre de la masse, des tractus de substance pulmonaire intacts et distinctement re-

Fig. 15. Ostéôme hétéroplasique du lobe pulmonaire supérieur. *a* Une coupe de l'artère pulmonaire; *b* une bronche avec paroi épaissie et pénétrant dans la masse osseuse; *pp* la plèvre fortement épaissie, qui est détachée à sa partie supérieure de la tumeur osseuse éburnée d'apparence légèrement verruqueuse. La tumeur elle-même est formée de nombreux lobules, îlots et nodules réunis quoique indépendants, entre lesquels on voit çà et là du parenchyme pulmonaire noirâtre encore persistant (pièce n° 173 de l'année 1858).

[1] Jul. Port, *Mittheilung einiger seltener Sectionsbefunde von Greisen.* Diss. inaug. Würzburg 1858, p. 4, 7.

connaissables par leur teinte noire. La tumeur principale se compose de plusieurs lobules, mobiles les uns sur les autres. On trouve en outre, tant dans le lobe supérieur que dans le lobe inférieur du poumon, plusieurs foyers analogues isolés, dont quelques-uns ont jusqu'au volume d'une noix. Une grosse masse osseuse oblongue s'étend en outre vers en bas au delà du hile, immédiatement au-dessous du médiastin. Le reste du parenchyme pulmonaire est fortement pigmenté en noir, çà et là légèrement emphysémateux et en partie simplement crétifié dans le voisinage des tumeurs osseuses. La masse de l'ostéôme présente sur la coupe un aspect très-varié; en certains endroits elle a l'air d'être poreuse, comme si la trame alvéolaire du poumon était seule ossifiée; elle n'est entièrement compacte qu'aux bords. De ces bords et à beaucoup d'endroits s'avancent dans le parenchyme ambiant de petits prolongements arrondis et allongés, quelquefois vermiformes, çà et là aplatis et ramifiés, et de la grandeur d'un grain de millet ou de chènevis. Ces saillies peuvent facilement être soulevées, paraissent alors être pédiculées et attachées à de minces filets ou à des feuillets fibreux, et laissent sous elles des cavités à parois lisses (alvéoles dilatées ou vaisseaux lymphatiques). Sous le microscope, on voit partout un très-beau tissu osseux, à stratification concentrique dans les parties superficielles, comme dans les exostoses éburnées. Aux endroits poreux se trouvent des mailles médullaires circulaires remplies de cellules graisseuses; elles ressemblent tellement aux alvéoles pulmonaires que M. Port les a confondues avec elles. Il est beaucoup de points où l'on ne retrouve plus trace des tissus antérieurs; dans d'autres, des tractus fibreux et de pigment persistent encore dans l'intérieur des trabécules osseux. Je n'ai trouvé aucune trace de cartilage.

Cette forme ne doit pas être confondue avec les tumeurs ostéoïdes métastatiques, qui peuvent se présenter de la même manière dans le poumon (vol. I, p. 530, 533). Aussi trouve-t-on quelquefois de petits nodules osseux dans le poumon, et alors il arrive quelquefois qu'on ne retrouve pas les stades antérieurs de leur développement. Moi-même j'ai vu des enchondrômes ossifiants (vol. I, p. 507), ainsi que des myxômes (vol. I, p. 429) qui se transforment, par endroits, en masses osseuses; mais je ne puis pas dire si c'est là l'issue régulière des ostéômes pulmo-

naires. En tous cas, toute la masse consiste plus tard en os pur, qui remplit les alvéoles et qui par là conserve une apparence finement lobulée ou granuleuse. —

La forme la plus rare et en même temps la plus curieuse des productions osseuses hétéroplasiques est peut-être celle des petits *ostéômes de la peau*[1]. Ils se développent quelquefois chez les vieillards et sont intéressants tant par leur multiplicité que parce qu'ils représentent la plus petite espèce connue des ostéômes. Ils se montrent sous forme de petits grains comme sablonneux dans l'épaisseur de la peau même, et le plus souvent dans ses couches superficielles; quelquefois ils s'étendent même dans la couche sous-cutanée. Ils naissent probablement du tissu connectif. Wilckens

Fig. 16.

a cependant vu, sur quelques-uns d'entre eux, des points cartilagineux. J'ai rencontré dans la peau de la face, chez un homme

Fig. 16. Coupe microscopique d'un ostéôme cutané miliaire, vu à un grossissement de 150. Dans toute la substance compacte, aucune trace de canaux vasculaires ; disposition concentrique avec corpuscules osseux irrégulièrement distribués (pièce n° 109 de l'année 1855).

[1] M. Wilckens, *Ueber die Verknöcherung und Verkalkung der Haut und die sogenannten Hautsteine*. Diss. inaug. Göttingen 1858, p. 18, fig. 1-4.

âgé de vingt-huit ans, une grande quantité de nodosités de cette espèce, dont la plupart avait la grosseur d'un grain de millet. Elles présentaient dans des proportions microscopiques le même aspect qu'un ostéôme médullaire en grand. Tout à l'entour on voit une large couche corticale, entièrement éburnée et à peine stratifiée, avec de rares corpuscules osseux disposés parallèlement. A l'intérieur, par contre, on voit une cavité arrondie et sinueuse avec un contenu vésiculaire. Les anciens observateurs paraissent avoir considéré le plus souvent ces formations comme de simples concrétions. Je pense toutefois que maintes données, par exemple celle de Jean Fr. Meckel[1] sur de petites concrétions de la peau dans les glandes sébacées, doivent être rapportées aux ostéômes qui ont été décrits. Je ne saurais dire si ces derniers peuvent atteindre en certaines circonstances une grosseur plus considérable[2]. Il est probable que celles de ces tumeurs qui sont plus grandes doivent être rapportées à des athérômes avec contenu crétifié (vol. I, p. 227) ou à paroi kystique réellement ossifiée[3]. —

De véritables tumeurs osseuses ne se présentent presque dans aucune des autres parties molles, quoiqu'on ait assez souvent parlé de formations osseuses nouvelles. Il s'agit ordinairement de simples crétifications, comme cela a lieu pour le cœur, ou bien, comme cela arrive pour les artères, il s'agit de plaques tellement aplaties qu'elles peuvent ici être passées sous silence. De plus grandes ossifications, formant véritablement des tumeurs, se rapportent ordinairement à des tumeurs ossifiantes d'une autre espèce. C'est ainsi que Wilks[4] décrit un grand ostéo-fibroïde qui reposait sur le cœur et différait donc tout à fait des os du cœur, si souvent décrits jadis. L'os pénien[5], qui semble provenir du septum fibreux et représente une théromorphie, pourrait seul être compté parmi les ostéômes.

[1] Voigtel, *Path. Anat.*, t. I, p. 85.
[2] Wilks, *Catal. Guy's Hosp. Mus.*, n° 1654[60].
[3] Wilckens, *l. c.*, p. 21, fig. 5-7.
[4] Wilks, *Transact. of the Path. Soc. Lond.*, vol. VIII, p. 100.
[5] W. Gruber, *Neue Anomalien*, p. 52.

DIX-HUITIÈME LEÇON.

(7 février 1863.)

Psammômes, mélanômes, gliômes.

Exclusion de certaines tumeurs hors du cadre des sarcômes.

1. *Psammômes.* Sable cérébral comme élément de ceux-ci. Ils revêtent deux formes différentes. Nature des grains de ce sable (*corpora arenacea*) : leur rapport avec le tissu connectif et l'épithélium, concrétion. Les psammômes comme tumeurs partant du tissu connectif. Hyperplasie indurative et papillaire du plexus choroïde. Psammômes de la *dure-mère :* structure, différence avec les tumeurs épithéliales à contenu sablonneux, siége et importance, nature hyperplasique, rapport avec la pachy-méningite et les exostoses du crâne. Psammômes de la *substance cérébrale.* Grains de sable dans les glandes lymphatiques, la rate et dans d'autres tumeurs.
2. *Mélanômes.* Pie-mère et choroïde. Production hyperplasique des cellules pigmentaires dans les enveloppes du cerveau et de la moelle épinière et dans les centres nerveux même. Iris. Conjonctive. Peau. Rapport entre le pigment de la peau et celui de la dure-mère.
3. *Gliômes.* Ses relations avec le sarcôme médullaire, le fongus médullaire et l'encéphaloïde. Névroglie : la place qu'elle occupe entre les tissus muqueux, cartilagineux et connectif ; sa structure. Ependyme. Hyperplasie interstitielle du cerveau. Gliôme hyperplasique : ses variétés et sa structure. Excroissances diffuses, verruqueuses et tubéreuses de l'*épendyme.* Gliôme du *cerveau :* rapport avec la sclérose partielle (sclérôme) ; formes médullaires, fibreuses, muqueuses, télangiectasiques ; transformation graisseuse, caséeuse et cystoïde ; marche apoplectique ; il peut être congénital. *Tumeurs de la région sacrée.* Hyperplasie de la *glande pinéale.* Gliôme des *nerfs :* acoustique. *Rétine :* rapport avec le fongus médullaire et le sarcôme ; exsudats sous-rétiniens ; névrôme de la rétine, l'œil de chat amaurotique ; pseudo-encéphaloïde, hypertrophie de la rétine ; développement partant du tissu interstitiel de la rétine ; croissance ; formes bénigne et maligne. *Gliôme hétéroplasique.* Reins.

Nous avons passé en revue, dans les leçons précédentes, les formes de tumeurs qui se lient aux tissus les plus connus de la substance connective. Ce qui reste encore à ranger dans cette classe de produits, représente un ensemble assez difficile à traiter, dans lequel, jusqu'ici du moins, on a fait rentrer pêle-mêle, suivant les circonstances, des choses très-différentes, auxquelles on a donné indistinctement le nom de *sarcômes.* Quoique, sans nul

doute, cette dénomination soit entièrement justifiée et que, comme je l'espère, je puisse arriver à préciser une série de variétés du sarcôme, je crois pourtant que si l'on doit dès à présent établir un certain nombre de nouvelles divisions dans cet ensemble, il est possible d'en séparer à l'avenir un certain nombre d'autres tumeurs dont, pour le moment, les caractères n'ont pas encore pu être précisés.

Ceci regarde surtout une série de soi-disant sarcômes qui se présentent dans l'appareil nerveux. Suivant ma conviction, il faut les séparer complétement, et il est d'autant plus essentiel de le faire, que quelques-unes de ces formes présentent un aspect extrêmement caractéristique. Ce sont, pour la plupart, des productions hyperplasiques, qui partent des différentes structures appartenant au tissu connectif, tant celui qui enveloppe les nerfs et les appareils centraux, que celui qui forme la substance interstitielle entre les éléments nerveux primitifs. Suivant leur différent point de départ, ils peuvent revêtir des aspects très-différents et montrer des particularités très-caractéristiques. Je dois vous dire d'un autre côté qu'il n'est pas rare de rencontrer ici de vraies transitions vers les sarcômes, ce qui rend si difficile la délimitation précise entre ces tumeurs et les véritables sarcômes. Il y a même des cas où je ne m'aviserai pas de dire si la tumeur doit être considérée comme un simple développement hyperplasique ou comme étant d'une nature essentiellement différente du tissu normal de la région. Cela s'applique, bien entendu à plus forte raison encore, à la littérature, qui, en général, ne peut fournir que très-peu de faits, examinés et décrits avec la précision nécessaire pour en déduire leur nature intime.

Parmi ces formes, il en est une qui se distingue de la manière la plus frappante par la présence d'un élément très-caractéristique, celle du *sable cérébral*. C'est ce même produit que nous trouvons très-souvent accumulé au pourtour antérieur de la glande pinéale chez les adultes; nous le rencontrons souvent aussi répandu en grande quantité dans le plexus choroïde et dans d'autres endroits des enveloppes cérébro-spinales (dure-mère cérébrale et spinale, arachnoïde, surtout dans les granulations de Pacchioni[1]). La

[1] Virchow, *Würzb. Verhandl.*, 1851, t. II, p. 53. — Arlidge, *British and foreign med. chir. Review* 1854, oct., n° XXVIII, p. 471.

quantité de sable cérébral contenue dans ces tumeurs est souvent tellement grande qu'on peut déjà en reconnaître les grains à la coupe, au toucher et même à la vue. On peut donc désigner tout simplement ce genre de tumeur comme *tumeur à sable cérébral*, et leur donner le nom de *psammôme*[1] (πσαμμος, sable).

Mais je dois prévenir de suite que toutes les tumeurs ou tous les foyers cérébraux analogues à des tumeurs, renfermant des produits sablonneux, ne sauraient tous être rangés dans cette catégorie. Il est peu de parties du corps qui aient une tendance aussi marquée que le cerveau et ses enveloppes à devenir, dans des conditions pathologiques, le siége de dépôts calcaires; mais ici je ne parle que des tumeurs dans lesquelles les masses sablonneuses sont analogues à celles qui se présentent normalement dans le cerveau des adultes. On peut en distinguer deux catégories. Dans l'une, le sable occupe l'intérieur des faisceaux du tissu connectif, sous les formes les plus variées et les plus extraordinaires. Il y forme des cylindres compactes, des masses piriformes, des trabécules, des épines ou des globes, entourées de tissu connectif, et reliées par celui-ci à d'autres parties de la tumeur. Les corpuscules calcaires ont quelquefois une grande analogie avec les formes les plus petites d'ostéômes, qui peuvent se présenter dans des proportions véritablement microscopiques. — Dans l'autre, le sable gît, sans cohésion, dans les parties et entre elles, de sorte que les différents grains de sable peuvent facilement être isolés. Dans ce cas, ce sont, le plus souvent, des corpuscules arrondis, elliptiques, quelquefois aussi de plus grandes conglomérations complexes (fig. 17, *g*). Les grains isolés montrent, à l'instar du sable de la glande pinéale, une texture concentrique, une stratification régulière de couches minces et concentriques d'une substance homogène; elles sont emboîtées l'une dans l'autre jusqu'à un très-petit grain central. Dans ces couches concentriques, la chaux est, d'ordinaire, déposée de manière à remplir d'abord le centre et à pénétrer plus tard couche par couche ces dépôts extérieurs, jusqu'à ce qu'enfin les masses entières soient transformées en globes calcaires d'apparence homogène, que la pression brise en

[1] H. Meckel (*Mikrogeol.* Berlin 1856, p. 264) propose « aux amateurs » le nom d'*acerruloma*. Comme le mot *acerrulus* ne désigne pas le sable cérébral, mais la petite éminence à la partie antérieure de la glande pinéale, cette désignation ne saurait convenir ici.

morceaux, ordinairement suivant des fentes radiées. On peut en enlever facilement la chaux par les acides et faire ainsi reparaître

Fig. 17.

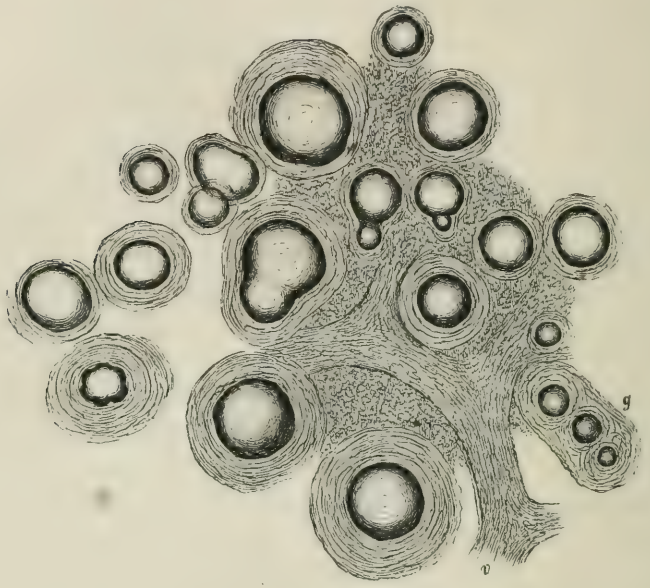

la trame organique. Lorsque le produit a déjà atteint un certain âge, on ne rencontre plus, autour des grands grains, que quelques lamelles qui ne soient pas crétifiées. Ces corpuscules de sable, par leur structure, notamment par leur nature chimique, comme aussi par leur grandeur et leur dureté, diffèrent essentiellement des corpuscules amylacés[1], avec lesquels ils ont été

Fig. 17. Vue microscopique des éléments d'un psammôme de la dure-mère. Grossissement 280. On voit les différents corpuscules de sable avec les couches externes non crétifiées, isolés à gauche, à droite en rapport avec le reste de la substance. Dans plusieurs endroits, corpuscules jumeaux; en *g* un conglomérat formé de trois corpuscules primitifs entourés de nouvelles couches. *v* Un vaisseau qui se ramifie dans la masse.

[1] Je dois faire observer ici que j'ai confondu autrefois sous le même nom le sable cérébral et les corps amylacés (*Würzb. Verh.*, 1851, t. II, p. 52). Lorsque j'eus découvert la réaction iodée des véritables corps amylacés (*Arch.*, 1853, t. VI, p. 135), je distinguai ceux-ci très-attentivement du sable cérébral et d'autres formations analogues (*Arch.*, 1855, t. VIII, p. 140; *Würzb. Verh.*, t. VII, p. 228; *Pathol. cellul.*, traduct. franç., p. 314), qui ont de tout autres caractères chimiques. Quelques observateurs n'en ont pas moins conservé plus tard ma première désignation, ce qui ne peut que donner lieu à des erreurs. Busk (*Journ. of microsc. science*, 1854, n° VI, p. 107) les appelle *corps chalcédoniques;* l'ancien nom de sable (*arena*) ou corpuscules sablonneux (*corpora arenacea*) me paraît suffire et dispenser de recourir à un néologisme.

confondus, non-seulement dans les plexus choroïdes, mais aussi dans les tumeurs qui nous occupent ici[1].

Il est difficile de constater positivement le mode de genèse de ces tumeurs et de savoir si elles procèdent de cellules ou de la substance intercellulaire du tissu connectif, ou enfin si ce sont de simples concrétions. Je pense qu'on ne saurait pas résoudre cette question dans un sens unique sans s'exposer à commettre facilement des erreurs et des confusions.

On voit aussi, sans qu'il en résulte de tumeurs, en plusieurs points du cerveau, surtout très-souvent en différents points de l'arachnoïde et de la dure-mère, des formations de sable dans lesquelles le tissu connectif est crétifié dans la totalité de sa substance. Ici encore une structure concentrique apparaît souvent après le dépôt des sels calcaires. L'arachnoïde basilaire, notamment autour du pont de Varole et de l'infundibulum, présente souvent de petites excroissances villeuses, polypeuses, quelquefois ramifiées, dont l'extrémité libre est crétifiée en partie ou totalement, ou qui contiennent des corpuscules calcaires concentriques[2]. On en trouve de tout à fait analogues dans les plexus choroïdes[3], dans la glande pinéale[4] et dans le revêtement du méat auditif interne[5]. Mais les corpuscules de sable que l'on rencontre dans ces parties n'appartiennent en aucune façon tous à cette catégorie; ainsi notamment la plus grande partie des grains de sable qui se forment dans les plexus choroïdes et dans la glande pinéale sont d'une autre espèce.

Louis Meyer, à Hambourg, un de nos médecins aliénistes les plus distingués, a publié une série d'observations, desquelles il résulte que très-ordinairement ce genre de formation procède de cellules et même d'éléments du revêtement épithélial de l'arachnoïde[6]. J'avoue que je n'ai pas pu encore me convaincre si ce sont toujours des éléments cellulaires de l'épithélium, ou s'il ne peut y avoir aussi des éléments cellulaires du tissu connectif qui se transforment peu à peu en corps stratifiés, pour devenir plus

[1] Arm. Stobbe, *De corpusculis amylaceis*. Diss. inaug. Regiom. 1857, p. 24.
[2] *Virchow's Archiv*, t. VIII, p. 407. *Entwickelung des Schädelgrundes*, p. 92.
[3] E. Häckel, *Virchow's Archiv*, 1859, t. XVI, p. 267.
[4] Kölliker, *Gewebelehre*, 5e édit., 1859, p. 326, fig. 165, 1.
[5] A. Böttcher, *Virchow's Archiv*, 1857, t. XII, p. 104, tab. V, fig. 5.
[6] Ludwig Meyer, *Virchow's Archiv*, 1859, t. XVII, p. 217, tab. III, fig. 5-6.

tard le siége de crétifications. Mais comme, dans certaines tumeurs, ainsi que nous le verrons plus tard, des cellules ayant le caractère épithélial se crétifient en effet, il est très-possible que normalement aussi on puisse rencontrer côte à côte des modes différents de développement. Il est du moins certain que la crétification mentionnée ci-dessus n'est pas seulement une simple préparation à l'ossification (ainsi que Meyer[1] l'a soutenu, peut-être avec trop d'assurance), mais aussi une pétrification définitive et permanente.

Quant à moi, il m'est acquis qu'une grande partie des grains de sable en général n'appartiennent à aucune formation organique dans le sens restreint du mot, mais qu'elles doivent simplement être rangées dans la série des concrétions. J'y compte la plupart des types ronds ou arrondis, libres ou faciles à isoler, comme ils se présentent dans la glande pinéale, les plexus choroïdes et beaucoup de tumeurs. On peut les rencontrer depuis les formes les plus petites (fig. 18), plus petites même que les globules sanguins de l'homme, et alors déjà on peut, après la dissolution des sels calcaires, y reconnaître une disposition stratifiée. Leur croissance ultérieure se fait d'abord par le dépôt de nouvelles couches molles, et plus tard par la juxtaposition et la conglomération sous une enveloppe commune de plusieurs d'entre eux. On ne trouve nulle part de noyau ni de cellule, et l'on peut en conclure que ces corps sont de nature plutôt inorganique.

Je laisse, sans la résoudre, la question que j'ai posée autrefois[2], à savoir si l'enveloppe résulte d'une coagulation fibrineuse ou non. Rokitansky[3] parle d'incrustations cellulaires qui doivent résulter de l'ossification des débris de la substance nerveuse. Peut-être pense-t-il les rapporter à la myéline épanchée[4], et je ne puis nier que cette idée ne me soit souvent venue aussi à l'esprit. Mais on peut objecter à cette hypothèse que les formations de sable se présentent le plus souvent là où il y a le moins de myéline, que la substance organique du sable ne pos-

[1] L. Meyer, *Virchow's Archiv*, 1860, t. XIX, p. 183.
[2] Virchow, *Würzburger Verhandl.*, 1850, t. II, p. 53.
[3] Rokitansky, *Path. Anat.*, 1856, t. II, p. 472, fig. 40.
[4] *Pathol. cellul.*, p. 195, fig. 80.

sède aucune analogie chimique avec la myéline, et que des concrétions concentriques de sels calcaires, tout au moins très-semblables à celles-ci, se rencontrent également dans de simples liquides, tels que l'urine et la bile[1]. On fera donc bien de ne considérer provisoirement cette espèce de grains de sable que comme un produit inorganique de certains tissus et comme la conséquence de certaines évolutions pathologiques; et lorsqu'on en trouvera dans des tumeurs, on ne devra déterminer l'espèce de ces dernières qu'en partie d'après leur contenu en grains de sable, et en partie et essentiellement d'après l'espèce du tissu constituant.

Le genre de tumeur dont je traite ici appartient, sans nul doute, non aux épithéliums, mais au tissu connectif. Elle commence le plus souvent par une hyperplasie lente dans les parties qui renferment normalement aussi de grandes quantités de sable, notamment dans les plexus choroïdes et le plus souvent dans ceux des ventricules latéraux. On peut souvent alors se demander si cette production mérite le nom de *tumeur;* on sait en effet que ces plexus, dans le point où ils se replient vers la corne descendante, atteignent un plus fort développement, appelé *glomus* d'après Wenzel; un grossissement peu considérable suffit pour le faire apparaître comme une petite tumeur. Toutefois, avec quelque peu d'exercice, on distingue aisément le produit morbide de l'état normal. Parfois des formations papillaires, consistant en tissu connectif, procèdent de la substance des plexus[2]. Lorsque ces formations deviennent plus grandes et plus vieilles, le tissu connectif se condense, les grains de sable naissent et l'excroissance apparaît à l'œil nu sous forme d'une nodosité comme cartilagineuse. De semblables formations sont surtout fréquentes dans cette partie du quatrième plexus choroïde qui se fait jour à côté de la moelle allongée, et parfois aussi dans celle qui est située à l'intérieur du quatrième ventricule du cerveau. L'examen microscopique les montre pleins de grains de sable (fig. 18). Le glomus est bien plus fréquemment le siége d'une

[1] Je fais remarquer qu'à l'examen de pièces conservées dans l'alcool, provenant aussi bien du cerveau et de la moelle que des nerfs, on trouve très-souvent des masses globuleuses de graisse nerveuse et de myéline qui sont des effets de désorganisation cadavérique, mais qui ressemblent quelquefois extrêmement à des grains de sable.

[2] Luschka, *Die Adergeflechte des menschlichen Gehirns.* Berlin 1855, p. 118, tab. II, fig. 9.

hyperplasie indurative, qui forme des tumeurs atteignant jusqu'au volume d'une noix[1]. La structure de toutes ces formations révèle déjà une origine irritative et les présente comme des produits d'une irritation chronique; mais cela résulte encore plus clairement de leur apparition dans des irritations chroniques du plexus choroïde et de l'épendyme, telles qu'elles ne sont pas rares chez les aliénés et dans les maladies convulsives.

Fig. 18.

Mais ces formations sont encore plus singulières lorsqu'elles se présentent avec une apparence hétéroplasique. C'est ce qui a le plus souvent lieu sur la dure-mère. Un assez grand nombre de prétendus sarcômes internes de la dure-mère rentrent dans cette catégorie. La quantité de sable qu'ils contiennent est parfois tellement grande que l'autre tissu disparaît presque entièrement, tandis que, d'autres fois, celui-ci représente l'élément principal de la tumeur. Cet autre tissu est un stroma très-lâche de tissu connectif fibrillaire, avec des vaisseaux comparativement très-larges (fig. 17 *r*). qui s'étendent dans toutes les directions à travers la tumeur, à l'instar de ce qui arrive dans les plexus. On peut dejà conclure de cette circonstance qu'il ne s'agit pas d'une

Fig. 18. Psammôme polypeux du plexus choroïde du quatrième ventricule. Grossissement 125. Dans la substance fondamentale de nature connective, de nombreux grains de sable en partie très-petits.

[1] G. H. Bergmann, *Neue Untersuchungen über die innere Organisation des Gehirns.* Hann. 1831, p. 12. — J. M. E. van Ghert, *Disquis. anat. path. de plexubus choroideis. Traj. ad Rhen.*, 1837, p. 84. — E. Häckel, *l. c.*, p. 270.

formation épithéliale superficielle, aucun vaisseau ne pénétrant jamais dans les épithéliums. Ajoutez à cela qu'on trouve assez souvent dans l'intérieur de ces tumeurs, outre les grains de sable ronds, des formations oblongues, cylindriques, piriformes, pointues et autres, qui ne sont que des trabécules crétifiées du tissu connectif. Ces dernières en forment même quelquefois le principal élément. Enfin, il faut encore mentionner une autre circonstance. D'ordinaire, on voit distinctement, à l'extérieur d'une pareille tumeur, une couche corticale plus solide lui former une coque, et la masse intérieure consister en une accumulation incohérente de sable, dans laquelle les vaisseaux pénètrent en grand nombre par la base de la tumeur[1].

Mais il existe aussi, dans cette même région, une tumeur épithéliale, contenant du sable, qui peut présenter quelquefois de grandes ressemblances avec celle-ci, surtout lorsque, simultanément avec les cellules crétifiées, elle renferme aussi des faisceaux crétifiés de tissu connectif. Un exemple remarquable de cette espèce a été rapporté par Clelland[2]. Il est donc très-risqué d'emprunter à la littérature des cas qui ne sont pas décrits avec une précision parfaite[3], et je me borne, pour cette raison, à ne m'appuyer essentiellement, pour ce qui suit, que sur mes propres observations.

D'après elles, le siége le plus fréquent des psammômes purs se trouve dans la dure-mère pariétale, moins fréquemment dans la tente du cervelet et dans la faux du cerveau. Ces tumeurs siégent tant au côté interne de la portion supérieure qu'à la base de la dure-mère, et le plus souvent à la partie antérieure; elles ont, pour la plupart, l'aspect de corps hémisphériques, rarement plus grands qu'une cerise, aplatis ou mûriformes. Elles sont d'un blanc rougeâtre ou de la couleur de la moelle; leur consistance est assez ferme; elles sont extérieurement assez lisses, mais laissent déjà reconnaître facilement à la coupe leur nature sablonneuse. Elles se détachent, sans grands efforts, de la dure-

[1] Ici doit sans doute rentrer le kyste de la face interne de la dure-mère cité par Gluge (*Atlas der pathologischen Anatomie*, 1850, livr. XVI, tab. II, fig. 7).

[2] John Clelland, *Glasgow med. Journ.*, 1863, July, p. 148, fig. 1.

[3] Il est très-probable que c'est à cette forme qu'appartient le cas de la tente du cervelet cité par Andral, *Clinique médicale*. Paris 1840, t. V, p. 5.

mère, en laissant au-dessous d'elles une surface molle, quelque peu semblable à un feutrage. Elles n'adhèrent d'ordinaire pas à la pie-mère. Si on les immerge dans l'eau, le stroma trabéculaire lâche de leur intérieur se gonfle et les parties sablonneuses s'en détachent ou y restent librement suspendues.

Les plus importantes de ces tumeurs sont celles de la base. Elles agissent principalement par la pression qu'elles produisent sur les parties ambiantes du cerveau ou sur les nerfs, de sorte que c'est moins leur grosseur que leur situation qui décide du degré de leur importance. Régulièrement il en résulte une dépression atrophique sur la surface du cerveau ou bien une compression des nerfs intéressés.

Je ne citerai en particulier que deux cas de ce genre :

J'ai rencontré une de ces tumeurs (fig. 19) immédiatement au-dessus d'une exostose du sphénoïde, probablement consécutive à un traumatisme. Elle occupait la ligne médiane, tout juste derrière l'apophyse *crista galli* et l'insertion de la grande faux ; elle était plus grande qu'une cerise, reposait largement sur la dure-mère du cerveau et formait une saillie ronde et aplatie, très-faiblement lobée, d'une couleur gris rougeâtre pâle. D'assez gros vaisseaux y pénétraient par la base. La coupe en était assez dense, pâle et légèrement lobée. Le point correspondant du lobe antérieur droit était déprimé. Une autre fois (fig. 20), la tumeur, pâle rougeâtre grise, modérément molle, granuleuse et lobulée, siégeait immédiatement à l'orifice du méat auditif interne; elle avait comprimé le nerf facial et l'acoustique et en avait amené la paralysie. D'autres auteurs[1] mentionnent des cas tout à fait analogues.

Fig. 19.

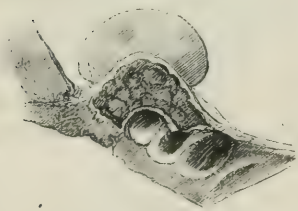

Fig. 19. Psammôme de la dure-mère siégeant sur une exostose spongieuse de la surface sphéno-ethmoïdale chez un aliéné. Coupe sagittale ; à gauche le commencement de l'apophyse crista galli, à droite la surface plane sphénoïdale, en bas les sinus du sphénoïde (pièce n° 51 de l'année 1857). Grandeur naturelle. Le même cas présentait une dolichocéphalie oblique, de petites exostoses à la suture sagittale, une légère pachyméningite hémorrhagique.

[1] H. Meckel, *Mikrogeologie*, p. 264. — Stobbe, *l. c.*, p. 24.

Les psammômes de la dure-mère cérébrale ont l'apparence parfaite de l'hétéroplasie, parce qu'on ne s'attend pas à rencontrer normalement sur la dure-mère d'où elles proviennent une semblable formation. Mais cette présomption est inexacte. Déjà Sömmering[1] rapporte qu'il a trouvé une fois, à la face interne de la dure-mère cérébrale, un produit sablonneux qui était, sous le rapport de la couleur, de la transparence et de la consistance, parfaitement identique au sable cérébral qu'on trouve dans la glande pinéale. Arlidge[2] et Wedl[3] décrivent des cas semblables. Si on fait un peu plus attention à la conformation de la surface interne de la dure-mère, on se convaincra facilement que cet état sablonneux y est un fait très-ordinaire. On remarque chez des personnes âgées et en général chez des adultes, des endroits inégaux, quelquefois légèrement vascularisés, le plus fréquemment à la base du crâne, surtout devant la selle turcique, parfois aussi dans la voûte crânienne; et en examinant attentivement ces points, on trouve qu'ils contiennent souvent de nombreux corps sablonneux. On a beau discuter la question de savoir s'ils sont normaux ou non; on les rencontre tout au moins presque aussi fréquemment que les grains de sable de la glande pinéale et du plexus choroïde; aussi les psammômes de la dure-mère peuvent-ils être de même considérés simplement comme des formations hyperplasiques.

Fig. 20.

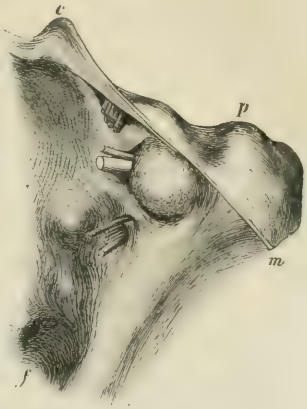

On peut aussi, sous un autre rapport, découvrir des points de

Fig. 20. Psammôme de la dure-mère à l'entrée du conduit auditif interne droit chez une folle. Il s'insère par une large base en avant et en haut, est en contact avec les nerfs sans avoir avec eux d'adhérences et se prolonge encore quelque peu dans le conduit auditif (pièce n° 230 de l'année 1858). Grandeur naturelle. *c* Apophyse clinoïde postérieure droite; *p* rocher; *f* grand trou occipital; *m* insertion de la tente. Il existait en même temps une saillie aplatie de 3/4 pouces de diamètre au côté gauche du frontal, juste à côté de la ligne médiane.

[1] Sömmering, dans les annotations à *Baillie's Anat. des krankhaften Baues*, p. 266.
[2] Arlidge, *British and for. med. chir. Review*, 1854, oct., p. 476.
[3] Wedl, *Path. Histol.*, p. 406, fig. 79.

connexion entre ces productions et des états ordinaires de nature irritative. A côté du psammôme il existe souvent une pachyméningite chronique étendue, et la tumeur apparaît alors comme le produit le plus avancé de l'inflammation. J'ai observé sur la dure-mère spinale même une pachyméningite sablonneuse, dans laquelle la surface interne de la membrane était garnie de grains de sable tellement serrés qu'elle avait l'air d'en être pavée. D'autres fois aussi plusieurs psammômes[1], de grosseur variable, siégeaient sur une partie frappée d'une altération diffuse. J'ai vu ce fait une fois chez un homme, dont la maladie passait pour avoir été consécutive à de violents traumatismes sur le crâne. La portion osseuse voisine présente souvent aussi des altérations considérables, notamment des exostoses ou des dépressions. J'ai déjà mentionné un cas de ce genre (fig. 19). J'ai fait, il n'y a pas longtemps, la même observation sur une vieille femme, dont l'os pariétal droit portait une exostose interne, circonscrite, plate et arrondie, légèrement pointue; il y avait en même temps à la face interne de la dure-mère, dans un point correspondant exactement à la place de l'exostose, un psammôme de la grandeur d'une cerise[2]. Tüngel[3] décrit un autre cas chez une personne âgée de cinquante-huit ans, qui avait souffert de maux de tête, de vertiges et d'une parèse du côté gauche etc. L'autopsie révéla une tumeur de la grosseur d'un œuf de poule sous la tente, dans la fosse crânienne postérieure, sur l'os épaissi en cet endroit et gonflé vers la cavité crânienne.

Quant aux psammômes de la substance cérébrale même, il est encore plus difficile de trouver la limite où la simple concrétion cesse (p. 96) et où la formation du psammôme commence. Berg-

[1] W. Krause, *Nachrichten von der G. A. Universität und der K. Ges. der Wissenschaften zu Göttingen*, 1863, n° 18, p. 338. — On trouve dans les *Mémoires du Musée d'anatomie pathologique de la Faculté de médecine* (Strasbourg, in-fol., 1863) une observation de psammômes multiples cérébraux et spinaux, recueillie par le Dr Strohl, professeur agrégé, et accompagnée d'un examen microscopique fait par le professeur Wieger, avec figures. La tumeur principale partant de la tente du cervelet était formée de tissu connectif en partie crétifié; les tumeurs médullaires multiples, les unes périphériques et les autres centrales, étaient presque uniquement formées des éléments décrits p. 108 et disposées comme des grains de chasselas pendus à leurs tiges. (*Note du traducteur.*)

[2] Pièce n° 2 *a* de l'année 1864.

[3] C. Tüngel, *Klinische Mittheilungen von der medic. Abtheilung des Allg. Krankenhauses in Hamburg aus dem Jahre 1859*. Hamb. 1861, p. 81.

mann cite à ce sujet un cas bien remarquable[1]. Il trouva chez une femme épileptique et idiote, sur le plancher du ventricule gauche, immédiatement derrière le faisceau de l'éminence unciforme et à côté du nerf optique, un corps de la grosseur d'une noix, pesant 3 drachmes 27 grains. Il s'étendait jusque dans la corne antérieure et consistait en une conglomération très-dense de corpuscules sablonneux, transparents et sphériques, réunis par une substance molle et jaune comme de la terre glaise. La coupe y montrait d'un côté une petite cavité, semblable à une géode. C'est probablement dans cette catégorie que doivent rentrer maints autres cas plus anciens[2]; parmi les modernes, je ne citerai que ceux d'Arlidge[3], de H. Meckel[4] et de Rokitansky[5]. J'en ai vu qui étaient tellement pleins de sable, que, si on en mettait un fragment dans l'eau et qu'on l'y exprimait un peu, on voyait se former au fond du liquide un dépôt siliceux[6].

Je n'ai vu aucune formation analogue de tumeur dans des endroits éloignés des appareils nerveux centraux. Certains phénomènes paraissent toutefois indiquer que de pareilles productions peuvent se présenter encore ailleurs; aussi dois-je fixer l'attention sur quelques endroits du corps où des productions de sable du même genre ont été observées. Citons d'abord les glandes lymphatiques. C'est surtout dans les glandes lymphatiques submaxillaires et épigastriques, alors qu'il n'y existait aucune tumeur, mais simplement une augmentation de volume par hyperplasie[7], que j'ai rencontré les mêmes formations à stratifications

[1] Bergmann, *l. c.*, p. 14.

[2] Otto, *Pathol. Anat.*, I, p. 428. — Lallemand, *Recherches anat. path. sur l'encéphale.* Paris 1834, t. III, p. 176. — Andral, *Clinique médicale*, t. V, p. 697.

[3] Arlidge, *l. c.*, p. 471.

[4] H. Meckel, *Mikrogeologie*, p. 264.

[5] Rokitansky, *l. c.* — Le même cas dans Bamberger, *Würzb. Verh.*, t. VI, p. 362.

[6] Je dois à ce sujet citer un singulier phénomène qui est souvent signalé dans les crétifications du cerveau. Il semble qu'il peut se faire sur des cadavres, dans certaines conditions, une pétrification de la masse cérébrale qui se décompose. Otto (*Pathol. Anat.*, I, p. 428) décrit une masse de ce genre qu'il appelle bien une exostose et qui provenait d'un crâne macéré. Broca (*Bulletin de la Soc. anat.*, 1862, p. 104) fit une observation analogue sur un crâne exhumé; mais dans ce cas, Ordonnez (*ibid.*, p. 193) démontra la production posthume de la formation. Il est possible qu'il en soit de même du cas d'un cerveau d'aliéné *entièrement ossifié* décrit par Domeier et provenant du Musée paléontologique royal de Lisbonne (*Journal der ausl. medic. Literatur von Hufeland, Schreger und Harles*, t. I, p. 258).

[7] Virchow, *Würzburger Verhandl.*, 1856, t. VII, p. 228.

concentriques, et crétifiées, telles qu'elles se trouvent d'ordinaire dans la glande pinéale. Quelque chose d'analogue peut se présenter dans la rate. Dans l'albuginée du testicule et de l'ovaire, on trouve de même des pseudo-membranes et des excroissances dont les dernières ressemblent à de petits psammômes ou plutôt à des plexus choroïdes; elles consistent en un tissu connectif riche en vaisseaux et renfermant des corpuscules crétifiés et concentriquement stratifiés[1]. Il pourrait donc, dans certaines circonstances, se développer une véritable tumeur dans ces endroits; cependant je ne connais aucun fait semblable. On cite sans doute quelques observations qui semblent indiquer une généralisation; mais elles ne résistent pas à un examen attentif. Ainsi Günsburg[2], qui a décrit les corpuscules calcaires sous le nom de *corps amylacés*, ce que, sans nul doute, ils n'étaient pas, a publié un cas qu'il compte parmi les tumeurs colloïdes et qui est à ranger, avec plus de probabilité, parmi les cancroïdes. Il n'y a qu'une observation de Billroth[3] à joindre à l'exemple des glandes lymphatiques que j'ai mentionné. Il a trouvé, dans une tumeur sub-maxillaire de la grandeur d'un œuf de poule, développée lentement chez une fille âgée de vingt et un ans, outre des parties caséeuses et cicatricielles, des endroits hyperplasiques parsemés de grains de sable caractéristiques. —

Une seconde espèce de tumeurs, qui se présente comme essentiellement hyperplasique, se rencontre, très-rarement il est vrai, sur la pie-mère (arachnoïde); il s'agit d'une espèce de *tumeur pigmentée*, de *mélanose* ou mieux de *mélanôme*[4]. La pie-mère présente à une certaine époque du développement, ordinairement après la puberté, des corpuscules du tissu connectif pigmentés, qui se trouvent surtout à la hauteur de la moelle allongée et au commencement de la moelle spinale. Ces éléments, souvent très-grands, fusiformes et ramifiés, renferment tant de pigment que, si les cellules colorées gisent isolées, elles donnent à la partie un

[1] Virchow, *ibid.*, 1850, t. I, p. 144.

[2] Günsburg, *Zeitschr. f. klin. Medicin*, 1854, t. V, p. 295.

[3] Billroth, *Beiträge zur pathol. Histologie.* Berlin 1858, p. 188, tab. IV, fig. 8.

[4] Il serait utile de n'appliquer ce nom, employé d'abord par Carswell (*Illustrations of the elementary forms of disease.* Lond. 1838) pour désigner en général les tumeurs mélanotiques, qu'au groupe dont il est ici question, et notamment de ne pas l'étendre aux sarcômes et aux cancers mélanotiques.

aspect tacheté et légèrement brunâtre; lorsqu'au contraire le pigment est plus généralisé, il en résulte une teinte d'un gris enfumé ou d'un brun noirâtre[1]. C'est la même forme de cellules que nous rencontrons dans la choroïde de l'œil[2], membrane qui est identique, quant à sa nature, à la pie-mère; mais elle s'en distingue en ce qu'elle offre cette pigmentation au plus haut degré. L'extension de ce phénomène de coloration est aussi très-variable à la choroïde; mais elle l'est encore bien plus à la pie-mère cérébrale, où les cellules pigmentées occupent chez certaines gens toute la base du cerveau, tandis que chez d'autres elles ne se trouvent qu'en petite quantité sur la moelle même.

Il se fait rarement dans l'épaisseur de ce tissu un développement hyperplasique, qui consiste en une augmentation des éléments cellulaires en même temps qu'en une pigmentation progressive de ceux-ci. Si le nombre des cellules augmente beaucoup et qu'elles atteignent en partie des proportions considérables, nous arrivons à un point où il n'est plus possible de les distinguer de la forme correspondante du sarcôme; mais, d'un autre côté, les transitions vers le tissu connectif pigmenté ordinaire sont tellement nombreuses que, sans nul doute, on ne pourra pas considérer le processus entier comme sarcomateux.

J'ai décrit un cas de ce genre[3], où existaient toutes les transitions, depuis les colorations éparses et diffuses jusqu'aux tumeurs noduleuses brunes et noires. Elles occupaient la base du cerveau, le cervelet, le pont et la moelle épinière. Elles étaient répandues dans toute l'étendue de celle-ci et notamment vers son extrémité, où on voyait saillir, surtout des derniers nerfs *spinaux*, de vraies nodosités ressemblant à des névrômes noirs. Nulle part la coloration ne dépassait les trous intervertébraux. Ce mode d'extension était surtout frappant aux nerfs cérébraux. Ceux-ci étaient tous entourés de masse mélanotique jusqu'aux trous osseux, tandis qu'ils étaient complétement libres au delà de ces trous. En aucun point l'altération ne s'était étendue des membranes à la substance du cerveau ou de la moelle épinière.

[1] Valentin, *Verlauf der Enden der Nerven*, p. 43. — *Virchow's Archiv*, 1859, t. XVI, p. 180.

[2] v. Wittich, *Virchow's Archiv*, 1856, t. IX, p. 194.

[3] *Virchow's Archiv*, t. XVI, p. 181.

Les nerfs olfactif et optique étaient aussi enveloppés d'une masse noire à leur périphérie. Les nerfs spinaux et cérébro-spinaux, au

Fig. 21.

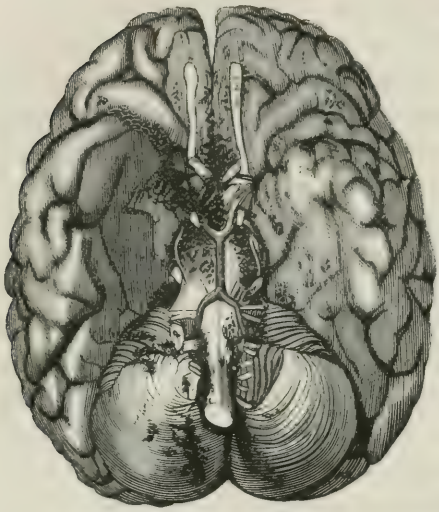

Fig. 22.

contraire, laissaient pénétrer cette masse dans leur intérieur à travers les différents faisceaux nerveux; dans le ganglion de Gasser elle traversait toute la substance. Toutes les autres parties du corps en étaient exemptes. Le malade était graveur sur cuivre, âgé d'une trentaine d'années, qui avait auparavant souvent souffert de coliques saturnines et avait fini par avoir des paralysies incomplètes et une amaurose presque complète.

Un cas analogue, très-remarquable sous un autre rapport, a été observé par Rokitansky[1]. C'était chez une idiote âgée de qua-

Fig. 21. Mélanômes multiples de la pie-mère basilaire, surtout autour de la moelle allongée, du pont, de la fosse de Sylvius, de la fissure longitudinale. (Pièce n° 256 *a* de l'année 1858.)

Fig. 22. L'extrémité inférieure de la moelle épinière de la fig. 21 avec des mélanômes multiples de l'arachnoïde, formant des nodosités vers les racines nerveuses. (Pièce n° 256 *b* de l'année 1858.)

[1] Rokitansky, *Allg. Wiener Med. Zeitung*, 1861, n° 15, p. 113. Le dessin de la peau se trouve dans Rokitansky, *Path. Anat.*, 1856, t. II, p. 73, fig. 4.

torze ans, qui portait une énorme tache pigmentaire couvrant tout le dos et les parties latérales du tronc, ainsi que de nombreux petits nævi bruns saillants en forme de bourrelets sur toute la surface du corps. On trouva chez elle une coloration brun noirâtre et étendue de l'arachnoïde cérébrale, allant jusqu'à la convexité : il en était de même de l'arachnoïde spinale. On constata en même temps une coloration légèrement brune des gaînes nerveuses dans le crâne et le canal vertébral, de petites taches pigmentaires de la grandeur d'une lentille et proéminentes sur l'épendyme des ventricules latéraux, et une coloration noire des plexus choroïdes.

Des tumeurs tout analogues à celles-ci semblent aussi pouvoir partir, comme développement hyperplasique, des membranes analogues de l'œil, déjà mentionnées ci-dessus, de la choroïde et de l'iris ; mais ces observations sont rares et on les a rangées ordinairement dans le cadre des cancers et des mélanoses. Sichel[1] distingue une mélanose simple de la mélanose cancéreuse, et il prétend même avoir vu guérir la première par l'atrophie de l'œil. Cependant il n'étaye son opinion d'aucun fait décisif. On ne peut s'en prendre avec quelque certitude qu'aux mélanômes congénitaux, tels que Græfe[2] en a décrit dans l'iris. A ceux-ci se joignent certains mélanômes de la conjonctive et de la sclérotique, surtout au bord de la cornée[3], où des cellules de tissu connectif, fortement pigmentées, existent normalement chez certains animaux. Ces tumeurs peuvent assez souvent être sarcomateuses à l'époque de l'extirpation, mais le nombre des opérations suivies de guérison n'en est pas moins comparativement considérable.

[1] J. Sichel, *Iconographie ophthalmologique*. Paris 1852-1859, p. 535, 539, pl. LIV, fig. 3.

[2] A. v. Gräfe, *Archiv für Ophthalmologie*, t. VII, 2, p. 35, tab. I, fig. 3 *a* et *b*; cpr. t. I, 1, p. 414.

[3] Heister, *Instit. chirurg.*, tab. XVIII, fig. 14. — Wardrop, *Essays on the morbid anat. of the human eye*. Lond. 1808, vol. I, p. 31. — B. Travers, *A synopsis of the diseases of the eye*. Lond. 1820, p. 102, 394, pl. II, fig. 2 and 4. — White Cooper, *Lond. med. Gaz.*, 1842, déc. — Warren, *Tumours*, p. 518. — Pamard, *Revue méd. chir.*, 1852, déc. — *Canstatts Jahresb. für 1853*, t. IV, p. 213. — Warlomont, *Gaz. hebd. de méd. et de chir.*, 1856, p. 417. — E. Jäger, *Staar und Staaroperationen*, p. 63. — Heddæus, *Archiv f. Ophthalmologie*, t. VIII, 1, p. 314. — John Williams, *Ophthalm. Hosp. Reports*, 1859, oct., p. 120. — Poland, *ibid.*, 1858, juil., p. 171. — Curling, *Lond. Path. Soc. Transact.*, vol. VIII, p. 318.

Plus tard, quand nous parlerons plus explicitement des mélanoses, j'aurai à relever qu'il existe aussi, dans d'autres parties, surtout dans la peau, des mélanômes qui ressemblent, jusqu'à certains stades, à des développements hyperplasiques de tissu connectif pigmenté, et qui ne revêtent le caractère sarcomateux qu'à un certain degré de leur évolution. Le rapport de ces mélanômes de la peau, qui sont pour la plupart congénitaux, avec les mélanômes arachnoïdiens, est des plus manifeste dans le cas de Rokitansky, et ce rapport est d'autant plus à prendre en considération que, suivant les observations de Mohnicke[1] et de Gubler[2], la coloration de l'arachnoïde doit être en général plus foncée dans les races colorées. La connexion de la couleur de l'iris avec la coloration de la peau est évidente.

Il reste encore une troisième espèce de tumeur se rencontrant d'ordinaire dans les centres nerveux et procédant de la substance interstitielle dite névroglie. J'ai déjà plus haut traité rapidement de cette substance au sujet des myxômes (vol. I, p. 399). Lorsqu'elle forme la masse entière de la tumeur, on peut la désigner comme une hyperplasie de la névroglie ou l'appeler *gliôme* d'après l'étymologie que nous avons admise.

L'analogie dans la texture de la substance de certaines tumeurs avec celle de la substance du cerveau et des nerfs a déjà été signalée par Burns[3] et a passé depuis longtemps dans le langage technique. Abernethy[4] s'est servi le premier du nom de *sarcôme médullaire* (*medullary sarcoma*), qu'il distingua rigoureusement du sarcôme carcinamoteux; il lui trouvait à distance beaucoup d'analogie avec la substance du cerveau, sans que cependant il attachât une grande importance à cette comparaison. Lænnec[5] fit un pas de plus dans la terminologie, en employant dans ces cas le nom d'*encéphaloïde*, de *tumeur encéphaloïde* ou *cérébriforme*. D'autres auteurs contemporains continuèrent à se servir de l'expression adoptée par Hey[6], de fongus sanguin ou hæmatode, et ce n'est

[1] Mohnicke, *Virchow's Archiv*, 1859, t. XVI, p. 180.
[2] Gubler, *Mém. de la soc. d'anthropologie*. Paris 1860, t. I, p. 57. — *Journ. de la Physiol.* Paris 1860, t. III, p. 157.
[3] John Burns, *Diss. on inflammation*, 1800.
[4] Abernethy, *Surgical observations*, 1804.
[5] Lænnec, *Dict. des sciences médic.*, t. II, p. 55.
[6] Hey, *Practical observations on surgery*. Lond. 180

que depuis Maunoir[1] qu'on distingue les tumeurs comprises sous cette désignation en fongus hématode et en fongus médullaire. J'ajouterai encore que les mélanoses étaient aussi comprises parmi ces formes.

Nous ne nous occuperons pas ici du fongus hématode, sur lequel nous reviendrons en traitant des angiômes. Je remarquerai seulement que cette désignation a été employée pendant longtemps dans des sens les plus variés, et que pour beaucoup de médecins elle a encore conservé l'ancienne signification multiple de Hey[2].

En général, on peut dire que le nom de *sarcôme médullaire* a été employé par les auteurs anglais, celui de *fongus médullaire* par les auteurs allemands, et celui d'*encéphaloïde* par les auteurs français, pour des tumeurs qui avaient à peu près le même aspect[3]. Hooper[4] a encore inventé le nom de *céphalôme*, que Carswell[5] a adopté aussi et que Craigie[6] a renforcé en le changeant en *encéphalôme*. Il est, de plus, hors de doute que la plupart des auteurs ont cherché, par ces dénominations, non-seulement à exprimer l'analogie d'aspect extérieur de ces tumeurs avec certains tissus de l'organisme, mais encore à désigner une tumeur maligne, la forme molle du cancer (*carcinoma medullare*, *Soft cancer*). Seulement Maunoir et quelques autres auteurs croyaient de plus à l'analogie de structure interne et faisaient dériver le fongus médullaire d'un épanchement de moelle nerveuse.

Les observations microscopiques ont imprimé aux opinions un caractère plus précis. On put facilement se convaincre que la moelle nerveuse ou, comme je l'appelle, la myéline ne constitue pas la substance essentielle de ces tumeurs, mais qu'elles contiennent généralement d'autres éléments, et que notamment les éléments cellulaires (les globules des anciens auteurs) y prédominent. Ceux-ci aussi ont été, il est vrai, considérés par

[1] Maunoir, *Mémoire sur les fongus médullaire et hématode*. Paris et Genève 1820.

[2] Meyen, *Unters. über die Natur parasitischer Geschwülste, insbes. über den Mark- und Blutschwamm*. Berlin 1828, p. 52, 59. — Phil. von Walther, *System der Chirurgie*. Berlin 1833, p. 415. — Rust, *Aufsätze und Abhandlungen*, I, p. 292.

[3] C. F. Heusinger, *System der Histologie*. Eisenach 1822, I, p. 96.

[4] Hooper, *Morbid anatomy of the human brain*, p. 13.

[5] Carswell, *Path. Anat.*, art. *Carcinoma*.

[6] Craigie, *Elements of gener. and pathol. anatomy*, p. 852.

certains auteurs, par exemple Ehrenberg[1], comme des éléments nerveux, mais la plupart des observateurs se rangèrent à l'opinion qu'ils sont plutôt une production nouvelle, *accidentelle* et hétérologue; on finit par ranger, presque unanimement, toutes les tumeurs de cette espèce tout simplement dans la catégorie du cancer. Le nom de *carcinôme médullaire* ou *encéphaloïde* prit dès lors un sens presque aussi étendu que celui de fongus hématode autrefois.

Encéphaloïde ou céphalôme n'exprime donc que l'analogie extérieure de la tumeur avec la substance cérébrale. Lorsque de nouveaux doutes s'élevèrent et que l'on se demanda si tous les encéphaloïdes étaient des cancers, on en vint, chose singulière, à séparer encore du groupe des encéphaloïdes les *pseudo-encéphaloïdes*[2]. Mais il est clair que cette désignation n'est pas satisfaisante. Il eût fallu pour cela que le vrai encéphaloïde ou céphalôme fût réellement un produit analogue à ce que son nom désigne, c'est-à-dire une formation nerveuse; nous avons pour ce cas le nom de *névrôme*. Pour les tumeurs qui ne ressemblent qu'extérieurement à la moelle du cerveau et des nerfs, on pourra employer, si l'on veut, l'adjectif usité de médullaire ou encéphaloïde, et parler de sarcôme médullaire, de carcinôme encéphaloïde, de myxôme médullaire etc.; mais cet adjectif n'indique que la richesse en cellules, quelle que soit du reste la nature de ces cellules.

Mais s'il y a des tumeurs qui se rapprochent davantage, au double point de vue histologique et génésique, du système nerveux, sans être nerveuses elles-mêmes, elles méritent évidemment un nom générique particulier. La désignation de *névrômes* ne s'appliquait à elles qu'aussi longtemps qu'on leur reconnaissait des éléments réellement nerveux. Autrefois, où l'on considérait l'ensemble du cerveau et de la moelle épinière comme formé d'éléments à peu près exclusivement nerveux, il était impossible de pousser la division plus loin, mais depuis que j'en ai séparé sous le nom de *névroglie* une partie considérable[3], précisément dans les organes centraux, et que j'ai montré que ce n'était qu'une

[1] Ehrenberg, *Beobachtung einer bisher unbekannten Struktur des Seelenorganes bei Menschen und Thieren.* Berlin 1836, p. 41.

[2] Sichel, *Iconographie ophthalmologique*, p. 582.

[3] *Virchow's Archiv*, t. VI, p. 138 (1853). *Pathol. cellul.*, p. 228.

substance connective interstitielle, il est en même temps devenu possible de distinguer, tant des névrômes que des carcinômes, une espèce de production nouvelle, partie de la névroglie sans que les éléments nerveux y aient participés. Celle-ci seule mérite le nom de *gliôme* que j'emploie.

L'existence d'un tissu interstitiel, tel que Reil l'avait signalé pour les nerfs, a d'abord été constatée dans la moelle épinière par Keuffel[1], après que le procédé de la démonstration eut été trouvé par Villars. Mais plus tard on en est revenu, à quelques exceptions près, par exemple celle de Fr. Arnold, parce qu'on ne pouvait pas trouver de conformité de ce tissu, relativement à sa structure, avec le tissu interstitiel d'autres organes. En effet, le nom d'un tissu fibreux, choisi par Keuffel, convient peu. Aussi, même dans les points où cette substance se présente dans l'état de pureté le plus parfait, à la surface des cavités du cerveau et de la moelle épinière, a-t-elle été prise plus tard pour de la substance nerveuse. J'ai signalé son existence, en premier lieu, sur l'épendyme des cavités cérébrales[2], et je l'ai soutenue contre les attaques de Bruch et de Henle[3]. J'ai trouvé dans des recherches subséquentes que l'épendyme se continue entre les éléments nerveux du cerveau et de la moelle épinière, forme ainsi la substance que j'ai nommée *névroglie* (ciment nerveux) et devient, comme telle, le point de départ de certaines affections pathologiques[4]. Ce fut ensuite surtout Bidder[5] qui porta toute son attention sur cette substance; mais en lui accordant une importance trop grande, il a provoqué de nouveau de nombreuses attaques de la part de ses adversaires. Néanmoins le nombre de ceux qui admettent la névroglie devient[6] chaque année plus grand. Ce n'est plus main-

[1] G. G. Th. Keuffel. *De medulla spinali.* Diss. inaug. Hal. 1810. — Reil et Autenrieth, *Archiv f. d. Physiol.* Halle 1810, t. X, p. 161.

[2] Virchow, *Zeitschr. f. Psychiatrie*, 1846, p. 242. *Gesammelte Abhandl.*, p. 887.

[3] *Virchow's Archiv*, 1849, t. III, p. 245; 1853, t. V, p. 592.

[4] *Virchow's Archiv*, 1853, t. VI, p. 136; 1855, t. VIII, p. 540. *Gesammelte Abhandl.*, 1856, p. 688, 890. *Entwickelung des Schädelgrundes*, 1857, p. 92, 94, 101.

[5] Bidder et Kupffer, *Untersuchungen über die Textur des Rückenmarkes und die Entwickelung seiner Formelemente.* Leipz. 1857, p. 8 et suiv.

[6] Kölliker, *Gewebelehre*, 3e édit., p. 317. — J. de Lenhossek, *Sitzungsberichte der naturw. mathem. Classe der k. Akad. der Wissensch.* Wien 1858, t. XXX, p. 44. — *Neue Untersuchungen über den feineren Bau des centralen Nervensystems des Menschen.* Wien 1858, I, p. 20. — Jacubowitsch, *Comptes rendus de l'Acad. des sciences*, 1858, t. XLVII, août. — Goll, *Beiträge zur feineren Anatomie des menschl. Rückenmarkes.*

tenant l'existence du tissu qui est en question, mais seulement encore son extension et sa structure.

Quant à l'extension, la substance grise et la distinction des parties glieuses et nerveuses forment le point le plus difficile de la question. Déjà dans les parties ganglionnaires proprement dites, la séparation est très-difficile, parce qu'il existe aussi des cellules ganglionnaires plus petites et que l'on n'a encore découvert aucun caractère distinctif spécifique. Mais ce qui cause encore le plus de doute, ce sont les couches granulaires de la substance corticale du cerveau, notamment aux circonvolutions du petit cervelet, où même les observateurs[1] les plus minutieux ne sont toujours pas encore fixés sur la part que représente réellement la substance glieuse.

La structure de la névroglie diffère beaucoup suivant les différents endroits, comme je l'ai signalé dès le commencement de mes recherches. Elle est parfois, déjà à première vue, plus compacte et ressemble alors davantage à celle du tissu connectif; parfois elle est tellement molle qu'on croit avoir sous les yeux une substance complétement amorphe ou granuleuse. Cependant sa texture n'offre pas de plus grandes différences que ne sont celles d'autres tissus de la série des tissus connectifs, et il nes'agit que de comprendre le rapport général qui caractérise cette espèce de tissu.

La structure de la névroglie, prise dans sa forme la plus caractéristique, présente une substance fondamentale très-molle et par conséquent exposée à se désorganiser facilement et à être altérée par la moindre pression, l'addition d'eau etc. Examinée à l'état frais, elle offre ordinairement, sous le microscope, un aspect granuleux. On y trouve des éléments cellulaires sphériques, lenticulaires, fusiformes, ramifiés, qui y sont parsemées à une certaine distance les uns des autres. Cette disposition a donc une

Zürich 1860, p. 8. — Trask, *Contributions to the anatomy of the spinal cord.* San-Francisco, 1860, p. 7. — C. Frommann, *Untersuchungen über die normale und pathologische Anatomie des Rückenmarkes.* Iena 1864, I, p. 28.

[2] J. Gerlach, *Mikroskopische Studien aus dem Gebiete der menschl. Morphologie.* Erlangen 1858, p. 13. — Rud. Berlin, *Beitrag zur Strukturlehre der Grosshirnwindungen.* Inaug. Abh. Erlangen 1858, p. 17. — Nic. Hess, *De cerebelli gyrorum textura disquisitiones microscopicæ.* Diss. inaug. Dorp. 1858, p. 32. — Edm. Stephany, *Beiträge zur Histologie der Rinde des grossen Gehirns.* Dorp. 1860, p. 15. — Uffelmann, *Zeitschr. f. rationelle Medicin*, 1862, 3e série, t. XIV, p. 232. — Fr. E. Schulze, *Ueber den feinen Bau der Rinde des kleinen Gehirns.* Rostock 1863, p. 9.

certaine analogie avec la structure du cartilage, à cela près que les cellules n'ont pas de capsules et que la substance intercellulaire n'est pas compacte ni hyaline, mais molle et pointillée ou granuleuse. Le tissu muqueux, notamment celui du corps vitré chez les jeunes sujets, s'en rapproche peut-être encore plus, quand même ici la substance intercellulaire possède une consistance presque diffluente.

Après avoir durci la névroglie, soit dans l'alcool, soit dans l'acide chromique, on arrive, par des coupes très-fines, à y reconnaître un tissu aréolaire des plus fins. Il semble que la substance est traversée par des fibrilles qui se croisent dans toutes les directions[1] et dont il est difficile de dire si elles préexistaient aux manipulations ou si elles ne sont pas l'effet de quelque coagulation dans la substance originaire. Elle ressemble parfois à un réseau fibrineux fin, embrassant dans ses mailles des globules blancs du sang. La préexistence de ce réseau, en faveur de laquelle Max Schultze[2] s'est déjà prononcé, me semble notamment constatée par le fait qu'on le trouve également avec toutes les méthodes de démonstration et que, par suite d'épaississements pathologiques de la substance, il devient visible sans durcissement artificiel.

Les éléments cellulaires que cette substance contient sont extrêmement fragiles à l'état frais, de sorte qu'en coupant, comprimant ou déchirant la substance, on les détruit pour la plupart et l'on ne distingue plus alors d'ordinaire que des noyaux entourés de quelques parcelles de substance libre qui ne diffère pas sensiblement de la substance intercellulaire. C'est pourquoi l'on ne décrivait autrefois qu'une substance finement granulée et parsemée de noyaux; l'on admettait encore, il n'y a que quelques années, que celle-ci était de nature nerveuse et qu'elle servait à la communication transversale entre les fibres nerveuses. Mais on peut, par des recherches quelque peu attentives sur des objets frais, se convaincre positivement que ce sont des parties vraiment cellulaires[3]. Seulement on ne sait si ces cellules sont glo-

[1] *Virchow's Archiv*, 1855, t. VIII, p. 540. *Pathol. cellul.*, p. 232. — Stephany, *l. c.* p. 15, fig. II-IV. — Kölliker, *Gewebelehre*, 4e édit., 1862, p. 304, fig. 168. — Fr. E Schulze, *l. c.*, p. 13.

[2] Max. Schultze, *Observationes de retinæ structura penitiori.* Bonn 1859, p. 18.

[3] *Pathol. cellul.*, p. 233, fig. 95.

buleuses ou ramifiées. Sur des préparations durcies, le réseau fibrillaire même semble être formé par des prolongements des cellules.

Sous ce rapport, il est très-regrettable que nous soyons si peu fixés sur l'importance physiologique de certaines parties. Dans la glande pinéale, qui apparaît, en bien des portions, comme une simple production de l'épendyme, on trouve, même sur les préparations les plus fraîches, d'innombrables cellules qui présentent un corps très-mou, faiblement granuleux, et de nombreux prolongements pâles et souvent ramifiés, de sorte que ces cellules ressemblent, à un haut degré, aux cellules de la névroglie dans les préparations durcies. D'un autre côté, l'épendyme du sinus rhomboïdal (*calamus scriptorius*) et de la moelle épinière, qui, observée à l'état frais, est plutôt gélatineux, laisse voir des cellules stellaires, souvent fortement ramifiées, à côté desquelles il existe encore une substance fondamentale fibrillaire ou réticulée. Je suis donc porté à croire que, de même que dans le tissu muqueux, les deux éléments, cellules fibrillaires ramifiées et substance fondamentale réticulée, peuvent se présenter, mais qu'ils ne coexistent pas dans tous les points.

En effet, la névroglie, en certains points, perd ce caractère de mollesse et devient dure, tout en restant normale. Elle devient en même temps plus dense à la surface des ventricules, où les éléments nerveux disparaissent de plus en plus et où la substance apparaît dans toute sa pureté[1]; vers la surface elle revêt dans certains endroits un caractère fibrillaire prononcé, tandis que les cellules deviennent plus oblongues, lenticulaires ou fusiformes. Ce tissu, qui forme une transition vers le tissu connectif ordinaire, est celui de l'épendyme[2] des ventricules du cerveau et du canal de la moelle épinière.

Le tissu glieux devient parfois le point de départ de développements hyperplasiques qui consistent dans une production augmentée tant de cellules que de substance intercellulaire. Cette hyperplasie peut aussi, comme d'autres analogues, être plutôt diffuse, de manière à s'étendre uniformément sur des por-

[1] *Ibid.*, p. 230, p. 94.

[2] Purkinje avait donné ce nom à la membrane, selon lui purement épithéliale, des ventricules cérébraux; les cellules qui la composent devaient reposer immédiatement sur les fibres nerveuses. J'ai étendu le nom à tout le revêtement dont la partie glieuse forme la masse principale.

tions entières du cerveau et même sur le cerveau tout entier. J'ai décrit cette dernière forme, qui est une des espèces de la soi-disant *hypertrophie* du cerveau, et l'ai appelée *hyperplasie interstitielle*[1]. Elle revêt parfois la forme clinique de l'hydrocéphale (hydrocéphaloïde). Les *hyperplasies partielles* qui se présentent sous forme de tumeurs sont incomparativement plus fréquentes et d'une importance locale bien plus considérable. Elles sont plus difficiles à reconnaître parce qu'il y en a différentes variétés : les unes contiennent plus d'éléments cellulaires ; ceux-ci sont quelquefois en si grande quantité qu'en certains endroits le tissu semble ne consister absolument qu'en cellules ; dans d'autres, par contre, il se développe des masses plus considérables de substance intercellulaire ; tantôt celle-ci est très-molle et délicate ; tantôt elle acquiert une densité et une dureté telles que la tumeur se rapproche plus de certaines formes fibreuses et cartilagineuses. Ajoutez à cela que les vaisseaux qui entrent dans la tumeur prennent parfois un développement et un diamètre considérables, ce qui donne à la tumeur un véritable caractère télangiectasique. D'après cela, on peut distinguer des gliômes *mous* et *durs*, ou, pour être plus précis, des gliômes *riches en cellules* ou *médullaires*, *fibreux* et *télangiectasiques*. Quelquefois une partie de la substance de la tumeur prend l'apparence du tissu muqueux, et il en résulte une tumeur complexe, le *myxogliôme*, d'un aspect souvent très-singulier.

La structure interne des gliômes se rattache à la structure un peu variable de la névroglie, de façon que la nature du tissu-mère détermine aussi la nature de la formation nouvelle ; mais plus tard celle-ci prend, dans sa marche, les allures d'une production indépendante. Les gliômes de l'épendyme sont ordinairement plus durs, ceux de la substance cérébrale sont plus mous ; mais ces derniers acquièrent souvent aussi, au milieu de la substance cérébrale blanche ou grise, une dureté extraordinaire. Plusieurs formes de celles qui ont été décrites comme chondrômes[2] appartiennent probablement à cette catégorie.

Il est difficile de reconnaître les cellules parfaites sur des pré-

[1] Virchow, *Entwickelung des Schädelgrundes*, p. 100.

[2] Voy. t. I, p. 503, note. — Lallemand, *Recherches anat. path. sur l'encéphale*. Paris 1834, t. III, p. 36, 39, 41, 69.

parations fraîches de gliômes de la substance cérébrale, qui représentent la forme la plus pure de l'hyperplasie; ils semblent alors, comme la névroglie normale, ne consister qu'en une substance granulée entremêlée de noyaux. Après le durcissement, on aperçoit les réseaux fibrillaires mentionnés. Mais là où de nouvelles transformations se produisent, par exemple la métamorphose graisseuse, on voit aussitôt apparaître distinctement les corps des cellules aux endroits où auparavant on ne reconnaissait que des noyaux. Les noyaux eux-mêmes diffèrent beaucoup, tant en nombre qu'en grandeur, dans les divers cas, comme aussi dans les différentes parties de la même tumeur. Parfois ils se trouvent isolés les uns des autres, soit solitaires, soit groupés par deux ou par plusieurs; d'autres fois ils sont aussi pressés les uns contre les autres que le sont les noyaux dans les couches granulaires de la rétine. Dans les deux cas ils peuvent varier de volume. Lorsqu'ils sont petits et mesurent à peu près la grosseur de ceux de la substance corticale du cervelet, ils paraissent plus uniformes; s'ils deviennent plus grands, on y trouve constamment un contenu granuleux ou des nucléoles. Dans d'autres cas, les cellules encore fraîches sont déjà distinctes les unes des autres. Les formes en sont souvent très-différentes dans la même tumeur. Parfois ce sont des cellules toutes petites étroitement appliquées autour des noyaux. Elles envoient des prolongements très-déliés et simples, et s'anastomosent entre elles à l'instar des soi-disant granulations de la substance corticale. C'est ainsi qu'au milieu de la substance cérébrale blanche il peut se faire une production nouvelle, qui semble répéter les couches granulées de la substance corticale grise. D'autres fois, les cellules sont plus grandes, notamment les corpuscules cellulaires plus volumineux; les cellules mêmes sont rondes, fusiformes ou stellaires, et, dans ce dernier cas, elles envoient de longs prolongements. On réussit souvent à isoler, à côté de ces cellules, diverses formations extrêmement longues qui ont l'apparence de fibres incomplètes, mais qui contiennent en certains endroits un noyau situé dans un renflement fusiforme. Elles ressemblent tantôt aux fibres radiées de la rétine[1], tantôt aux longues cellules fusiformes que j'ai trouvées

[1] *Pathol. cellul.*, p. 208, fig. 85, B, C.

entre les éléments de la glande pinéale et de la glande pituitaire[1]. Le plus souvent elles sont situées très-près des vaisseaux, autour desquels elles forment quelquefois un fourreau dense; cependant elles se présentent aussi à distance des vaisseaux, au sein d'autres tissus.

Quant à la substance intercellulaire, elle est aussi le plus souvent tout à fait molle, granuleuse et diffluente. Dans les cas réellement médullaires, elle diminue au point que les cellules sont presque immédiatement contiguës les unes aux autres, et qu'il faut la plus attentive observation pour s'assurer de la présence de la substance intercellulaire en général. Les cellules touchent alors presque immédiatement les vaisseaux, et il peut arriver très-facilement qu'en étendant la préparation, on obtienne une espèce de stroma ou de réseau, dans les mailles duquel les cellules sont renfermées comme si c'était un carcinôme; les trabécules du stroma ne sont pourtant que des vaisseaux vides, en partie à parois très-épaisses, et les cellules qui y sont adossées n'ont ni le caractère ni la disposition d'éléments épithéliaux.

Les *gliômes mous*, comme cela a été déjà signalé, se rapprochent beaucoup des myxômes et ils se combinent quelquefois sous forme de tumeurs mixtes. La substance intercellulaire se trouve alors en quantité modérée et renferme, outre un liquide homogène, plus ou moins de parties fibrillaires. Celles-ci sont disposées, dans les gliômes plus muqueux, en réseaux très-réguliers, dont les points noduleux contiennent les cellules et les noyaux; il en résulte une figure microscopique qui offre beaucoup de ressemblance avec la disposition de la névroglie spinale et du périnèvre, à cela près que le tissu a moins de cohésion et que les réseaux ne contiennent pas de fibres nerveuses. Si la largeur des mailles augmente et que la substance muqueuse abonde, cette variété passe immédiatement à l'état de myxôme; sont-ce, au contraire, les cellules qui augmentent considérablement, alors les trabécules deviennent plus étroits et il en résulte un véritable gliôme médullaire, qui peut se transformer en sarcôme médullaire lorsque les cellules continuent à grandir et à se multiplier. De semblables transitions entre le myxôme, le gliôme et le sar-

[1] Virchow, *Entwickelung des Schädelgrundes*, p. 94, tab. VI, fig. 18, *d-f*.

côme peuvent se rencontrer dans la même tumeur, et les plus grandes productions de cette espèce, telles que je les ai vues, notamment dans le lobe postérieur du cerveau, appartiennent justement à cette forme mixte. Si les vaisseaux se développent aussi en grande abondance, on peut se croire en présence d'un type du fongus hématoïde. Car la tumeur, dans sa croissance, fait saillie dans les ventricules latéraux et en remplit les différentes parties.

Les *gliômes durs* se rapprochent en général plus des fibrômes, et on peut, dans certains cas, les trouver combinés et formant des *fibro-gliômes*. Souvent il n'y a que certaines parties de la tumeur qui sont solides et non pas toute la masse; la tumeur contient alors un ou plusieurs noyaux durs, qui peuvent acquérir une telle densité qu'ils ressemblent au fibro-cartilage. Cependant je n'ai jamais observé la véritable structure cartilagineuse. Les fibro-gliômes renferment une substance fondamentale très-dense, tantôt fasciculée, tantôt lamellaire, mais très-peu fibrillaire; elle contient des cellules ordinairement petites, mais souvent pourvues de plusieurs noyaux fins et brillants. Dans les gliômes simplement durs, au contraire, les fibrilles les plus fines sont très-distinctes dans la substance fondamentale; on peut les isoler en longs filaments. Elles ne forment pas, comme dans les myxogliômes, des réseaux, mais sont disposées parallèlement, formant entre elles une sorte de feutrage. D'autres fois, l'on ne peut isoler de longues fibrilles, et l'on ne trouve qu'une substance fondamentale apparemment granuleuse ou finement réticulée, dont on peut détacher de petites fibrilles très-courtes et raides. C'est ce qui est notamment le cas dans les formes qui sont plus sclérosées. Rarement les gliômes durs se rapprochent des gliômes mous dans leur structure, jusqu'à montrer également un tissu formé d'un réseau plus grossier de cellules et de fibres[1].

Les éléments nerveux qui sont normalement contenus dans la névroglie et qui en sont enveloppés, ne se retrouvent plus dans les tumeurs. On ne peut plus les reconnaître qu'à leur circonférence, tandis que la prolifération des noyaux et des cellules peut

[1] Pièce n° 1370. Gliôme dense, richement vascularisé, de la grosseur d'un poing, provenant du lobe postérieur, faisant saillie dans le ventricule latéral et présentant une structure radiaire et légèrement lobulée.

déjà être constatée dans la névroglie qui se trouve entre eux. Si les tumeurs partent de l'épendyme, il s'entend de soi-même qu'elles ne renferment pas de nerfs, puisque le tissu n'en renferme pas non plus normalement. Elles contiennent, par contre, quelquefois des corpuscules amylacés, à l'instar de l'épendyme normal.

Mais ces gliômes de l'*épendyme* ont, comparativement aux autres, la moindre importance. Ordinairement ce sont des granulations fines ou verruqueuses[1] siégeant le plus souvent à la surface des ventricules latéraux, accompagnant l'hydrocéphale chronique, quoique celui-ci puisse aussi manquer[2]. Elles consistent en un développement de tissu, la plupart du temps dense, quelquefois dur comme du cartilage, souvent privé de vaisseaux. On y voit d'abord de nombreuses petites cellules; plus tard, la substance intercellulaire fibrillaire y prédomine. Quelquefois on les a trouvées ossifiées. La grosseur la plus considérable qu'elles atteignent est à peine celle d'un noyau de cerise, et ce sont là déjà des formes bien rares. Je n'en ai vu de plus grandes que sur l'épendyme du quatrième ventricule. Un gliôme de notre collection[3], de la grandeur d'une cerise, très-compacte et à surface faiblement lobée, repose sur le bord gauche et postérieur du quatrième ventricule. Il est assez mobile, en partie adhérent à la pie-mère, de sorte qu'il peut facilement être considéré comme faisant partie de cette dernière. Ce gliôme, en augmentant de volume, pénétra dans le ventricule et recouvrit entièrement la fosse rhomboïdale. Un peu plus en avant, pour ainsi dire au bord du ventricule et en connexion avec le plexus choroïde, reposait une seconde petite nodosité de la grandeur d'un grain de chènevis. Il existait en même temps un hydrocéphale. — Dans une autre pièce, se trouve une hyperplasie fibreuse, plus diffuse, de l'épendyme du quatrième ventricule, conjointement avec une hydrocèle ventriculaire (vol. I, p. 181). L'hyperplasie se pro-

[1] J. C. Brunner, *Ephem. Acad. Cæs. Leop.*, 1694, déc., III, ann. I, p. 249. — Rokitansky, *Path. Anat.*, 1844, t. II, p. 748. — Lebert, *Physiol. path.*, 1845, t. II, p. 66. — Virchow, *Zeitschr. f. Psychiatrie*, 1846, p. 242. *Gesammelte Abhandl.*, p. 885. — Lambl, *Aus dem Franz-Josef-Kinderspital zu Prag*, 1860, 1re partie, p. 50, tab. VI, A et B. — C. Tüngel, *Klinische Mittheilungen aus dem allg. Krankenhause in Hamburg aus dem Jahre 1858*, p. 67.

[2] Pièces nº 259 de l'année 1858, 128 *b* de 1859, 105 et 259 de 1860.

[3] Pièce nº 1277.

longe d'une manière très-distincte jusqu'au commencement du filet épendymaire central de la moelle épinière, et forme au-dessus de l'insertion de la moelle prolongée au pont de Varol, une tumeur presque cartilagineuse de 3 à 4 lignes d'épaisseur. Ce cas semble être de nature en partie congénitale, en partie traumatique[1]; mais il démontre très-bien la transition des états d'irritation chronique de cette région à la production de tumeur.

Dans la *substance cérébrale* proprement dite, les gliômes de la grosseur d'un poing, quelquefois même d'une tête d'enfant, ne sont nullement une rareté. Ordinairement on les a méconnus.

[1] Pièce n° 19 de l'année 1859. Elle provient d'un boulanger âgé de trente-neuf ans, qui avait eu une enfance maladive et disait avoir souffert de glandes. Dans sa vingtième année, il tomba subitement en pleine rue, après avoir ressenti des crampes dans les mollets, et il resta quatre jours sans connaissance; il n'éprouva ensuite qu'une grande lassitude, sans aucun trouble. A vingt-sept ans, il eut une pneumonie, après laquelle survinrent de temps à autre des secousses douloureuses dans la jambe gauche. Dix ans avant sa mort, en soulevant des sacs, il reçut le choc en retour d'un levier qui porta violemment sur le côté gauche (? d'après l'autopsie, probablement le côté droit) de la tête, le fit tomber sans connaissance et lui fit une plaie. Au bout de dix minutes, il revint à lui, dut suspendre pendant un jour son travail, sans avoir d'autre malaise; la plaie guérit en huit jours. Au commencement de décembre 1858, il devint, sans cause spéciale, indifférent et morose, perdit la mémoire et fut pris de vertiges, de céphalée, de diplopie, de constipation et d'émissions fréquentes d'urine. Au commencement de février 1859, cet état se compliqua de vomissements très-pénibles après les repas, de lassitude et d'amaigrissement. Les mouvements des yeux et des pupilles, ainsi que la sensibilité, restèrent intacts, la langue sans déviation; le pouls tomba jusqu'à 64 à 56 pulsations. La tête finit par se prendre; un point du crâne était douloureux; la parole s'embarrassa; l'urine s'écoula involontairement. Mort le 29 avril 1860. (D'après les renseignements de M. le docteur Jos. Meyer.) A l'autopsie, on trouva un crâne irrégulier avec une saillie dans la région de la suture frontale; le côté gauche du crâne hyperhémié et avec une atrophie corticale. A droite, un peu en avant de la bosse pariétale, un enfoncement long de 1/2″ et large de 4‴, avec un fond irrégulier et des bords aplatis; dans le voisinage, une exostose plate. Hydrocéphale très-prononcé de tous les ventricules. L'épendyme des ventricules latéraux épaissi et granuleux; la voûte et la couche optique adhérant sur une grande étendue avec le voile et les plexus choroïdes. La glande pinéale petite. L'épendyme du quatrième ventricule épaissi, de consistance cartilagineuse et de 2‴ d'épaisseur moyenne, notamment dans la fosse rhomboïdale et jusque près des stries acoustiques. La tuméfaction relatée dans le texte, située en avant, avait à la surface une couleur plutôt brun jaunâtre, tirant légèrement sur le vert (hémorrhagique). En arrière et particulièrement à droite, se trouvaient plusieurs diverticulums assez étendus, tapissés de parois très-épaisses. L'une d'elles avait plus de 6‴ de long et s'étendait dans la substance de l'hémisphère droit du cervelet; une autre moins grande se dirigeait à gauche de l'endroit ordinaire à côté de la moelle allongée vers en dehors. Une troisième plus petite existe près de la ligne médiane en arrière; elle a également une paroi brun jaunâtre, et circonscrit encore une autre masse toute blanche, presque de la grosseur d'un pois, semblable à une poche affaissée, adhérente à droite à la pie-mère. Des deux côtés, surtout à gauche, une masse dense et blanche part de l'épendyme et s'étend jusqu'au noyau médullaire.

On les a désignés tantôt comme cancers du cerveau, tantôt comme sarcômes. Moi-même j'ai décrit autrefois une partie des productions qui sont à ranger dans cette catégorie, sous le nom de *sarcômes*[1]. La distinction des gliômes d'avec les sarcômes offre de grandes difficultés, parce que des transitions réelles sont assez fréquentes et qu'il est, en maints cas, très-arbitraire de choisir le groupe où l'on veut ranger la tumeur. Plus la tumeur est molle et riche en cellules, plus sa classification devient douteuse. Pour les formes dures, au contraire, il sera plus difficile d'assigner où l'on doit limiter la formation des tumeurs, puisqu'il n'est pas rare de rencontrer des scléroses partielles qui, uniques ou multiples, sont pourtant tellement circonscrites qu'on pourrait fort bien les prendre pour des tumeurs. Robin[2], qui a examiné plusieurs de ces cas, se tire d'embarras en leur donnant le nom de *sclérôme*, déjà employé par Craigie[3] pour la « tumeur simple du cerveau. » Je pense, quant à moi, que le point décisif doit être ici la structure intime du produit morbide; car, d'ordinaire, ni les scléroses ni les gliômes ne se délimitent nettement du côté des parties normales du cerveau. J'emploie le nom de *sclérose* toutes les fois que la partie tuméfiée renferme encore incontestablement des éléments nerveux et que la prolifération cellulaire ne prédomine pas dans la production morbide. En pareil cas, on ne se trompera pas si l'on admet une encéphalite lobulaire chronique et interstitielle. Mais lorsque les parties nerveuses font défaut et que la prolifération des cellules de la névroglie (myélocytes de Robin) est considérable, j'appelle le produit un gliôme.

Robin[4] a le mérite incontestable d'avoir nettement distingué une partie des tumeurs qui rentrent dans cette catégorie, celles qui sont dures; mais je crois qu'il est allé trop loin lorsqu'il y a rangé aussi des formes tuberculeuses[5]. Leubuscher[6] décrit une

[1] *Virchow's Archiv*, t. I, p. 198.

[2] Robin, *Gaz. méd*, 1854, juillet, n° 30 (cas de Schnepf); 1855, mai, n° 18 (cas d'Isambert); 1856, févr., n° 5.

[3] Craigie, *Elements of gen. and path. anat.*, p. 332.

[4] Robin, *Gaz. méd.*, 1856, n° 5, p. 75.

[5] Robin, *Gaz. hebd. de méd. et de chir.*, 1856, p. 212. — Rindfleisch a plus tard aussi exprimé la même opinion (*Virchow's Archiv*, 1863, t. XXVI, p. 477).

[6] Leubuscher (*Virchow's Archiv*, 1858, t. XIII, p. 496).

« prolifération de tissu connectif » dans le cerveau, qui pourrait être rangée ici. Il me paraît de même qu'au moins un des cas décrits par Sangalli[1] sous le nom d'*hypertrophie partielle du cerveau*, doit être tenu pour un gliôme. Un cas d'Arlidge[2] se rapporte immédiatement aux observations de Robin : c'était une tumeur dure et circonscrite, occupant la convexité cérébrale, immédiatement sous une adhérence de la dure-mère. Sauf une observation très-ingénieuse de Lobstein[3], je ne connais aucun autre fait de ce genre, notamment pour ce qui concerne les formes molles, médullaires, d'où l'on puisse conclure que les observateurs aient reconnu la véritable coordination des produits de ce genre.

La plupart des gliômes ne laissent, en général, pas apercevoir de limite tranchée qui les sépare de la substance cérébrale. A la surface externe, comme à la surface interne dirigée vers les ventricules, ils ont souvent l'apparence de simples hyperplasies. Un gliôme de la couche optique fait saillie vers les ventricules, comme si la couche optique avait subi une augmentation considérable de volume. Un gliôme du lobe postérieur s'étend dans la corne descendante, comme le ferait une nouvelle couche optique. Un gliôme de la convexité apparaît comme une circonvolution d'un développement colossal. Quand même on examine une coupe fraîche, on ne reconnaît d'ordinaire la limite du tissu normal que par la plus forte vascularisation, par la consistance plus ou moins grande et par la constitution plus transparente, souvent bleu blanchâtre, que possède la masse de la tumeur comparativement avec la masse nerveuse blanche et en même temps un peu

[1] Sangalli, *Gaz. med. italiana*. Lombardia 1858, n° 30.

[2] Arlidge, *Beale's Archives*, vol. II, p. 25.

[3] J. F. Lobstein (*Rapports sur les travaux exécutés à l'amphithéâtre d'anat. de Strasbourg*, 1805, p. 68) décrit deux tumeurs du cervelet, de la grosseur d'une noisette, dont il compare le tissu à celui de la glande pituitaire. « J'avoue, dit-il, que je ne sais quel nom il faut donner à cette espèce d'altération de la substance cérébrale. Ce n'était ni un stéatôme, ni un squirrhe, ni un fongus. Peut-être cette altération est-elle particulière au cerveau. Je me permettrai de remarquer à cette occasion, que plus nous avançons dans les recherches d'anatomie pathologique, plus nous rencontrons des changements d'organisation, des masses organisées ou inorganiques nouvelles, qui ne se rapportent à aucune des dénominations dont nous nous servons pour qualifier certaines maladies. Il serait à désirer que l'on s'occupât de la nomenclature des objets en même temps que de leur description, afin de mettre de l'ordre dans les idées et d'éviter de longues périphrases. »

opaque. La démarcation, notamment du côté de la substance grise, est parfois imperceptible à l'œil nu; sur des pièces con-

Fig. 23.

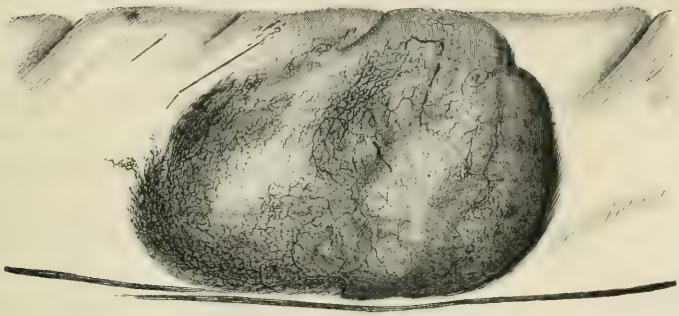

servées dans l'alcool, la distinction devient presque impossible, parce que la masse entière prend, par la coagulation, un aspect blanc opaque; on ne reconnaît plus la tumeur distinctement qu'aux endroits où elle prend un caractère tout particulier, lors-

Fig. 23. Gliôme médullaire, richement vascularisé, de la substance corticale du cerveau. Pièce n° 53 de l'année 1863. Grandeur naturelle. Elle provient d'un tailleur âgé de trente-sept ans; il avait souffert antérieurement d'une otorrhée du côté droit, ressentit pour la première fois des douleurs de tête trois semaines avant sa mort, et doit avoir eu, huit jours après, une attaque avec perte de connaissance qui dura vingt-quatre heures; dans les derniers temps, une violente céphalalgie du côté droit, un pouls à 44, point de paralysie, somnolence. On trouva sous la bosse pariétale droite une tuméfaction pâle de l'hémisphère cérébral, d'apparence fluctuante; à la coupe, on reconnut une tumeur molle, très-vascularisée, de la grosseur d'une pomme de terre, formée d'un tissu mi-partie médullaire, mi-partie brun rougeâtre, présentant de légères stries radiées vers la surface. Coupe humide; dans la partie postérieure, une petite cavité remplie de liquide. La limite externe en avant, où le développement vasculaire est le plus fort, assez nette; dans tout le reste du pourtour, le tissu gris blanchâtre de la tumeur se confond insensiblement avec le parenchyme cérébral avoisinant. L'examen microscopique montre de nombreux vaisseaux, à parois en général épaisses, qui forment des tractus et des mailles assez résistants, autour desquels se trouve un tissu extrêmement riche en cellules. Examiné à l'état frais, on y voit une substance fondamentale granulée très-molle, avec un grand nombre de noyaux ronds et ovales, libres en apparence. Le plus grand nombre de ceux-ci est petit, quelque peu brillant, à peu près de la grosseur des granulations de la rétine. Comme elles aussi, ils sont, en certains points, serrés les uns contre les autres, sous forme de faisceaux. Mais quelques-uns sont plus gros et contiennent des nucléoles distincts; ils ont en moyenne la grosseur des noyaux des corpuscules muqueux. Les cellules sont assez faciles à isoler et apparaissent alors, les unes rondes, les autres étoilées et d'autres enfin courtes et fusiformes. Après durcissement, la substance fondamentale prend un aspect finement fibrillaire et aréolaire, et l'on distingue autour de la plupart et même des plus petits noyaux, une couche spéciale d'enveloppe. Dans de grandes portions de la tumeur, existe une métamorphose graisseuse des cellules.

que, par exemple, elle est le siége d'une vascularisation très-prononcée. La transition vers la substance normale est ordinairement complétement imperceptible dans les gliômes mous et riches en cellules; ils apparaissent plutôt comme de simples gonflements mous, parfois comme des ramollissements lobulaires de la substance cérébrale. Ce n'est que dans les formes plus dures que la délimitation est un peu plus fortement tranchée par sa consistance. Mais, le plus souvent, ces gliômes n'ont pas la même dureté dans toute leur épaisseur; ils sont ordinairement plus durs au centre et plus mous à la périphérie; quelquefois aussi plusieurs points durs plongent dans une masse molle plus considérable.

Les gliômes sont donc pour la plupart des tumeurs très-molles, faciles à écraser, blanchâtres, ayant, comme on dit ordinairement, une apparence médullaire. Ils ne doivent leur teinte rose, quelquefois bleuâtre, rappelant parfois tout à fait la couleur des hortensias, qu'au développement plus ou moins riche de vaisseaux qui deviennent toujours de plus en plus larges. Ce dernier aspect se montre notamment aux endroits où les vaisseaux se voient par transparence d'une certaine profondeur; dans les points où ils sont à découvert, soit à la surface, soit sur des coupes, on voit ordinairement très-distinctement à l'œil nu leurs troncs et leurs branches. Dans les cas de vascularisation excessive, ils deviennent très-facilement le siége d'hémorrhagies, qui peuvent alors décider de la marche ultérieure de la maladie. Le développement initial procède, dans la plupart des cas, très-lentement, de sorte qu'on n'observe souvent que très-tard les troubles considérables auxquels on devrait s'attendre d'après le volume et le siége de ces productions. Il arrive qu'on trouve de ces tumeurs chez des gens qui n'en ont éprouvé aucun symptôme; mais dès qu'apparaît le caractère vasculaire ou hémorrhagique, et en même temps que lui la disposition aux tuméfactions rapides, le mal peut prendre réellement une *marche apoplectique;* aussi n'est-il pas facile de distinguer, même anatomiquement, certains gliômes de simples foyers sanguins apoplectiques. En pareil cas, l'attention doit se fixer tout d'abord sur le siége de la lésion. L'apoplexie hémorrhagique ordinaire a, comme on le sait, de véritables lieux

d'élection, qui ne sont précisément pas ceux où les gliômes se présentent le plus fréquemment, à savoir la substance blanche des hémisphères, notamment les lobes postérieur et antérieur, ainsi que la surface du cerveau. Au point de vue anatomique, il s'agit donc notamment de distinguer les gliômes hémorrhagiques des hémorrhagies traumatiques, de l'encéphalite aiguë (ramollissement rouge) et des épanchements de sang résultant de rupture d'anévrysmes des artères cérébrales; ce qui n'est souvent possible que par l'examen le plus attentif[1].

[1] Je cite le cas suivant comme exemple : Un menuisier, âgé de cinquante-deux ans, fut reçu, le 23 janvier 1858, à la Charité, comme apoplectique. Réponses du malade très-peu nettes, intelligence très-obtuse, pas de céphalalgie ni de chaleur. Fort tremblement des mains et des muscles du tronc, quoique sans convulsions. Vue et ouïe normales. Selles involontaires. Pouls modérément plein, non accéléré. Mort dans le coma le 2 février. — *Autopsie :* Hémisphère cérébral gauche considérablement augmenté de volume, circonvolutions aplaties et saillantes. Une grosse masse formant tumeur s'étend depuis l'extrémité antérieure du corps calleux jusque dans la substance de l'hémisphère en avant et à gauche; elle fait peu saillie dans le ventricule droit, tandis qu'elle proémine fortement dans le ventricule gauche et atteint par une partie de sa périphérie la surface convexe un peu au-dessus de l'extrémité de la scissure de Sylvius. En ce point, la pie-mère est modérément remplie d'un extravasat diffus; les vaisseaux sont fortement dilatés. Sur la coupe, on voit un foyer, du volume d'une grosse pomme, long de 2 3/8'', épais de 1 1/2'', dont le tissu mou, jaune rougeâtre, parcouru par des vaisseaux extraordinairement forts, est parsemé de nombreuses infiltrations sanguines, ce qui lui donne, dans une grande étendue, un aspect rouge foncé. En arrière, ce tissu a une consistance moins dense et quelque peu aréolaire; en avant et en dehors se trouvent plusieurs caillots extravasés volumineux et frais, dont quelques-uns dépassent la grosseur d'une noix. Tout à l'entour, injection vasculaire considérable. On ne voit nulle part une démarcation nette avec les parties voisines. La substance cérébrale environnante, très-humide, presque fluctuante, fortement imprégnée de sérum jaunâtre. Les ventricules dilatés et pleins de liquide. — Il s'agissait de savoir à quoi l'on avait affaire. Au premier coup d'œil, il semblait qu'il n'y eût là aucune tumeur, mais seulement un foyer hémorrhagique que l'on pouvait rapporter à une anomalie vasculaire antérieure. L'examen microscopique ne révéla non plus d'abord guère que du sang, des vaisseaux et de nombreux globules granulés volumineux, tels qu'ils existent dans le ramollissement cérébral jaune. Il fallut une recherche très-persévérante et soigneuse pour reconnaître l'existence de la structure d'une tumeur. Celle-ci était manifeste au pourtour extérieur, juste au-dessous de la couche corticale du cerveau; mais on la retrouvait aussi dans d'autres points, même dans ceux où la production morbide touchait la substance blanche et dans de grandes portions plus dépourvues de sang au centre du foyer. Dans ces points, les cellules prédominaient, la substance intercellulaire était peu abondante, très-délicate, les cellules relativement petites, pour la plupart fusiformes ou stellaires, leurs noyaux assez grands et très-nets. En beaucoup de points, les masses cellulaires avaient une disposition manifestement radiée; en d'autres, elles suivaient la direction des vaisseaux énormément dilatés et ectasiés. Dans d'autres points, au contraire, on voyait très-nettement la névroglie ordinaire se transformer en tissu de la tumeur; les cellules grossissaient et se multipliaient, tandis que la substance intercellulaire graisseuse et molle existait encore en quantité notable. Par places, cet état passait immédiatement au ramollissement par la métamorphose graisseuse des cellules (pièce n° 10 de l'année 1858).

Les *gliômes hémorrhagiques* ne sont pas seulement difficiles à reconnaître à l'état frais, mais plus encore lorsque l'hémorrhagie est ancienne. L'hémorrhagie est presque toujours *parenchymateuse*. Le sang est épanché dans la substance même de la tumeur et entre les éléments de celle-ci et donne ainsi lieu à un gonflement plus ou moins grand. Si l'épanchement sanguin est considérable, il forme des caillots résistants, qui se condensent bientôt en perdant de leur eau, se sèchent et finissent par se décolorer. Il en résulte ensuite des noyaux compactes, jaune blanchâtre, brunâtres, verdâtres, jaune rougeâtre ou de quelque autre coloration, d'une consistance caséeuse, qui ont beaucoup de ressemblance avec les *cônes fibrineux* connus de la rate et des reins, et notamment avec d'anciens thrombus (hématômes) placentaires (vol. I, p. 414). Mais ils peuvent aussi être facilement confondus avec des tubercules et des tumeurs gommeuses. Si, dans le cours de l'évolution morbide, les hémorrhagies se répètent, d'anciennes et de nouvelles masses se mêlent les unes aux autres, et alors surtout la coloration est des plus variées. Une partie du sang, qui forme des caillots plus cohérents, produit des noyaux plus grands, blanchâtres ou jaune clair, caséeux ou fibrineux. Une autre partie, plus uniformément répandue, se transforme bientôt en toutes sortes de pigments diffus, granuleux et cristallins, d'une couleur jaune, rouge ou brune ; enfin le sang extravasé le plus récemment forme des masses d'une couleur rouge foncée, brune, ou violette lorsqu'elles sont plus profondément situées. Tout cet ensemble a un aspect extrêmement bariolé et en même temps très-hétérogène[1].

[1] La veuve d'un agent de police, âgée de cinquante-quatre ans, entra le 8 mars 1858 à la Charité pour une hémiplégie. On la trouva privée totalement de la parole, bien que l'intelligence ne semblât que peu altérée. Cet état remontait, disait-on, à trois jours. Pas de douleur, pupilles normales, pouls à 84, légère paralysie de la moitié gauche de la face et de la jambe gauche, plus prononcée du bras gauche, la langue et la luette déviées à droite, sensibilité notablement diminuée à la face, émoussée au bras, et presque normale à la jambe, pas d'incontinence d'urine. On diagnostiqua une apoplexie. On combattit les accidents convulsifs par une émission sanguine locale et des affusions froides. Amélioration consécutive : la jambe se dégage complétement, le bras peut être fléchi jusqu'à angle droit. Mais la parole ne s'améliore pas. Sur ces entrefaites, s'établit une diarrhée colliquative, les forces baissent et la malade finit par succomber, le 14 mai 1858, à une pneumonie hypostatique. A l'autopsie, l'hémisphère cérébral gauche considérablement augmenté de volume, se portant vers le côté droit. La dure-mère adhère très-fortement en ce point, sur une étendue de la grandeur d'une pièce de 8 groschen ;

Cet aspect n'est pas, il est vrai, caractéristique pour le gliôme. Les myxômes télangiectasiques ou les sarcômes peuvent présenter des états tout à fait analogues, et un examen plus attentif devient toujours nécessaire avant de décider la nature du produit. Mais, en tout cas, cet aspect ne justifie pas la prétention d'en vouloir faire une espèce particulière de tumeur. La coloration seule peut se rencontrer dans les tumeurs les plus diverses. C'est ainsi qu'on a décrit, sous le nom de *chlorôme*, une tumeur verte[1] qu'on rencontre souvent dans le cerveau et dans ses membranes, et qui relève en tout cas d'espèces très-différentes.

Plusieurs gliômes présentent, au milieu de leur substance, une *métamorphose graisseuse* de leurs éléments, qui offre une certaine analogie avec ce qui se passe dans le ramollissement cérébral jaune[2]. Dans ces cas, la substance intercellulaire se

la pie-mère est épaissie sur une grande étendue et parsemée de nombreuses verrues tendineuses. Au-dessous du point adhérent, un peu au-dessus de l'extrémité de la scissure de Sylvius, se trouve une tumeur compacte à la coupe et mesurant 2 1/4'' de long, 1 1/8'' de profondeur et 1 3/8'' de diamètre transversal. On reconnaît, sur la coupe, qu'elle se compose de plusieurs noyaux jaune blanchâtre, caséeux, dont on en distingue trois placés les uns derrière les autres, plus volumineux, en moyenne de la grosseur d'une cerise, et compris dans une masse plus molle et diversement colorée. On voit notamment vers l'intérieur et pénétrant profondément dans la substance blanche du cerveau, une couche sillonnée de vaisseaux très-larges, tantôt d'un jaune brun, tantôt de la couleur de la rouille, et dont on peut exprimer un liquide blanchâtre. Les noyaux ont d'abord extérieurement les bords d'un jaune citron intense où se mêlent quelques traînées d'un rouge de minium. On voit ensuite un couche de 3/8'' d'épaisseur, assez dense, gris rougeâtre, présentant déjà à l'œil nu une disposition radiée; cette couche s'étend jusqu'à la surface, où elle forme avec les enveloppes du cerveau des adhérences sclérosées. Un second noyau plus homogène, ayant presque la forme parfaite d'un œuf, se trouve dans l'hémisphère droit avant le commencement de la scissure de Sylvius dans le lobe antérieur, presque immédiatement à la base. Celui-ci consiste, dans sa plus grande partie, en une masse sèche, opaque, presque caséiforme, çà et là légèrement colorée en jaune de soufre; il est limité extérieurement par une couche molle, gris rouge, en dedans par un tissu très-mou, extraordinairement vascularisé. Les deux noyaux avaient par conséquent quelque ressemblance avec les tumeurs gommeuses syphilitiques. Si je les considère néanmoins comme des gliosarcômes, cela vient de ce que l'examen microscopique montra partout, dans les parties molles, un développement de cellules bien plus considérable qu'il n'existe dans la prolifération syphilitique ordinaire et tel qu'en quelques points il passait à la forme sarcomateuse parfaite (cellules fusiformes longues, très-serrées entre elles). Les endroits caséeux renfermaient aussi de nombreux amas cellulaires, mélangés de toute sorte de masses pigmentaires (hématoïdine) (pièce nº 67 de l'année 1858). L'autopsie révéla en outre des noyaux hyperplasiques, dans les capsules surrénales, les reins et le foie, une atrophie granulaire des reins, une métrite chronique avec production de polypes et de myôme, une dysenterie chronique avec abcès folliculaires.

[1] *Canstatt's Jahresbericht für 1854*, t. II, p. 42.

[2] *Virchow's Archiv*, t. I, p. 198.

liquéfie et il s'y forme des excavations semblables à celles du ramollissement cérébral jaune, qui procède également de la névroglie par une dégénérescence graisseuse des éléments et une fonte de la substance intercellulaire[1]. La tumeur peut prendre ainsi une espèce de caractère *cystoïde*, et l'on y trouve alors des cavités remplies d'un liquide transparent, bien qu'encore mêlé de globules granulés. Cette forme se distingue des formes vraiment cystiques en ce que la cavité ne présente pas de paroi lisse, nettement tranchée, mais plutôt une paroi rugueuse ou velue à sa face interne[2]; souvent de gros vaisseaux, encore perméables, mis à découvert par la fonte du tissu ambiant, traversent librement le milieu de la cavité. La tumeur n'est donc pas un véritable kyste dans le sens précis du mot, ce n'est qu'un état cystoïde.

La métamorphose graisseuse, comme le ramollissement cystoïde, se compliquent quelquefois d'hémorrhagie parenchymateuse et entraînent la mort par apoplexie. Cette forme est la plus difficile à reconnaître par l'examen anatomique, parce qu'il est possible que sur de grandes étendues aucun élément histologique ne se présente qui puisse élucider le caractère de la formation. Notamment au milieu de la tumeur, on ne trouve quelquefois qu'un amas de matières hémorrhagiques et graisseuses, ou bien encore des vaisseaux atteints également de métamorphose graisseuse. Il faut alors aller jusqu'aux couches les plus extérieures du foyer pour trouver les éléments propres de la tumeur dans leur état de florescence. On les y rencontre souvent aussi dans l'abondance la plus luxuriante.

Le développement des gliômes est en général très-lent, et cela explique comment ils parviennent souvent à une grandeur considérable sans provoquer aucun accident. Les formes dures, de nature plus inflammatoire, peuvent, il est vrai, être quelquefois ramenées à des causes parfaitement déterminées, comme on en voit la meilleure preuve dans les formes épendymaires compliquées d'hydropisie ventriculaire. Le début des gliômes mous, au contraire, remonte presque toujours à une époque éloignée, absolument indéterminée, incertaine, et on n'arrive d'ordinaire

[1] *Virchow's Archiv*, t, X, p. 407.

[2] Pièce n° 546 : Gliôme cystoïde, richement vascularisé, de la surface du cerveau.

à aucune donnée sur la cause locale. Dans un cas très-caractéristique[1], où se trouvait, outre un fort hydrocéphale interne, un gliôme saillant dans le ventricule, les antécédents remontaient à sept années auparavant. Dans d'autres cas, au contraire, on n'a remarqué aucun symptôme jusque peu de temps avant la mort, et leur première apparition datait évidemment de l'époque où des accidents tout particuliers s'ajoutaient au développement de la tumeur. Deux genres de complication sont notamment à rappeler ici.

Le premier est le développement vasculaire excessif qui se lie si souvent à la marche progressive de ces tumeurs. Il en résulte la possibilité de fortes *congestions*, qui amènent dans le volume de la tumeur des variations rapides et entraînent les symptômes subits de la compression cérébrale (assoupissement, coma, para-

[1] Un papetier, âgé de quarante ans, entra à la Charité le 3 mars 1860, comme « épileptique. » Il disait avoir antérieurement souffert, pendant cinq ans, de palpitations, qui cessèrent en même temps que, il y a sept ans, sans cause connue, éclatèrent des convulsions. Celles-ci étaient tantôt complètes avec perte de connaissance, tantôt incomplètes. Elles débutaient régulièrement par une contracture douloureuse dans la jambe gauche, parfois accompagnée d'une extension convulsive de la jambe, d'une forte constriction thoracique et de fortes palpitations; les symptômes s'étendaient ensuite au bras gauche. Dans les accès violents, le côté droit se prenait également; la perte de connaissance était précédée d'un sentiment de constriction thoracique qui se propageait jusqu'au cou. La tête était jetée de côté et d'autre, les yeux convulsés, la lèvre supérieure mordue, la langue rarement pendante, les extrémités agitées de mouvements désordonnés. Les accès éclataient par séries, jusqu'à 14 dans une série, avec des intervalles allant jusqu'à une heure entre les accès et de trois à quatorze heures entre les séries. L'activité intellectuelle intacte. Des émissions sanguines locales, des affusions froides, à l'intérieur le zinc, diminuèrent considérablement le nombre et la violence des accès, et il n'éclata, pendant cinq semaines, qu'un accès avec perte de connaissance. En avril, la fréquence augmenta de nouveau; il y avait surtout souvent des mouvements convulsifs faibles. Un séton à la nuque, le valérianate de zinc, l'eau de Kissingen semblaient faire du bien au malade. Mais, en mai, se manifestèrent des indices d'aliénation : le malade courait sans reconnaître ce qui l'entourait, il chantait haut etc. Le 10 juin, un violent accès, notamment avec participation du côté droit et avec perte de connaissance. Celui-ci se repéta dix fois en un jour. Dans les intervalles, le malade était dans le coma; il se développa rapidement un œdème pulmonaire, qui entraîna la mort. L'autopsie découvrit un gliôme de la grosseur d'une pomme, dans le lobe postérieur droit; il contenait dans son intérieur une grande cavité à parois inégales et rugueuses, remplie d'environ 4 onces de liquide trouble. Autour de la cavité, quoique se perdant insensiblement dans le tissu normal, une masse dure, de 5 à 6″ d'épaisseur, qui envoyait vers la cavité quelques prolongements trabéculaires et qui consistait en une prolifération composée de cellules fusiformes d'une part et en plus grande partie à gros noyaux, et de l'autre avec une disposition radiée. Plus en dehors, on trouvait des points dépourvus de nerfs où existait la névroglie presque pure, seulement avec un peu plus de cellules (pièce n° 117 de l'année 1860).

lysie) ou de l'irritation cérébrale (douleur, excitation, convulsions). Si la congestion donne lieu à l'hémorrhagie, elle peut s'accompagner de tous les symptômes de l'apoplexie, au point de faire croire à l'existence d'une apoplexie ordinaire. La coagulation du sang extravasé, la résorption de ses parties fluides et la transformation pigmentaire des globules sanguins peuvent amener une rémission de plus ou moins de durée, qui cède plus tard à une attaque d'apoplexie, peut-être mortelle. S'il n'y a que simple congestion, l'attaque peut très-vite se passer et faire ainsi croire à un rétablissement complet. Mais si ces accès se répètent, il s'ensuit pour la plupart du temps, aux alentours des tumeurs, une dilatation progressive et quelquefois aussi une production nouvelle plus étendue de vaisseaux ; il se développe des états inflammatoires qui revêtent en général l'appareil symptomatique du ramollissement.

L'autre manifestation secondaire consiste dans le développement d'un *hydrocéphale ventriculaire*. Celui-ci manque très-rarement dans les cas de longue durée, à quelque endroit, du reste, que siége la tumeur : ce qui prouve que soit l'irritation, soit le trouble circulatoire est bien plus étendu que ne devrait le faire supposer le siége de la tumeur. Le plus souvent, cet hydrocéphale apparaît lorsque la nouvelle formation est située de manière à exercer une pression immédiate sur de plus grosses veines ou sur des sinus. Ainsi les gliômes de la couche optique et du lobe postérieur compriment les veines choroïdiennes, la grande veine de Galien ou le sinus transverse. L'hydrocéphale atteint, dans ces cas, un degré colossal.

Mais ni les congestions, ni les hémorrhagies, ni l'hydrocéphale consécutif ne sont le propre du gliôme. Le sarcôme cérébral, qui se rapproche tant du gliôme, s'accompagne de symptômes tout semblables. Le cancer cérébral, au contraire, qu'on décrit si souvent avec le même appareil symptomatique, donne, suivant mon observation, bien moins souvent lieu aux accidents congestifs et hémorrhagiques ; ce qui tient probablement à sa vascularisation moins considérable. Cette distinction est de quelque importance puisque, notamment pour ce qui est des gliômes, la question de leur curabilité ne peut pas être écartée dès l'abord. On n'y voit pas se produire, dans des parties étendues, des phénomènes re-

gressifs ni surtout des métamorphoses graisseuses. Il en résulte la possibilité de la résorption, et il ne s'agirait donc que de savoir si la thérapeutique peut entraver la formation de nouvelles couches de tumeur autour du foyer déjà existant. Je ne nie pas que jusqu'à présent on ne connaisse aucun fait favorable dans ce sens; mais on n'a guère fait de recherches dans cette direction. On peut en tous cas arriver à produire des rémissions temporaires[1], même de longue durée, qui sont déjà, en maintes cir-

[1] La femme d'un cordonnier, âgée de vingt-neuf ans, entra, le 13 novembre 1860, à la Charité pour des vertiges. Elle disait ressentir depuis cinq semaines, plusieurs fois par jour, de violents maux de tête, surtout au sommet, de la lourdeur de tête, du vertige et des éblouissements, une marche incertaine, manque d'appétit, malaise et nausées. On constata lors de l'entrée : pouls à 52, intelligence quelque peu confuse, pupilles immobiles, activité normale des muscles oculaires, légers troubles de motilité de toute la moitié gauche du corps, fausse localisation des impressions tractiles. Malgré des sangsues et des affusions froides, pendant les jours suivants, accès de violente céphalalgie qui laissèrent de l'apathie et de l'abattement; ensuite douleur dans la nuque, agitation, malaise, pouls à 48. On donna le calomel jusqu'à salivation. Il s'ensuivit, dans le cours de décembre, une amélioration générale, bien que chaque jour il y eût encore, de neuf heures du matin à six heures du soir, de légers accès. Pendant les mois suivants, l'état est tel que l'on pense à des accidents simplement hystériques. En avril, se ravivent les douleurs derrière la tête, la pression oculaire, le vertige. Malgré l'emploi de l'iodure de potassium, aggravation qui augmente en mai : trouble prononcé, fortes douleurs de tête. En même temps, tuméfaction douloureuse de la deuxième apophyse vertébrale, plus du côté droit. Rémission d'abord après l'emploi renouvelé du calomel et un séton; mais paralysie progressive de toute la moitié gauche du corps et des sphincters; œdème du bras gauche; affaiblissement de vue telle que la malade ne distingue plus que le jour de l'obscurité. Mort par affaiblissement progressif, le 6 juin 1861. — Autopsie : des deux côtés, les pariétaux présentent, en dehors de la bosse pariétale, des dépressions quelque peu rouges, avec hyperostose aplatie des bords. La face interne des os du crâne rugueuse, la table interne sillonnée par de profondes gouttières vasculaires; au-dessous du pariétal droit, la table interne presque entièrement disparue et ne montrant plus qu'un mince revêtement membraneux blanchâtre. Les points correspondants de la dure-mère plus fortement vascularisés, mais non épaissis. Sous la bosse pariétale droite, une tuméfaction très-fluctuante de la surface cérébrale, d'un blanc jaunâtre; en ce point, les circonvolutions aplaties et élargies. Après l'ouverture des ventricules, qui, le gauche surtout, sont très-larges et remplis de liquide; on trouve de même au-dessus du corps strié droit une tuméfaction molle, de la grosseur d'une cerise, transparente et bleuâtre, dont le pourtour présente une teinte un peu hémorrhagique. Sur la coupe, on voit entre les deux points (la convexité et la surface ventriculaire) une tumeur mesurant 3 1/2-2 3/4'' de diamètre. Celle-ci consiste essentiellement en un tissu gélatineux jaune grisâtre, dans lequel on distingue çà et là des lignes blanchâtres, d'apparence graisseuse, de nombreux vaisseaux volumineux, des traînées hémorrhagiques d'âge différent, et enfin des noyaux. Le tout présente un aspect très-bariolé et une consistance très-variable. Les ailes orbitaires très-atrophiées. Pas d'autre altération dans l'œil, si ce n'est de petites ecchymoses de la rétine; le nerf optique d'apparence normale. La papille très-petite. L'examen microscopique montra que la grosse tumeur était un myxogliôme hémorrhagique dans lequel de grandes portions étaient purement myxomateuses. En effet, on y voyait de larges masses intercellulaires de mucus homogène pur, qui renfermait de grandes cellules à

constances, un résultat considérable pour les malades et leur famille.

La plupart des gliômes du cerveau sont *solitaires*, du moins pour les formes molles, tandis que les formes sclérotiques sont le plus souvent multiples. Elles ne s'étendent pas non plus au delà de la névroglie. Les membranes extérieures peuvent, si la tumeur est superficielle, y adhérer immédiatement ou dans ses environs; mais elles ne participent pas à la formation de la tumeur. La rétine, comme nous le verrons bientôt, est le seul organe voisin qui semble faire exception et soit intéressé dans le développement de la tumeur. On peut donc dire que les gliômes du cerveau agissent comme un mal purement local et qu'ils ne sont pas d'une nature maligne, quelque graves d'ailleurs que soient les accidents qu'ils produisent. Les formes dures, ainsi que les formes épendymaires, se rapprochent du reste déjà de certaines affections inflammatoires chroniques. Mais les formes molles semblent aussi très-souvent pouvoir avoir été provoquées par des causes toutes locales. Dans plusieurs cas, c'est un traumatisme, ayant produit peut-être une légère contusion cérébrale, qui en est la cause. Dans d'autres, les antécédents, il est vrai, sont muets sur un semblable mode étiologique; mais le siége même du mal[1], par contre, indique une cause locale comme l'ayant produit. D'après mes observations, ils siégent le plus ordinairement dans un des lobes postérieurs et puis dans la partie supérieure et latérale des hémisphères cérébraux; ces parties

noyaux, rondes pour la plupart, irrégulièrement disposées. Dans les traînées blanches, le nombre de ces cellules augmentait, la substance intercellulaire diminuait et l'on arrivait ainsi aux endroits plus gliomateux, où une substance intercellulaire réticulée et granuleuse reliait les nombreuses cellules plutôt fusiformes et réticulées (pièce n° 129 de l'année 1861).

[1] Outre les cas déjà cités, je mentionne encore un volumineux gliôme télangiectasique solitaire du lobe antérieur (pièce n° 166 de l'année 1861), provenant d'un tisserand âgé de vingt six ans, qui, après avoir longtemps souffert d'un violent mal de tête fixe, avec resserrement de la pupille droite et strabisme, avait fini dans le coma et les convulsions. L'autopsie montra une atrophie étendue de la table interne, amincissement et forte vascularisation de la dure-mère, expansion considérable du cerveau et aplatissement des circonvolutions, surtout à droite. Dilatation modérée des ventricules. Le droit rempli en grande partie par une tumeur d'apparence médullaire qui comprend presque tout le lobe antérieur, mesure plus de 3 pouces de long et 2 de haut, et consiste dans sa plus grande partie en une masse ronde d'un gris brunâtre. A la partie inférieure du lobe antérieur, une seconde tumeur de 2 1/2 pouces de diamètre, renfermant en avant une cavité remplie de sang.

sont précisément celles qui sont le plus exposées aux traumatismes (coup, chute sur l'occiput etc.). Les tumeurs des grands centres ganglionaires (la couche optique et le corps strié) sont, d'ordinaire, des sarcômes ou des cancers.

Les gliômes hyperplasiques sont quelquefois *congénitaux*. Je ne puis décider si quelques-uns des cas décrits comme hypertrophie partielle du cerveau, avec ou sans ectopie (encéphalocèle), ne sont pas à ranger ici; mais en tout cas la forme de la tumeur sacrée congénitale, dont il sera bientôt question, milite en faveur de cette possibilité. J'ai vu un cas où la production d'un gliôme cérébral paraît même s'être présentée chez deux enfants de la même mère. La première fois, l'examen avait été fait par un autre médecin, qui avait pris la tumeur pour un cancer. La seconde fois, nous devons nous-même à l'obligeance de M. le docteur Strassmann d'avoir pu en faire l'examen, d'où il résulta qu'il s'agissait de gliômes sclérotiques qui faisaient saillie sur la masse du cerveau sous forme de tumeurs dures. Il existait chez le même sujet de singuliers myômes dans le cœur[1]. —

Je mentionne ici encore une forme de tumeur, l'*hyperplasie de la glande pinéale*, sans pouvoir dire s'il faut la considérer comme un gliôme dans le sens précis du mot. Dans l'incertitude où nous sommes sur le rôle physiologique de l'organe et de ses éléments, je ne puis naturellement pas dire si cette tumeur, produite par une augmentation croissante de ces éléments, ne devrait pas plutôt être rangée parmi les névrômes. Mais ce qui est certain, c'est l'extrême analogie de certains gliômes de la substance cérébrale avec les tumeurs hyperplasiques de la glande pinéale, tant par leurs caractères extérieurs que dans la conformation de leurs éléments. Personne, du reste, n'a encore, que je sache, démontré avec précision la nature nerveuse des cellules polyctones de la glande pinéale (p. 126).

L'hyperplasie de la glande pinéale doit être bien distinguée de l'*hydropisie enkystée* de cet organe (vol. I, p. 181), qui consiste en ce que l'orifice de la petite cavité située à la base de la glande pinéale se ferme et que celle-ci se dilate considérablement par l'accumulation d'un liquide aqueux. L'aspect extérieur et les symptômes peuvent, dans les deux cas, être absolument iden-

[1] v. Recklinghausen, *Verhandl. der berliner geburtshulfl. Gesellsch.*, 1863, XV, p. 73.

tiques. L'hyperplasie forme une tumeur solide, gris rougeâtre, quelque peu lobulée ou lisse et globuleuse, qui peut atteindre la grosseur d'une noix et plus. Elle montre, sur la coupe, le tissu gris, humide, richement vascularisé, de la glande pinéale. Chez les adultes, ce tissu est ordinairement parsemé d'une quantité de corpuscules de sable. Au point de vue histologique, les éléments cellulaires sont un peu plus grands et plus résistants qu'à l'état normal.

Quoique les anciennes observations ne soient pas telles qu'elles puissent décider de la nature de la tumeur, elles sont du moins conformes à l'observation que j'ai faite et d'après laquelle l'hyperplasie peut apparaître de très-bonne heure[1]. J'ai moi-même rencontré cette augmentation de volume chez un garçon âgé de six ans, mort après la rougeole avec les symptômes de l'arachnitis. A l'autopsie, on ne trouva qu'une forte hyperhémie de la substance médullaire. Mais l'hyperplasie se rencontre aussi chez les adultes[2]. C'est ainsi que je l'ai vue tout récemment chez la même femme d'où provenait le psammôme de la dure-mère cité plus haut (p. 114)[3]. Je ne puis dire si quelques-uns des cas décrits comme cancers de la glande pinéale n'appartiennent pas ici. En tout cas, la plupart de ces tuméfactions ont une grande importance pour l'appréciation des symptômes cérébraux. Ils agissent par compression tantôt sur les tubercules quadrijumeaux, tantôt sur la grande veine de Galien, qui, de son côté, cause facilement l'hydrocéphale.

Ce n'est qu'avec une certaine hésitation que je mentionne ici un autre produit en forme de tumeur, l'*hyperplasie partielle de la substance médullaire des capsules surrénales*. Cette substance a été considérée par beaucoup d'observateurs modernes comme essentiellement nerveuse. Il est possible qu'elle le soit, mais on ne saurait l'affirmer, vu la circonstance que j'ai déjà relevée antérieurement[4], qu'outre les éléments ordinaires de la sub-

[1] Morgagni, *De sedibus et causis morborum*, epist. I, art. 2 (garçon de treize ans). — J. Fr. Meckel, *Deutsches Archiv für die Physiologie*, 1815, t. I, p. 644 (garçon de neuf ans). — Œsterlen, *Jahrb. für praktische Heilkunde*, 1845, p. 409 (enfant de huit ans).

[2] Gilb. Blane, *Transact. of a Society for the improvement of med. and chirurg. knowledge*. Lond. 1800, vol. II, p. 198. — Lieutaud, *Hist. anat. med.* Goth. et Amst, 1796, vol. II, p. 363 (lib. III, obs. 177).

[3] Pièce n° 2 *b* de l'année 1864.

[4] *Virchow's Arch.*, 1857, t. XII, p. 483.

substance médullaire, on y rencontre quelquefois un grand nombre de cellules ganglionnaires sympathiques. D'un autre côté, on ne peut méconnaître que les éléments ordinaires de la substance médullaire des capsules surrénales (des cellules très-délicates, pâles, faiblement granulées, en partie stellaires, en partie irrégulières avec des noyaux et des corpuscules granuleux comparativement très-grands) ne ressemblent beaucoup aux éléments de la glande pinéale. C'est pourquoi j'en rattache préalablement les tumeurs aux gliômes. On trouve quelquefois une tuméfaction avec nodosités des capsules surrénales, à la surface desquelles font saillie trois ou quatre grosseurs arrondies, de la grandeur d'un pois jusqu'à celle d'une cerise. En les incisant, on voit qu'elles procèdent de la substance médullaire, et comme elles ont la même structure, on ne peut, tout au moins, hésiter à les désigner comme hyperplasies partielles. Je les ai même trouvées, dans un cas, concurremment avec des gliômes du cerveau (p. 139, obs.). —

Le gliôme semble en outre se présenter dans une région déterminée, à l'extrémité inférieure de l'axe spinal, et y constituer l'une de ces *tumeurs sacrées congénitales*, de nature et de forme si diverses. Dans un cas[1], j'ai trouvé que le pédicule de la tumeur se prolongeait d'une manière continue dans le canal vertébral et se rattachait au filet terminal. Il faut se rappeler à cette occasion, comme nous l'avons déjà fait observer plus haut (vol. I, p. 175), que la moelle épinière s'étend originairement jusqu'à l'extrémité du canal vertébral. Un développement hyperplasique de la névroglie en ce point peut produire une saillie extérieure, empêcher l'occlusion du canal vertébral et croître sous forme d'une grosse tumeur sur l'anus et le coccyx. La substance intérieure de cette tumeur avait une grande analogie avec la masse cérébrale, notamment avec la substance corticale du cervelet. Elle était assez riche en vaisseaux, d'un aspect médullaire, d'une consistance molle, d'une texture plus homogène, et contenait histologiquement, dans une substance fondamentale molle et granuleuse, une grande quantité de noyaux et de cellules plus ou moins grandes, disposées comme celles de la substance

[1] Virchow, *Verhandlungen der geburtsh. Gesellsch.*, 1858, t. X, p. 68. — *Monatsschrift für Geburtskunde*, 1857, t. IX, p. 259 (pièce n° 65 de l'année 1857).

corticale du cervelet. Mais on n'est pas autorisé à considérer une pareille formation comme une simple hyperplasie, toutes les fois qu'on la rencontre dans des tumeurs sacrées congénitales; j'ai trouvé plus tard[1] aussi le même tissu dans des productions entièrement séparées du canal spinal; et alors il ne pouvait être que de nature *hétéroplasique*. J'y reviendrai quand je parlerai des tératômes; je n'en fais mention ici qu'au point de vue de l'importance du fait pour quelques autres cas. —

J'ai de plus à signaler la forme qui se présente dans les nerfs, surtout dans les *nerfs du cerveau* qui apparaissent comme des émergences immédiates de la substance cérébrale, et le plus souvent dans le *nerf acoustique*. Un certain nombre des prétendus névrômes de l'acoustique procèdent essentiellement de la névroglie (*périnèvre*). On ne saurait affirmer qu'il en est de même dans les nerfs périphériques, parce que l'on n'a pas soumis à une révision exacte l'histoire des névrômes depuis que l'on distingue avec plus de précision les formes myxomateuses que j'ai mentionnées naguères des vrais névrômes. Cependant les descriptions anciennes me portent à ne pas le rejeter comme improbable.

Il faut enfin ranger dans cette catégorie un certain nombre de *tumeurs de la rétine*, qui étaient présentées le plus souvent dans ces derniers temps sous le nom de *carcinôme du bulbe*. Ils consistent en développements progressifs partant du tissu connectif mou de la rétine, et présentent une structure presque identique avec celle des tumeurs cérébrales décrites ci-dessus. Cependant il est très-difficile d'assigner la limite qui les sépare de la forme des sarcômes, et il faudra une observation approfondie et des plus attentives pour distinguer, parmi les tumeurs de la rétine, celles qui sont gliomateuses: question qui peut avoir une grande importance pronostique.

On discute depuis longtemps sur la nature des tumeurs médullaires de la rétine. Wardrop[2] notamment a eu le mérite, non-seulement d'avoir posé la question, mais d'avoir aussi montré qu'il est de prétendus cancers, ou, comme il les appelait, des fongus de l'œil, qui ne partent que de la rétine, remplissent la

[1] Virchow, *Abhandlungen der geburtsh. Gesellschaft*, 1863, t. XV, p. 37).
[2] Wardrop, *Observations on fungus hæmatodes*, p. 193.

chambre postérieure, détruisent l'humeur vitrée, laissent la choroïde libre et forment une masse en forme de cupule qui tient d'un côté au nerf optique et de l'autre à l'*ora serrata*. Maunoir[1] a recueilli cette observation et a imaginé d'après elle sa théorie du fongus médullaire citée plus haut (p. 121). Depuis, on a distingué pendant longtemps, dans l'ophthalmologie, le fongus médullaire (*fungus medullaris, sarcoma medullare, fungoides*), du cancer (*scirrhus, carcinoma*)[2]. Le sens qui présida a cette distinction était essentiellement autre que celui qui amena Joseph Beer[3] à différencier une exophthalmie fongueuse ou sarcomateuse de l'exophthalmie squirrheuse et carcinomateuse. Pour lui, en effet, le fongus partait de la conjonctive, tandis que plus tard on le fit procéder de la rétine.

Cette distinction entraînait tout naturellement l'idée de la nature plus bénigne du fongus. Elle s'appuyait d'un côté sur le résultat heureux et durable des extirpations de l'œil[4] dans les cas de fongus médullaire, et de l'autre, sur la régression spontanée du mal par le ratatinement du globe oculaire (*phthisis s. atrophia bulbi*). Les deux cas étaient, il est vrai, non-seulement rares, mais encore contestables; aussi la plupart des observateurs ont-ils fini par s'en tenir à l'unité de la maladie, en la considérant comme carcinomateuse. Quelques-uns seuls continuèrent à attribuer au fongus médullaire un rapport plus direct avec les parties nerveuses et à le désigner pour ce motif comme une *hypertrophie des nerfs*[5].

L'examen anatomique seul pouvait naturellement décider la question; car la malignité se lie à des éléments de structure très-différente (vol. I, p. 31), et il s'agit bien plus d'établir l'échelle de la malignité que la distinction absolue entre ce qui est benin et malin. Mais malheureusement l'examen anatomique

[1] Maunoir, *Mém. sur les fongus méd. et hémat.*, p. 21.

[2] Weller, *Die Krankheiten des menschl. Auges*, 4e édit. Berlin 1830, p. 405, 447. — Ch. Himly, *Die Krankheiten und Missbildungen des menschl. Auges*. Berlin 1843, t. I, p. 501, 509. — Warren, *Observ. on tumours*, p. 512.

[3] J. Beer, *Lehre von den Augenkrankheiten*. Wien 1817, t. II, p. 222.

[4] Une réunion de faits de ce genre dans C. G. Lincke, *Tractatus de fungo medullari oculi*. Lips. 1834, p. 141. Cpr. Rob. B. Carter, *Med. Times and Gaz.*, 1863, déc., p. 583.

[5] K. Canstatt, *Ueber den Markschwamm des Auges und das amaurotische Katzenauge*. Würzb. 1831, p. 58. — H. de Zimmermann, *Diss. inaug. pertrancans fungum medullarem oculi*. Vindob. 1832, p. 38.

superficiel ne donne pas d'autre résultat, si ce n'est qu'il est indubitable que des tumeurs molles partent de la rétine. Weller[1] décrit un œil amaurotique, dans lequel toute la rétine était parsemée de grandes excroissances brun rougeâtre et jaune blanchâtre qui plongeaient profondément dans l'humeur vitrée; mais il distingue encore cette maladie du fongus médullaire. Parmi les cas qui appartiennent spécialement à cette catégorie, on trouve le plus souvent reproduit celui de Saunders[2]. Un enfant âgé de neuf mois fut pris d'abord de l'œil gauche, qui finit par saillir hors de la cavité oculaire comme une masse rouge de la grosseur d'une pomme. A l'âge de quinze mois, l'œil droit fut atteint aussi. Trois mois après, l'enfant mourut et l'on trouva la rétine de cet œil transformée en une tumeur fongueuse, divisée en petits lobules. Elle occupait la place de l'humeur vitrée et du cristallin et était séparée de la choroïde par un liquide trouble et coagulable. Le globe oculaire gauche était entièrement transformé en une masse dure fibreuse et richement vascularisée, dans laquelle on ne distinguait plus les diverses parties de l'œil les unes des autres. Lincke[3] rapporte le cas d'un enfant chez lequel la mère avait, dès la cinquième semaine après la naissance, constaté un œil de chat (c'était l'œil gauche), après une double ophthalmie. L'enfant mourut dans la trentième semaine. On trouva le décollement de la rétine par un liquide jaune, la rétine même froncée en forme d'entonnoir et présentant à sa surface externe une tumeur de la grandeur de la moitié d'une noix et d'une demi-ligne de longueur, très-molle, pulpeuse, blanche, d'apparence cérébrale et lobulée à sa surface. Des cas analogues ont encore été observés par Ware[4], Mackenzie[5], Fritschi[6]. Panizza[7] surtout décrit avec beau-

[1] Weller, *l. c.*, p. 358.

[2] Saunders, *A treatise on some practical points relating to the diseases of the eye.* Lond. 1816, p. 145, pl. II, fig. 6. Le même cas se trouve décrit et figuré dans Wardrop (*Obs. on fungus hæm.*, p. 47, 193), Weller (*l. c.*, p. 607, tab. III, fig. 5) et Lincke (*l. c.*, p. 160, tab. III, fig. 5).

[3] Lincke, *l. c.*, p. 54, tab. I, fig. 1-2; tab. III, fig. 4.

[4] Wardrop, *Obs. on fungus hæm.*, p. 66.

[5] W. Mackenzie, *Praktische Abhandlung über die Krankheiten des Auges.* Trad. de l'anglais en allemand. Weimar 1832, p. 531.

[6] J. Fritschi, *Die bösartigen Schwammgewächse des Augapfels und seiner nächsten Umgebung.* Freib. im Br. 1843, p. 215.

[7] Bartol. Panizza, *Ueber den Markschwamm des Auges.* Trad. allemande. Weimar 1828, p. 7, fig. 4-7.

coup de soins un cas qui offrait, durant la vie comme après l'extirpation du bulbe, la plus grande similitude avec le fongus médullaire malin et qui a néanmoins guéri. Ici la choroïde était normale; la masse de la tumeur en rapport avec les parties externes de la rétine était séparée de la choroïde par un liquide séreux. Après l'enlèvement de la tumeur, il resta un cordon en forme d'entonnoir qui allait du cristallin au nerf optique.

On peut ici, comme dans des cas analogues, se demander si la masse de la tumeur n'était pas tout simplement appliquée sur la face postérieure de la rétine. Sichel[1] a, en effet, décrit une série de cas semblables provenant tant de l'homme que du cheval, sous le nom d'*exsudats sous-rétiniens;* pour lui, la masse qui a les apparences d'une tumeur est un exsudat épaissi, plastique et purulent. Or il est suffisamment connu de tout le monde qu'il existe des exsudats sous-rétiniens avec décollement de la rétine d'avec la choroïde; le produit est alors ordinairement liquide et a été désigné par Wardrop[2] sous le nom d'*hydropisie de la choroïde;* mais on ne peut pas nier qu'il ne puisse également s'y former du pus; seulement le pus s'y présente ordinairement sous forme liquide et non en accumulation compacte. Sichel n'a pas non plus démontré la présence du pus dans ces cas, et l'exemple fourni par lui d'une endophthalmie traumatique purulente chez le lapin[3] se distingue tellement des cas qui se présentent chez l'homme, que je dois regarder son opinion sur ces cas comme d'autant plus arbitraire que lui-même prétend, d'un autre côté, avoir guéri un vrai encéphaloïde de l'œil par un traitement antiphlogistique[4].

La rétrocession spontanée des maladies carcinomateuses de l'œil interne a été déjà signalée par les observateurs[5] antérieurs, mais nous ne savons pas de quelle nature étaient ces maladies. A mon avis, il est très-probable que c'étaient des gliômes; ce-

[1] Sichel, *Iconographie ophthalm.*, p. 505, pl. XLIX, fig. 1-5.

[2] Wardrop, *Essays on the morbid anatomy of the human eye.* Lond. 1818, vol. II, p. 64, pl. XV.

[3] Sichel, *ibid.*, p. 513, pl. L, fig. 1.

[4] Sichel, *ibid.*, p. 573.

[5] v. Ammon, *Hecker's literar. Annalen der ges. Heilk.*, 1829, t. XIII, p. 82. — *Klinische Darstellung der Krankh. des menschl. Auges.* Berlin 1838, tab. XXI, fig. 1-10. — Prael, *Gräfe und Walther's Journal*, 1830, t. XIV, p. 584. — Travers, *Med. chir. transact.*, 1829, vol. XV, p. 235. — Weller, *l. c.*, p. 411, 413.

pendant on ne peut pas le prouver. On a cru, en effet, pendant quelque temps, que le brillant particulier, métallique, souvent d'un jaune d'or, du fond de l'œil était un signe spécifique du cancer, et Beer[1] en a déduit le nom d'*œil de chat amaurotique*, sans s'inquiéter davantage de la nature du mal. Mais il a été de plus en plus reconnu (ce que du reste les meilleurs observateurs savaient déjà) que cette apparence se présentait dans les productions sous-rétiniennes les plus variées et notamment aussi dans l'hydropisie interne de la choroïde[2]. Ce symptôme perdit toute valeur lorsque A. de Gräfe[3] finit par montrer qu'au moins l'aspect jaune d'or provient d'une métamorphose graisseuse de la rétine.

On pourrait donc se demander si ces masses compactes étaient produites par quelque autre travail morbide. L'objection de Radius[4] que les cas de guérison devaient être rapportés à l'hydropisie de la choroïde, n'est pas admissible pour les cas soumis à l'examen anatomique. Par contre, on a formulé l'opinion qu'ils étaient de nature scrofuleuse[5] ou même tuberculeuse[6]. Quant à la première, elle ne trancherait pas la question, car les produits ordinaires de la scrofule sont précisément hyperplasiques; mais la vraie tuberculose, de son côté, montrerait, moins que toute autre, une pareille tendance à la guérison spontanée, qui tout au moins n'a jamais été signalée dans les affections tuberculeuses. L'origine traumatique ne prouve rien non plus, puisque des tumeurs parfaitement malignes du globe oculaire sont quelquefois consécutives à des chocs ou à des coups sur l'œil.

Il résulte de ces considérations que ce n'est que par un examen histologique attentif que la distinction devient possible. La première tentative dans cette voie appartient à Bernard Langenbeck[7]. Dans une pièce déjà décrite par Mühry[8] sous le nom du

[1] Beer, *l. c.*, t. II, p. 495.

[2] Weller, *l. c.*, p. 373. — Himly, *l. c.*, t. I, p. 510; t. II, p. 376. — Lincke, *l. c.*, p. 42. — Sichel, *l. c.*, p. 565, pl. LVI, fig. 1, 2, 4. — Dalrymple, *Transact. of the Lond. Path. Soc.*, 1847, vol. I, p. 139.

[3] v. Gräfe, *Archiv f. Ophthalmologie*, 1855, t. II, 1, p. 219, 1858; t. IV, 2, p. 227.

[4] Radius, *v. Ammons Zeitschrift*, t. II, p. 51.

[5] Weller, *l. c.*, p. 412. — Chelius, *Handb. der Augenheilkunde*. Stuttg. 1839, p. 501. — Fritschi, *l. c.*, p. 417.

[6] Poland, *Ophthalmic Hosp. Rep.*, 1858, juill., p. 172.

[7] B. Langenbeck, *De retina observationes anatomo-pathologicæ*. Gött. 1836, p. 168.

[8] A. Mühry, *Ad fungi medullaris oculi historiam symbolæ aliquot*. Gött. 1833, p. 35.

fongus médullaire, dans laquelle l'affection remontait, il est vrai, jusqu'au chiasma, il crut cependant ne reconnaître que les éléments du nerf optique et de la rétine, et il conclut par conséquent à une hypertrophie. Il décrit ensuite, sous le nom de *névrômes*[1], de petites tumeurs de la rétine qui avaient jusqu'au double de la grandeur d'un grain de pavot; elles siégeaient dans la substance corticale de la rétine et procédaient, suivant l'opinion de Langenbeck, d'une augmentation des globules médullaires. Ces données étaient encore très-incertaines et cadraient avec l'état défectueux de la science de l'époque sur l'anatomie fine de la rétine; elles montrent cependant que l'idée une fois émise ne fut pas perdue.

Les observateurs suivants continuaient à admettre l'identité de cette tumeur avec le carcinôme médullaire. Rapp[2] signala dans un cas des *globules* un peu irréguliers avec contenu granuleux, et dans un autre des corpuscules avec prolongements. Fritschi[3] distingua un tissu fondamental *cellulaire* qui forme de plus grandes divisions également lobulées, qui porte de nombreux vaisseaux et qui circonscrit la masse médullaire composée de *globules* anguleux, elliptiques et ronds. Ces globules, dont un grand nombre étaient rangés les uns contre les autres comme pour former une fibre, étaient situés, suivant leur grandeur, entre les globules de la substance médullaire et ceux de la substance corticale du cerveau. Quelque exacte que soit cette description en général, elle nous éclaire peu sur le siége de la tumeur. Robin, le premier, dans un cas mentionné de Sichel[4], pour lequel celui-ci avait inventé le nom de *pseudencéphaloïde*, a reconnu que la tumeur médullaire de la rétine était composée exclusivement d'éléments normaux, qui correspondaient principalement aux granulations (myélocytes) des couches postérieures. Il a reproduit à cette occasion l'opinion déjà exprimée par Wardrop, qu'en général on n'avait pas encore démontré l'existence d'un cancer de la rétine. Mandl[5] a constaté que les soi-disant cellules car-

[1] Langenbeck, *l. c.*, p. 170, tab. IV, *a-c*.

[2] v. Rapp, *v. Ammons Monatsschrift*, 1840, t. III, p. 391.

[3] Fritschi, *l. c.*, p. 254.

[4] Sichel, *Gaz. méd. de Paris*, 1857, n° 30, p. 472. — *Iconogr. ophth.*, p. 582, pl. LXV, fig. 8-15.

[5] Mandl, *Anatomie microscopique*. Paris 1848-1857, t. II, p. 353

cinomateuses n'existaient pas dans les tumeurs de la rétine, mais il n'en a pas moins cru devoir considérer celles-ci comme des cancers. Lebert[1], au contraire, a combattu cette donnée, en cherchant à maintenir l'existence des cellules carcinomateuses. Des observateurs qui l'ont suivi se sont néanmoins prononcés dans un autre sens, et Lebert[2] lui-même a publié un cas de cancer atrophique qui témoigne contre lui. Hulme[3] a décrit un cas à marche maligne, où la tumeur rétinienne n'était formée que de très-petites cellules rondes, un peu irrégulières, mais il ne signale aucune identité de ces éléments avec ceux de la rétine normale. Les descriptions que donne Hulke[4] de cancers médullaires de la rétine et du nerf optique[5] ne s'accordent guère non plus avec les formes connues du cancer. Schweigger[6], par contre, a démontré avec beaucoup de précision la formation d'une tumeur rétinienne médullaire provenant d'une hyperplasie de la couche granuleuse, et H. Müller[7], ainsi que Klebs[8], ont trouvé, dans des conditions un peu différentes, il est vrai, une *hypertrophie* considérable de la rétine et de la choroïde. Je ne saurais affirmer que le cas de Dézaneaux[9] d'une tumeur *fibreuse*, en apparence bénigne, dans la région de la papille, soit à ranger ici.

Si donc il est hors de doute qu'il y a une tumeur rétinienne particulière, composée d'éléments relativement homologues, la question de son importance au point de vue clinique doit tout d'abord être reléguée au second plan. Il est bien plus essentiel de savoir d'abord si les éléments de la tumeur procèdent effectivement du tissu nerveux. Déjà quelques observateurs anciens,

[1] Lebert, *Traité des maladies cancéreuses*, p. 844.

[2] Lebert, *Traité d'anat. path.*, t. I, p. 320, pl. XLIII, fig. 1-3.

[3] Hulme, *Transact. of the Path. Soc. Lond.*, 1858, vol. IX, p. 365, pl. XI, fig. 5-6. — *Beale's Archives*, vol. I. p. 238.

[4] Hulke, *The Royal London Ophth. Hosp. Reports*, 1863, vol. IV, 1, p. 86.

[5] Galenzowsky (*Monit. des hôp.*, 1860) décrit une tumeur qui rentrerait peut-être ici, mais qui semble n'avoir été examinée qu'à l'ophthalmoscope.

[6] Schweigger, *Archiv für Ophthalmologie*, t. VI, 2, p. 324, tab. IV, fig. 9-12. Cpr. v. Gräfe, *ibid.*, t. VII, 2, p. 46.

[7] H. Müller, *Würzb. Verhandl.*, 1858, t. IX. *Sitz.-Ber.*, p. LXI.

[8] Klebs, *Virchow's Archiv*, 1862, t. XXV, p. 377, tab. II, fig. 6-7.

[9] Dézaneaux, *Gaz. des hôp.*, 1856, n° 108. — *Canstatt's Jahresber. für 1856*, t. VI, p. 391.

notamment Dzondi[1] et Kluge[2], firent procéder le fongus médullaire du tissu cellulaire, et particulièrement celui de l'œil du nevrilème du nerf optique. Mais ce nerf n'y participe presque jamais, au moins dans le commencement. La végétation commence dans la rétine, et il s'agit par suite de savoir si les éléments en sont nerveux dans le sens de Langenbeck. Une pareille distinction n'est devenu possible que grâce aux recherches précises de H. Müller et de ses successeurs. J'ai moi-même signalé, il y a déjà longtemps, un tissu interstitiel de la rétine, qui devient, en certains cas, le siége de métamorphoses graisseuses[3]. D'autres observateurs sont allés bien plus loin. Blessig[4], entre autres, a considéré la plus grande partie de la rétine comme formée de tissu connectif, et Max. Schultze[5], qui a réussi le premier à montrer l'intime analogie de celle-ci avec le tissu interstitiel du cerveau, considérait, tout au moins, une très-grande partie des couches granuleuses et intergranuleuses comme relevant du tissu connectif. Cette question controversée n'est pas encore résolue complétement; mais je n'hésite pas, quant à moi, à considérer avec Schultze, outre les fibres de support qui sont vraiment du tissu connectif, la couche intergranuleuse et certains éléments des couches granuleuses comme du tissu interstitiel, et à regarder ces derniers comme analogues à la névroglie dans les centres nerveux.

C'est de ce tissu que procèdent les tumeurs que j'appelle *gliômes de la rétine;* mais diverses espèces de productions nouvelles inflammatoires peuvent également s'y développer, ainsi que d'autres tumeurs que je dois ranger, suivant la division que j'ai admise, parmi les sarcômes. Il faut surtout y comprendre les tumeurs à grandes cellules, que la plupart des auteurs désignent comme fongus médullaires encéphaloïdes ou tout simplement comme cancers. Je rejette cette dernière désignation, car,

[1] Dzondi, *Lehrbuch der Chirurgie*. Halle 1824. — Bartcky, *Diss. inaug. sistens observationem singularem fungi medullaris in corde*. Hal. 1819, p. 41.

[2] Betschler, *Rust's Magazin*, t. XIII, p. 212.

[3] *Virchow's Archiv*, 1856, t. X, p. 177, 408. — *Würzb. Verhandl.*, 1859, t. X. — *Sitzungs-Berichte*, p. XXXVI.

[4] Blessig, *De retinæ textura disquisitiones microscopicæ*. Diss. inaug. Dorpat. 1855, p. 83.

[5] M. Schultze, *Observationes de retinæ structura penitiori*. Bonn. 1859, p. 8. Pour le nerf optique, voy. Klebs, *Virchow's Archiv*, 1860, t. XIX, p. 321.

d'après mes observations, les véritables cancers sont extrêmement rares dans la rétine; ce qui n'est pas un gliôme peut, en général, être regardé comme un sarcôme. Mais la principale difficulté provient de ce qu'il y a ici aussi des formes complexes. J'ai vu des tumeurs qui représentaient des *transitions immédiates du gliôme au sarcôme;* cela était des plus évidents sur l'œil d'un enfant de trois ans, extirpé par M. de Græfe[1], et une transition semblable existe peut-être très-fréquemment. Cette supposition me paraît du moins le mieux expliquer la diversité de la marche que suivent ces tumeurs.

Ajoutez à cela qu'il n'y a pas de délimitation tranchée entre les gliômes et *les formations nouvelles inflammatoires* de la rétine. Comme tout développement hyperplasique, le gliôme peut, suivant les circonstances, avoir une marche inflammatoire et une marche non inflammatoire. L'expérience apprend que souvent le commencement du *fongus médullaire* coïncide avec une ophthalmie. Le nom de *gliôme* convient du moment où la production nouvelle, quand même elle serait inflammatoire, prend le caractère d'une certaine durabilité et la forme de tumeur, en admettant toujours, bien entendu, qu'elle est constituée par des éléments homogènes. Une rétinite purulente ne peut jamais produire de gliôme.

Il suit de là que les descriptions anciennes ne doivent être admises qu'avec beaucoup de circonspection. Dans la plupart des cas, il est absolument impossible d'établir si la tumeur était un gliôme simple ou inflammatoire, si elle était un sarcôme ou un gliosarcôme. Je ne puis pas adopter l'opinion de Travers[2], d'après lequel la même tumeur peut prendre des caractères tout à fait différents, suivant qu'elle naît de différents tissus; que par conséquent le fongus de la choroïde est caractérisé par des lobules bleus et noirs qui prennent l'aspect médullaire dans le fongus du nerf optique et du cerveau, et un caractère brun et fibreux dans celui de la sclérotique; mais que toutes ces nodosités n'en sont pas moins identiques. On voit aussi dans la choroïde des nodosités médullaires primitives, et les tumeurs de la sclérotique peuvent être incolores. Il y a là des espèces de tumeurs toutes différentes.

[1] *Archiv für Ophthalmologie*, 1860, t. VII, 2, p. 45.
[2] B. Travers, *Synopsis of the diseases of the eye*, p. 222.

Seulement, d'après mon opinion, celles qui partent de la rétine sont toutes des gliômes, des gliosarcômes ou des sarcômes, et si, en en traitant plus loin, je ne les sépare pas complétement les unes des autres, cela tient à leur fréquente combinaison et à la petite quantité de matériaux dont je dispose sur ce sujet.

Il ressort déjà des exemples cités que le siége de la formation des gliômes est assez constant. Les parties internes de la rétine, situées plus près de l'humeur vitrée et contenant principalement l'expansion du nerf optique, semblent n'être que peu ou tardivement atteintes par la formation du gliôme. Quelquefois il s'y fait, il est vrai, une production interstitielle qui, en pratique, est d'un grand intérêt; je veux parler du *gonflement de la papille* du nerf optique dans les tumeurs cérébrales, gonflement que A. de Græfe a déjà reconnu et dans lequel j'ai, ainsi que Schweigger, constaté une prolifération hyperplasique du tissu interstitiel comme essence de la tuméfaction[1]. Ce fait a une grande valeur par l'analogie qu'il révèle dans la marche des phénomènes dans le cerveau et dans l'œil. Græfe l'a vu exclusivement dans les *sarcômes* du cerveau. Un de ces cas, dont la pièce est conservée dans notre collection[2], consiste en un gliôme du lobe postérieur, mou, très-richement vascularisé, presque de la grandeur d'un poing; la disposition réticulée des éléments y est remarquable; il fait saillie dans le ventricule latéral. Mais, d'après les faits que nous possédons jusqu'à présent, la prolifération ne donne lieu qu'à de bien faibles gonflements sur la rétine et jamais à la formation d'un véritable gliôme. Cette dernière part plutôt des couches externes de la rétine, qui regardent la choroïde. De là vient l'opinion si souvent énoncée que le cancer se développe entre la rétine et la choroïde, et qu'il n'est qu'un exsudat sous-rétinien.

Ordinairement il se fait, en effet, de très-bonne heure un décollement de la rétine en voie de prolifération d'avec la choroïde par des liquides aqueux. La rétine est repoussée vers le corps vitré; elle présente des bosselures ou des nodosités à sa surface, n'est plus parfois adhérente qu'à la papille du nerf optique et à l'ora serrata, et forme ainsi autour de l'humeur vitrée un entonnoir à parois épaisses, ouvert en avant. Celui-ci contient natu-

[1] *Archiv für Ophthalmologie*, 1860, t. VII, 2, p. 58, 62, 64.
[2] Pièce n° 26 de l'année 1859.

rellement dans ses couches internes les éléments les plus compactes, soit hypertrophiés et plus denses, soit normaux, tandis que les couches externes donnent le produit mou. Celui-ci se détache quelquefois si facilement de la masse intérieure que les parties internes semblent former un corps particulier indépendant auquel les parties externes seraient seulement superposées. J'ai observé exactement cette disposition tout récemment sur l'œil[1] d'une fille, âgée de trois ans, extirpé par M. de Græfe, et je suis convaincu que les observations mentionnées plus haut (p. 150 et 151)[2] de Panizza, Lincke, Saunders et autres étaient de nature tout analogue. L'absence de cohésion et la petitesse des cellules dans le produit morbide ont probablement contribué surtout à rattacher ces cas à la rétinite scrofuleuse ou à la choroïdite. Il ne faut pourtant pas oublier que les épaississements simples, les indurations de la rétine, qui montrent, il est vrai, plusieurs modes de transition vers les gliômes, sont depuis longtemps connus dans l'hydropisie interne de la choroïde[3].

Fig. 24.

D'autres fois la rétine ne se décolle pas de la choroïde ou

Fig. 24. Gliôme de la rétine avec hydropisie interne de la choroïde. Dessin original du cas rapporté par M. Schweigger dans l'*Archiv f. Ophthalmol.*, VI, 2, tab. IV, fig. 9. Œil gauche d'un garçon de cinq ans. Grandeur naturelle.

[1] Pièce n° 4 de l'année 1864. Dans ce cas, la masse médullaire remplissait tout le fond de l'œil. Il n'existait pas de cavité hydropique. Mais la plus grande partie de la masse très-molle était entraînée par un filet d'eau et ne laissait, comme dans le cas de Panizza, qu'un cordon résistant allant du nerf optique au bord du cristallin et formant un véritable entonnoir ouvert en avant dont la face interne était plissée, mais unie, tandis que l'externe était rugueuse, inégale et couverte de restes de tumeur. Les plus grands et les plus résistants de ces restes s'inséraient tout à fait en arrière, dans le voisinage de l'entrée du nerf optique. Au microscope, la couche interne était constituée par une membrane assez consistante, homogène, très-finement granulée seulement à sa face interne, tandis que la masse de la tumeur consistait partout en une aggrégation serrée de cellules rondes pour la plupart, dont les plus grandes dépassaient à peine la grandeur des globules blancs du sang, mais avaient des noyaux simples ou doubles, relativement grands. Tout près de l'insertion du nerf optique, la choroïde, du reste normale, gonflée, formait une plaque de 1 1/2''' d'épaisseur au point le plus saillant et d'un aspect gris transparent ; ce point présentait aussi une prolifération des plus serrées de petites cellules analogues, rondes, entre lesquelles persistaient encore par place les éléments pigmentés du tissu-mère. Sclérotique et nerf optique normaux. Corps vitré disparu. Cpr. p. 191.

[2] Cpr. aussi John S. France, *Guy's Hosp. Rep.*, 1857, 3e série, vol. III, p. 197, pl. V, fig. 1.

[3] Sybel, *Reil's Archiv*, t. V, p. 358. — Himly, *l. c.*, t. II, p. 376, 391.

contracte avec elle des adhérences. Dans l'un et l'autre cas, elle augmente de plus en plus d'épaisseur; l'humeur vitrée se trouve dans un espace de plus en plus rétréci, et tout le segment postérieur de l'œil est peu à peu comblé par la tumeur. La rétine se replie, de plus, vers l'intérieur, de sorte que les différentes parties tuméfiées en viennent à se superposer, et que sur la coupe de l'œil une masse unique et contournée semble remplir tout le globe oculaire. Mais j'ai encore pu, même dans un cas aussi avancé (fig. 25), reconnaître la membrane limitante et les insertions des fibres de support de la rétine. Le volume extérieur et la forme du globe de l'œil peuvent, malgré cela, n'avoir pas encore subi de changement.

Fig. 25.

En général, la rétine ne se prend pas d'une manière diffuse. La tumeur part d'un foyer déterminé et croît tant par la prolifération qui s'y produit que par l'adjonction de nouveaux foyers dans le voisinage du premier. De là vient que la formation présente, quand elle est grande, une apparence lobée sur la coupe, et que certaines parties de la rétine sont, plus tard encore, les unes plus épaisses, les autres plus minces.

Si le développement continue, l'œil se tuméfie en masse, le cristallin et l'iris sont poussés en avant, la cornée distendue; les parties externes s'injectent et se vascularisent de plus en plus, et la tumeur finit par se faire jour au dehors, le plus souvent en avant, sur le bord ou au travers de la cornée, moins souvent par la sclérotique et plus rarement encore par le fond de l'œil. Alors commence le véritable *état fongueux*, l'*exophthalmie fongueuse*. Le fongus, exposé à l'air, prend un aspect rouge foncé, saigne facilement, sécrète beaucoup de liquide et croît avec une extrême rapidité.

Cette forme paraît être ordinairement déjà mixte et présente une combinaison avec le sarcôme. La limite du vrai gliôme est fixée, d'après moi, par la grandeur et la forme des éléments. Tant que les noyaux et les cellules ne dépassent que peu ou point la

Fig. 25. Gliôme de la rétine avec réplétion complète du bulbe. Pièce n° 54 de l'année 1863, donnée à notre collection par M. Schweigger. Les membranes oculaires externes normales.

grandeur des éléments normaux des couches granuleuses de la rétine, la production peut être considérée comme une simple hyperplasie. Mais s'ils deviennent plus grands que des corpuscules muqueux ordinaires, notamment si leurs noyaux augmentent encore de volume, si les cellules contiennent plusieurs noyaux fortement développés, ou si les cellules prennent en général une forme fusiforme, alors apparaît, suivant mon opinion, le caractère du sarcôme.

Quant au gliôme pur, il se développe primitivement dans les couches granuleuses et intergranuleuses. Il peut donc arriver, comme dans le cas de Robin[1], que les bâtonnets persistent encore; plus tard ils disparaissent. Mais ordinairement, ainsi qu'il en a été fait mention, la membrane limitante interne persiste très-longtemps; les fibres de support qui en partent s'épaississent et finissent par subdiviser la tumeur en une série de segments ou de lobes[2]. La masse principale de la tumeur est formée par d'énormes agglomérations de noyaux et de cellules. Les premiers ressemblent quelquefois entièrement aux petits noyaux ronds, légèrement brillants, des couches granuleuses; d'autres fois ils sont plus grands et plus granuleux. Les cellules, de même, sont petites, de forme ronde, quelquefois plus irrégulière, et pourvues de prolongements fins. On les trouve assez souvent, comme Fritschi les a déjà vues (p. 153), disposées en rangées multiples, les unes à côté des autres, comme elles le sont aussi dans la rétine normale. Ces amas d'éléments ressemblent à des têtes de maïs. Çà et là se détachent de plus longues cellules fibreuses à très-longs prolongements, dont le corps cellulaire est très-grêle et court; plusieurs d'entre elles sont parfois en communication les unes avec les autres. On n'aperçoit que peu de substance intercellulaire; elle apparaît, à l'état frais, comme une masse amorphe finement granulée; durcie, elle montre une conformation finement réticulée. A tous ces éléments se joignent enfin des vaisseaux assez nombreux et en partie très-larges, qui traversent le tissu dans toutes les directions. C'est surtout après que la tumeur s'est fait jour au-dehors et qu'il s'est produit une excroissance extérieure, que la vascularisation augmente tellement que

[1] Robin dans Sichel, *Iconogr.*, pl. LXV, fig. 14.
[2] Schweigger, *Archiv für Ophthalmologie*, t. VI, 2, tab. IV, fig. 10.

quelques auteurs modernes[1] ont conservé pour ces cas le nom de *fongus hématode* (*Blutschwamm*).

Telle est la conformation des tumeurs à prolifération récente. Dans celles qui sont plus anciennes, on rencontre les signes de la désaggrégation, notamment des masses graisseuses et crétifiées. Robin a décrit ces dernières. J'ai trouvé les premières dans une grande extension sous forme de grains ou de grumeaux blanchâtres dans le gliôme déjà mentionné d'une fille âgée de trois ans (p. 158). Ce gliôme montrait déjà par sa mollesse et par son décollement du cordon rétinien interne qu'il était arrivé à une sorte de flétrissure. Il est très-probable que c'est le commencement de la *rétrocession spontanée*.

La masse véritable de la tumeur représentait ici une substance réduite en bouillie lactescente, dans laquelle on distinguait, déjà à l'œil nu, des points ou des grains nombreux, d'une apparence crétacée; ces derniers consistaient presque entièrement en cellules et en globules granuleux et tombaient en détritus graisseux à la plus légère pression. Une masse semblable est, suivant l'observation générale, très-disposée à la résorption, et je suis enclin à croire que ce cas rend précisément compte des observations de tumeur ayant diminué ou rétrocédé soit pour toujours, soit pour quelque temps seulement. Car, outre la terminaison par atrophie complète, il a été souvent observé[2] que la tumeur, après être restée stationnaire pendant quelque temps, a repris toute son activité et s'est rapidement développée (dans le cas de Mackenzie seulement après trois ans).

Une question difficile à résoudre est celle de savoir si les gliômes de la rétine possèdent des qualités infectieuses, s'ils peuvent s'étendre par voie hétéroplasique. Les données mentionnées plus haut (p. 153) de Mandl, Hulme, Hulke, prouvent qu'ils se sont trouvés en présence de tumeurs à marche cancéreuse. Il faut bien distinguer la simple perforation et la croissance fongueuse de la masse d'avec l'état carcinomateux. Pockels[3]

[1] W. Lawrence, *An treatise on the diseases of the eye*. London 1833, p. 604. — W. Mackenzie, *A practical treatise on the diseases of the eye*. London 1835, p. 646.

[2] Cpr. les observations de Hayes, Weller, Bauer et Mackenzie dans Lincke, *l. c.*, p. 25, ainsi que John F. France, *l. c.*, p. 197, pl. V, fig. 3.

[3] Pockels, *Gräfe und Walther's Journal*, 1824, t. VI, p. 353.

a rapporté un cas où la tumeur avait perforé la choroïde près de l'entrée du nerf optique, sans que le tissu choroïdien eût subi de grande modification. D'autres fois les tissus adjacents s'altèrent d'une façon déterminée. Je fais entièrement abstraction des observations anciennes, qui mentionnent non-seulement le développement de noyaux de fongus médullaires en dehors de l'œil, sur le nerf optique, la sclérotique, le tissu graisseux de l'orbite, mais aussi l'extension du mal le long du nerf optique jusqu'à la dure-mère et au cerveau. Les gonflements de la papille du nerf optique dans les gliômes du cerveau demandent pourtant à être comparés entre eux. Je me bornerai à relater quelques cas examinés avec soin. Dans le gliôme régressif, déjà cité plus haut (p. 158, obs.), la choroïde était en partie envahie par une masse analogue à celle qui était partie de la rétine, et en la comparant avec la choroïdite[1] chronique, on voyait qu'elle différait d'une prolifération simple inflammatoire. Rindfleisch[2] a décrit une tumeur rétinienne, qui consistait entièrement en petits éléments analogues à ceux de la couche granuleuse; à côté et tout à fait en dehors d'elle, se trouvait un petit noyau d'une texture analogue, entre la choroïde et la sclérotique; le nerf optique contenait aussi de petits foyers semblables. Dans notre collection se trouve une préparation encore plus compliquée. L'intérieur du bulbe un peu ratatatiné est presque entièrement rempli d'une masse compacte. Il y a, derrière le cristallin pressé contre la cornée, une masse assez compacte d'un aspect blanchâtre médullaire. On y distingue des tractus noirâtres comprimés assez loin vers le centre et plissés, dirigés en convergeant vers l'insertion du nerf optique; ils sont surtout apparents derrière le cristallin et présentent en un endroit des points durs et crétacés. Ce sont évidemment des restes de la choroïde. En dedans de celle-ci se trouve une masse médullaire, et il existe également en dehors une couche ayant par place jusqu'à 4 lignes d'épaisseur, d'une substance médullaire, entourée de la sclérotique un peu épaissie. En avant, un large fongus a perforé le bord de la cornée. Au fond de l'œil, on voit le nerf optique très-ratatiné et entouré d'une gaîne épaissie traverser la masse no-

[1] Pièce n° 167 de l'année 1861.

[2] Rindfleisch et Horner, *Klinisches Monatsblatt für Augenheilkunde*, 1863, p. 341.

duleuse de la tumeur, qui a le même aspect que celle de l'intérieur de l'œil. Elle englobe l'œil jusqu'en arrière et adhère extérieurement à la sclérotique. L'examen microscopique montre partout les mêmes éléments : de très-petites cellules, fortement serrées, avec la seule différence qu'intérieurement ce sont les rondes, extérieurement les fusiformes qui prédominent.

Fig. 26.

Il semble, d'après cela, qu'il faut admettre certains gliômes *malins*, *infectieux* de la rétine, qui engendrent un *produit hétéroplasique*. Rindfleisch veut qu'on les appelle *sarcômes médullaires*. Je ne pense pas qu'il faille dès à présent admettre cette proposition en général, parce que maintes tumeurs, ayant les éléments les plus petits et les plus homogènes, ont précisément ces caractères et que la notion des sarcômes serait entièrement faussée si, au lieu de nous en tenir aux caractères anatomiques et génésiques, nous nous guidions d'après les propriétés physiologiques. J'ai déjà constaté qu'il y a des transitions vers le sarcôme, et je reconnais que ce sont justement ces *gliosarcômes* qui font naître le plus de doute. Le sujet mérite un examen ultérieur avant de pouvoir être regardé comme définitivement arrêté[1].

J'ajoute enfin encore que le gliôme de la rétine s'observe surtout chez les tout jeunes enfants. Travers[2] a extirpé avec un plein succès l'œil d'un enfant de huit ans, dont le fond était rempli par une masse opaque lardacée. On admit que le mal

Fig. 26. Gliôme malin intra-oculaire perforant (pièce n° 166 de l'année 1857). Grandeur naturelle.

[1] Tout récemment M. de Recklinghausen me remit un œil déjà sectionné, extirpé par M. de Gräfe ; le globe oculaire était en grande partie rempli par une masse médullaire qui l'englobait aussi en arrière. Elle consistait partout en une prolifération à très-petites cellules, semblable à celle du gliôme et mélangée de parcelles calcaires. La partie intra-oculaire de la tumeur procédait de la choroïde. Je ne trouvais plus trace de la rétine, quoiqu'elle semblât n'avoir disparu que consécutivement au mal. Le nerf optique, au contraire, jusqu'à son insertion, sur une longueur d'au moins 1/2 pouce, était épaissi, formait une masse plus épaisse qu'une plume d'oie et était transformé partout en une masse médullaire, également à cellules très-petites, dont on reconnaissait très-nettement le développement comme procédant du tissu interstitiel. (Pièce n° 8 de l'année 1864.)

[2] Travers, *Synopsis*, p. 203, 400, pl. III, fig. 7.

était *congénital*. Le cas de Lincke (p. 150) vient encore plus à l'appui de cette opinion, étayée par l'analogie des gliômes cérébraux et sacrés congénitaux. D'autres fois on donne, comme cause efficiente, des ophthalmies, des chocs et des coups reçus sur l'œil, des exanthèmes antérieurs. Si l'on pouvait rattacher entièrement à ce sujet les observations faites sur le fongus médullaire de l'œil, on se trouverait même en présence de conditions héréditaires tout exceptionnelles. Lerche[1] a observé cette maladie chez trois garçons et une fille, sur sept enfants de la même famille. Sichel[2] l'a vu chez quatre enfants de la même mère.

Si je n'ai constaté jusqu'à présent l'*hétéroplasie primitive* des gliômes que dans les tumeurs *tératoïdes*, je ne regarde cependant pas comme impossible que, par des recherches ultérieures, on ne trouve encore d'autres points du corps où elle prenne naissance. Jusqu'à présent je ne puis citer qu'une forme de tumeur, que je serais disposé, du moins préalablement, à ranger parmi les gliômes; ce sont quelques *tumeurs médullaires des reins*, que j'ai appelées autrefois aussi *sarcômes*. Ce sont de petites nodosités de la grandeur d'un pois ou d'une cerise, d'un aspect parfaitement médullaire; elles se développent à la périphérie de l'organe, quoique dans la substance corticale. Elles ont une texture molle, très-délicate, sont d'un blanc diaphane et contiennent peu de vaisseaux sanguins. Elles sont solitaires ou multiples. On les a considérées le plus souvent comme des productions réellement carcinomateuses, mais elles se développent tout isolément, et leur texture se distingue essentiellement des formes cancéreuses. Car elles ne contiennent pas d'éléments épithéliaux, mais, comme les gliômes, de nombreux éléments ronds ou stellaires avec une substance fondamentale molle; elles procèdent du tissu connectif interstitiel des reins par prolifération progressive. Le plus souvent on peut reconnaître à côté d'elles une néphrite interstitielle diffuse récente ou en voie d'atrophie[3]. Dans quelques cas d'atrophie granulaire et surtout dans les degrés les plus

[1] Lerche, *Vermischte Abhandlungen aus dem Gebiete der Heilkunde von einer Gesellschaft praktischer Ærzte in St. Petersburg*, 1821, 1ste Samml., nº 14, p. 196.

[2] Sichel, *Iconogr. ophth.*, p. 574, pl. LVI, fig. 5-6; pl. LVII.

[3] O. Beckmann, *Virchow's Archiv*, t. VI, p. 71. Cpr. t. XX, p. 20.

avancés de celle-ci, on voit même se former dans le tissu interstitiel des foyers qui ne sont qu'une végétation hyperplasique par nodules; il en résulte à la surface du rein de nombreuses nodosités irrégulières, blanchâtres ou entièrement blanches[1]. Dans ces dernières, les cellules n'atteignent pas toujours le développement parfait qui se voit dans les tumeurs indépendantes mentionnées d'abord; mais l'affection même ne diffère pas.

En parlant des sarcômes, nous aurons occasion de traiter de quelques formes qui se rapprochent extrêmement des gliômes et que je désigne sous le nom de *gliosarcômes*. On les rencontre dans beaucoup d'autres points que dans ceux où la névroglie préexiste. Il est possible que plusieurs d'entre eux en soient plus tard séparés comme gliômes hétéroplasiques. Nous devons en ce moment nous contenter de fixer l'attention des observateurs sur cette analogie.

[1] A. Beer, *Die Bindesubstanz der menschl. Niere*. Berlin 1859, p. 167. (Förster cite un autre passage de Beer, p. 65; seulement le cas dont il y est question rentre dans une tout autre catégorie. C'était un cas de syphilis constitutionnelle, que j'ai rapporté dans mes *Archives*, t. XV, p. 284, sans prendre, il est vrai, en considération les taches très-peu marquées des reins.)

DIX-NEUVIÈME LEÇON.

(11 février 1863.)

Sarcômes.

Sens du mot sarcôme dans l'antiquité et le moyen âge : il s'applique aux polypes et aux fongus (*Schwamme*). Le sarcôme des modernes comprend le sarcôme médullaire (fungus médullaire) et le carcinôme médullaire. Confusion dans les termes techniques ; la réaction : tentative de suppression du nom.

Le sarcôme comme développement métaplastique ultérieur des diverses tumeurs de la série connective ; on n'y trouve point ou peu un type spécial accusé, tandis que le type général est conservé. Définition plus précise. Variétés et combinaisons : fibro-sarcôme et fibrôme sarcomateux, myxo-sarcôme et myxôme sarcomateux etc.

Tentative de réforme des abolitionistes : tumeur fibreuse maligne, fibroïde à récidive et myéloïde. Rapport avec le cancer : forme mixte (sarcôme carcinomateux). Mélanose. Carcinôme fasciculé et carcinôme gélatineux (hyalin). Ostéoïde malin et carcinôme ossifiant (ostéoïde). Malignité des sarcômes.

Nécessité de conserver ce nom. Similitude du parenchyme des sarcômes avec les granulations et le jeune muscle.

Description exacte de la structure. Les différents tissus de la série connective comme types pour établir les variétés. Sarcômes durs (stéatomateux) et mous. Formes à cellules nombreuses (médullaires, encéphaloïdes), à grandes et à petites cellules ; telangiectasiques et hémorrhagiques (fongus hématode), diffus, cystiques (cysto-sarcôme), tubéreux et lobulaires, polypeux et fongueux. — Texture intime : 1° *Cellules :* formes générales. *a*) Le *sarcôme réticulo-cellulaire ;* rapport avec les productions typiques de la série connective. *b*) Le *sarcôme à cellules fusiformes* (tumeur fibro-plastique, sarcôme fuso-cellulaire, plasmôme) : cellules fusiformes (corps fibro-plastiques), leur disposition, leur analogie avec les cellules musculaires. Disposition en feuillets, faisceaux ou trabécules (sarcôme lamellaire, fasciculé, trabéculaire). Similitude avec le cancer. Nature des cellules. Noyaux libres : tumeur fibro-nucléaire. *c*) *Sarcôme globo-cellulaire :* cellules rondes, leur rapport avec la substance intercellulaire, analogie avec la moelle osseuse, la névroglie, les granulations. Métamorphose graisseuse et pigmentation. Différence avec le cancer : position réciproque des parties constituantes. Structure d'apparence alvéolaire : réseaux vasculaires, anciens restes de tissus, réseau intercellulaire. Structure semblable aux granulations : sarcôme scrofuleux ou glandulaire. *d*) *Sarcôme giganto-cellulaire*, myéloïde, tumeur myéloplasique. Cellules multinucléaires (cellules-mères, myéloplaxes). — Les cellules du sarcôme considérées comme cellules parenchymateuses. Formes mixtes du sarcôme avec le cancer. — 2° *Substance intercellulaire :* nature chimique, contenant de la gélatine, de l'albumine, de la caséine, de la mucine. Conformation morphologique : fibrillaire, granulaire et réticulée, homogène. Cartilaginification et ossification. — 3° *Vaisseaux :* leur développement. Hémorrhagies : infarctus hémorrhagiques, production de pigment, couleur du parenchyme.

Développement : Tissu matriculaire. Les états jeunes.

Etiologie : 1° Les *verrues malignes* (cancéreuses et sarcomateuses) et *nævi malins*. Verrues charnues ou molles. Taches pigmentées : formes diverses. Myrmécies. Leur transformation en sarcômes et en mélanoses. 2° *Débilité primitive* ou *développement imparfait :* ombilic, dents, glandes sexuelles, os. 3° *Age :* vieillesse ou jeunesse. 4° *Constitution :* mélanose des chevaux. Sarcômes multiples. 5° *Lésions passées :* keloïde (sarcôme cicatriciel). Irritations et inflammations : sarcômes des orteils, de l'œil et des membranes séreuses. Traumatismes. 6° *Tissus-mères :* influence de la première localité sur les noyaux primitifs et secondaires. 7° *Infection* et *contagion :* infection locale, disposition aux récidives locales (repullulation). Infection et dissémination discontinues. Métastase. Faible participation des glandes lymphatiques. Dyscrasie. Miasmes sarcomateux : cellules ou sucs, mouvement à l'encontre de la direction du courant des sucs, cellules migratrices.

Marche locale : durabilité relative des sarcômes. Aucune guérison spontanée. Rétrocession partielle : métamorphose graisseuse, inspissation caséeuse (métamorphose tuberculiforme), ramollissement graisseux, transformation cystoïde. Ramollissement direct et ulcération.

Pronostic : Siége, grandeur, susceptibilité d'infection. Malignité : rapport avec le cancer : malignité limitée. Périodes bénignes et malignes de la même tumeur. Zone de l'affection latente. Rapport de la guérison locale à la dissémination et à la métastase. Signes de la période maligne : adhérence et perforation des cloisons. Echelle de malignité : richesse en cellules et en sucs, petites dimensions des cellules, dispositions anatomiques de l'organe. Dyscrasie primitive : mélanose.

Histoire détaillée de la *mélanose*. Relations constitutionnelles de celle-ci chez les chevaux et les hommes. Rapport avec d'autres matières colorantes (cheveux, peau, urine). Comparaison avec la maladie bronzée et la mélanémie. Rapport entre la mélanose et l'hémorrhagie : mélanose du derme Structure du mélano-sarcôme. *Mélanoses de l'œil :* 1° primitivement externe (staphylôme mélané), 2° orbitaire, 3° primitivement interne : choroïde. Description spéciale du mélano-sarcôme de la choroïde. Mélanose primitive des organes internes : foie, rectum. *Métastases* du mélano-sarcôme : estomac et intestins, cerveau et moelle épinière, cœur.

Sarcôme des os ; ne pas le confondre avec l'ostéo-sarcôme. Histoire ancienne et moderne : spina ventosa, ostéo-stéatôme, exostose ; épulis ; l'ostéoïde malin et le cancer ostéoïde. Le myéloïde. Formes du sarcôme des os : externes (périostéaux) et internes (myélogènes). 1° *Sarcômes périostéaux :* structure, disposition, forme des cellules : fusiformes, rondes, stellaires et gigantesques. Structure compliquée de la tumeur. Crétification et ossification : formes fragiles et éburnées de l'ostéo-sarcôme. Formes malignes : l'ostéoïde, exemples ; forme mixte cancéreuse. Mode d'infection et métastase : poumons. Formes bénignes : épulis périostique, forme dure et molle, structure, tendance à la récidive et caractère ulcéreux. Ostéo-sarcôme cortical avec des cellules à noyaux multiples. 2° *Sarcômes myélogènes* (fungus hématode, splénoïde, kystes osseux, myéloïdes). Relation avec la moelle osseuse. Sarcômes entourés d'une coque : formes molles, origine partant de myxômes et d'ostéômes médullaires ; conformation, valeur des cellules à noyaux multiples. Epulis myélogénique enkysté. Formes dures : développement progressif des fibrômes ou des chondrômes ostéoïdes. Cystosarcômes : télangiectasiques et pulsatils (tumeur placentiforme). Sarcôme sans coque (ostéo-sarcosis) : structure, analogie avec le carcinôme fasciculé, formes mixtes cancéreuses. Valeur des sarcômes myélogènes : prétendue bénignité, malignité possible. Pronostic des myéloïdes : infection du voisinage, métastase. Sarcômes malins à cellules fusiformes et rondes. Points de vue pratiques. 3° *Sarcômes parostéaux :* formes ostéoïdes et médullaires.

Sarcômes des membranes fibreuses. Aponévroses. Gaînes vasculaires. Tumeurs rétropéritonéales. Fungus de la dure-mère.

Sarcômes de la peau et du tissu sous-cutané. Tendance à la repullulation et à la métastase. Comparaison avec le cancer. Tumeurs de l'orbite.

Sarcômes des membranes séreuses et muqueuses. Formes solitaires et multiples, primaires et secondaires, aplaties et polypeuses. Polypes des fosses nasales. Utérus. Estomac. Rectum. Pie-mère. Péritoine.

Sarcômes des glandes : médullaires, muqueux, fibreux. *Glandes sexuelles :* Sein. Ovaire. Testicules (sarcocèle). Formes cystiques et polypeuses. Pronostic. *Glandes salivaires :* parotide.

Sarcômes des glandes lymphatiques : forme primaire et secondaire. Le sarcôme glandulaire. Tumeurs du médiastin.

Sarcômes du cerveau : formes dures et molles, cystiques et hémorrhagiques. Valeur.

Coup d'œil rétrospectif général.

Nous arrivons maintenant à un sujet très-important et en même temps assez litigieux : celui des sarcômes (tumeurs charnues, *tumores carnei* ou *carnosi*), sujet dont le nom est connu depuis les plus anciens temps, mais qui jusqu'à ce jour n'est pas encore assez bien établi pour que l'on ait pu l'admettre d'une manière générale (vol. I, p. 16). Galien[1] dit qu'on appelle sarcôme l'excroissance charnue contre nature qui se produit dans la cavité nasale, et il remarque expressément que cette catégorie comprend aussi des polypes. En général, cette manière de voir s'est conservée jusque dans les temps modernes[2]; toutefois le nom se trouve peu usité jusque vers la fin du siècle dernier. Dans les écrits des médecins il n'est presque question que de sarcômes de l'utérus dans le sens d'excroissances charnues ou polypeuses[3]. Une autre idée prévalait déjà auparavant parmi les chirurgiens, car on désignait ainsi certaines tumeurs profondément situées, qui appartenaient au tissu musculaire lui-même et aux parties voisines[4]. On appelait ainsi ordinairement des tumeurs molles, indolentes, arrondies, solides, formées par l'entrelacement de parties fibreuses, recouvertes par la peau, ayant peu de vaisseaux sanguins et étant, en général, d'une nature assez bénigne[5]. On admettait qu'elles s'enflammaient à l'occasion et qu'elles se transformaient en pus, squirrhe ou cancer. Mais avec cela on avait obtenu peu de résultat; car si l'on examine aujourd'hui ce qu'alors on entendait par sarcôme, assurément il ne peut pas rester douteux que les fibrômes, les lipômes,

[1] Galien, *Definitiones medicæ : Sarcoma est incrementum carnis* (σαρκὸς αὔξησις) *in naribus, naturæ modum excedens. Polypus quoque sarcoma quoddam est. Differt sarcoma a polypo magnitudine et structura.* Il y est en outre question d'un *sarcosis* de l'utérus, quoique dans un tout autre sens.

[2] J. B. Palletta, *Exercitationes pathologicæ*. Mediol. 1826, P. II, p. 86 : *Etsi polypus et sarcoma uno et eodemque nomine accipiantur, quia carnei esse creduntur, multi tamen distinguunt ob diversam utriusque indolem, nam polypus magis accedit ad animalculi, cujus nomen præfert, figuram et substantiam, mollior, glutinosus est et solutus et plerumque sanabilis. Alterum vero informius, latæ radicis, fibratæ et refractariæ, vicinis connexum, vix removeri potest.*

[3] Ruysch, *Thesaurus anat.*, III, nº VII, 2. — *Observ. anat. chirurg.*, 28, 29, 58. — Van Swieten, *Comment. in Aphor. Bœrh.*, t. IV, p. 598. — Sandifort, *Observ. anat. path.*, lib. I, p. 111.

[4] P. Barbette, *Opera chirurg. anat.* Lugd. Bat. 1672, P. III, p. 48.

[5] Joh. Astruc, *Abhandlung von Geschwülsten und Geschwüren*. Traduit du français par Rumpelt, avec annotations de Hebenstreit. Dresde et Leipz. 1791, 2e partie, p. 226, 237. — Plenk, *Neues Lehrgebaude von Geschwülsten*. Dresde et Leipz. 1776, p. 176

les chondrômes et une foule d'autres espèces de tumeurs n'aient été confondus avec les véritables cancers et les sarcômes. La plupart des chirurgiens[1] s'est décidée à admettre que les *fongus* (*Schwämme*) *et les sarcômes étaient identiques;* ils considéraient donc aussi la forme fongueuse ou en champignon comme essentielle pour le sarcôme[2] (vol. I, p. 9). Ce n'est qu'en dermatologie que le sarcôme a eu un sens plus étendu; du moins Lorry[3] décrit déjà comme sarcômes certaines masses charnues informes qui résultent en partie de l'inflammation de tumeurs ressemblant au sycosis et qui, en partie, sont congénitales et n'ont qu'une croissance plus tardive.

Plus tard on a encore étendu la définition, et on peut bien dire qu'au commencement de ce siècle on a rangé dans la catégorie des sarcômes presque tout ce qui n'avait pas une texture cystique, ce qui ne présentait pas une dureté extraordinaire et ce qui ne se distinguait pas par une disposition particulière à l'ulcération et aux douleurs; donc, tout ce qu'on n'appelait pas kyste, stéatôme, exostose ou carcinôme (squirrhe et cancer). C'était surtout en cela que fut décisive l'influence d'Abernethy[4]. Il proposa de désigner sous ce nom tout un genre de tumeurs et d'y distinguer encore une série d'espèces. Comme tels il désignait le sarcôme ordinaire, vasculaire ou organisé, le sarcôme adipeux, le sarcôme pancréatique, le sarcôme enkysté, le sarcôme mamellaire, les sarcômes tuberculeux, médullaires et carcinomateux; il désignait ainsi, à l'exception des tumeurs osseuses et vasculaires, presque tout ce qu'on connaissait en fait de pseudoplasmes (végétations), sauf les tumeurs enkystées proprement dites. La plupart de ces noms ne furent, il est vrai, jamais adoptés dans la terminologie médicale générale; cependant le sarcôme simple, le sarcôme enkysté (cysto-sarcôme) et le sarcôme médullaire restèrent, et on y joignit encore le sarcôme gélatineux ou colloïde

[1] Voy. les auteurs dans J. Grashuis, *Exercitatio med. chirurg. de scirrho et carcinomate, in qua etiam fungi et sarcomata pertractantur.* Amstel. 1741, p. 42.

[2] Manget (*Bibl. chir.* Genev. 1721, t. IV, p. 35) explique le sarcôme comme des excroissances charnues; il distingue un scléro-sarcôme (p. 81), un myxo-sarcôme (p. 54) et un lepidum sarcoma (p. 82).

[3] Lorry, *Abhandlung von den Krankheiten der Haut.* Trad. du latin par Held. Leipz. 1779, t. II, p. 279.

[4] John Abernethy, *Med. chir. Beobachtungen.* Trad. en allem. par J. Fr. Meckel. Halle 1809, p. 14 et suiv.

et le sarcôme osseux (*ostéosarcôme*). Le plus souvent on ne remarquait pas qu'Abernethy s'était servi du nom de *sarcôme* dans un sens très-général et n'entendait nullement qu'on dût considérer toutes les espèces qu'il avait signalées comme des formations du même type fondamental.

Cependant arriver à une idée fondamentale uniforme était assurément une nécessité logique et on considérait comme un véritable progrès que, par les travaux des Hey, Wardrop, Lænnec et d'autres, le sarcôme médullaire fut entièrement séparé sous le nom de fongus hématode et médullaire ou d'encéphaloïde (p. 120).

Par cette séparation, on rapprocha tellement, contre le gré des auteurs, le sarcôme médullaire du sarcôme carcinomateux d'Abernethy ou du véritable cancer, que bientôt le sarcôme médullaire et le carcinôme médullaire devinrent identiques. La parenté des fongus et des sarcômes avec les squirrhes et les carcinômes, déjà constatée par Grashuis[1], trouva un nombre toujours plus grand d'adhérents, et notamment en Allemagne la question fut décidée pour longtemps, par l'autorité de Jean-Frédéric Meckel et Philippe de Walther[2], dans le sens de l'identité du fongus hématode, du fongus médullaire et de la mélanose (p. 121). Qu'en resta-t-il pour le sarcôme? Quelques ophthalmologistes[3] conservèrent cette expression pour quelques espèces d'excroissances verruqueuses et granuleuses (*carunculæ*) de la cornée et de la conjonctive, le *pannus carnosus*, sans y attacher, en général, une idée anatomique déterminée. Walther[4] se décida même plus tard à appeler sarcôme toute augmentation de volume d'un organe produite par hypertrophie, sans changement de forme et de composition chimique, et à appliquer cette désignation aux hyperplasies ordinaires des tonsilles et des parotides, au goître et à la tuméfaction du foie. Stromeyer[5] définit les sarcômes comme des tumeurs formées d'un tissu cellulaire, riche en vaisseaux et semblable dans sa structure au tissu musculaire de nouvelle formation

[1] Grashuis, *l. c.*, p. 56, 65.

[2] Meckel, *Path. Anat.*, II, 2, p. 297. — Phil. v. Walther, *Journal für Chirurgie und Augenheilkunde*, 1823, t. V, p. 252, 564.

[3] Ch. Himly, *Die Krankheiten und Missbildungen des menschl. Auges und deren Heilung*. Berlin 1843, t. II, p. 16. — Weller, *Die Krankheiten des menschl. Auges*, 4e édit., Berlin 1830, p. 187.

[4] Phil. v. Walther, *System der Chirurgie*, p. 382.

[5] L. Stromeyer, *Handbuch der Chirurgie*, t. I, p. 246.

et aux granulations. Il y rangea non-seulement les fibroïdes et les cystosarcômes, mais aussi certaines mélanoses, tandis qu'il en exclut décidément les hypertrophies simples et le fongus médullaire. C'est ainsi qu'il se fit à la fin une telle confusion dans le langage qu'une entente paraissait tout à fait impossible; chacun employait assez arbitrairement le même nom pour désigner les végétations les plus différentes.

C'est justement cet état de choses arbitraire qui a provoqué la réaction, lorsqu'on s'est mis à examiner les tumeurs à un point de vue anatomique et histologique plus précis. On a pensé qu'il ne restait rien à faire que de renoncer entièrement à un nom aussi incertain dont on avait tant abusé, et de désigner d'une autre manière les différentes espèces des productions comprises sous cette dénomination. Je n'aurais rien à objecter contre un pareil essai ; je partage plutôt l'opinion qu'il est nécessaire qu'on sépare autant que possible, non-seulement les véritables carcinômes, mais aussi les fibrômes, les lipômes, chondrômes etc. Aussi, en établissant les myxômes[1], les chondrômes ostéoïdes, les gliômes etc., j'ai déjà restreint considérablement le cadre des sarcômes. Mais après cette élimination, je pense qu'il est nécessaire de conserver le sarcôme, puisqu'il y a nécessité absolue de réserver un nom particulier à certaines tumeurs appartenant à la série connective. Nous pouvons bien établir pour ces tumeurs un type *général* du développement histologique, mais nous ne sommes pas en état de trouver pour elles en particulier, parmi les tissus normaux, des analogies spéciales aussi parfaites que nous en avons rencontré dans les productions dont nous avons parlé jusqu'ici.

En examinant les différentes espèces de tumeurs dont nous avons parlé jusqu'ici comme étant analogues dans leur structure au tissu connectif, nous trouvons que chacune d'elles peut devenir le point de départ d'un développement ultérieur et établir en quelque sorte la transition vers quelque autre produit qui concorde encore, suivant le type général, avec le tissu principal, mais qui dans les détails en diffère cependant. On a appelé cela, depuis

[1] Birkett (*Guy's Hosp. Rep.*, 1858, 3e série, vol. IV, p. 234-248) décrit une série de myxômes très-bien marqués comme une sous-division particulière des tumeurs fibroplastiques.

longtemps, une *dégénération;* je l'ai décrit[1], avec plus de précision, comme *susceptibilité de transition* d'une tumeur en une autre (*transformation*, *métaplasie*). Une pareille transformation se fait dans les tumeurs de la série connective, de sorte que la particularité de l'un ou l'autre tissu, déterminée en partie et le plus souvent par la nature de la substance intercellulaire, en partie par la nature des éléments cellulaires, subit une déviation essentielle ; les cellules prennent par elles-mêmes un développement progressif, tant dans une direction en s'agrandissant considérablement, que dans une autre en augmentant en nombre. Plus un pareil développement progressif des fibrômes, myxômes, chondrômes, ostéômes, mélanômes et gliômes est parfait pour former des tumeurs riches en cellules et en même temps constituées par de grandes cellules, plus se perd le caractère originaire, et il se forme ce que Bruns[2] appelle une tumeur cellulaire (*tumor cellulosus*), *sans pourtant que les cellules cessent de présenter le type général du tissu qui leur a donné naissance;* je me crois d'autant plus autorisé à appeler cette production un sarcôme. Si, par contre, les cellules prennent un développement hétéroplasique, si elles deviennent, par exemple, des cellules épithéliales, ce n'est plus un sarcôme, mais un cancroïde, un carcinôme ou un kystôme. Je ferai de suite observer ici que non-seulement les fibrômes, les myxômes et les mélanômes peuvent entrer en une métaplasie cancéreuse, et que c'est dans l'enchondrôme même l'espèce de métaplasie la plus ordinaire (vol. I, p. 473), mais encore que cela se voit aussi jusqu'à un certain point dans le sarcôme, comme déjà les anciens observateurs l'ont admis (p. 169).

Le sarcôme est donc pour moi une production très-bien définissable. J'entends par elle, une production dont le tissu, *suivant le groupe général, appartient à la série des tissus connectifs et qui ne se distingue des espèces nettement tranchées des groupes du tissu connectif que par le développement prédominant des éléments cellulaires*[3].

Le type général continue donc à subsister sous tous les rap-

[1] Virchow, *Würzb. Verhandl.*, 1850, t. I, p. 138.
[2] Bruns, *Handbuch der prakt. Chirurgie*, t. I, p. 95.
[3] Virchow, *Pathol. cellul.*, p. 407.

ports, comme un tissu dans lequel les cellules et la substance intercellulaire — quand même cette dernière serait réduite à peu de chose — sont encore réunies en une structure commune présentant une cohésion et une compacité relativement grandes ; ce tissu reçoit des vaisseaux et se trouve en connexion continue avec les tissus connectifs voisins. Par là le sarcôme se distingue essentiellement de toutes les productions épithéliales et notamment de tous les carcinômes et des tumeurs cystiques, où les parties essentielles se présentent comme quelque chose de distinct, existant à côté des éléments anciens, où les éléments spécifiques de la tumeur ne sont pas joints au reste du tissu d'une façon continue, mais plutôt plus ou moins discontinue et seulement *per contiguum*.

Si tel est le caractère général du sarcôme, il faut sans doute y faire une grande série de subdivisions. Je me suis borné autrefois[1] à n'en établir que deux, savoir : le sarcôme *fibreux* et le sarcôme *fibro-cellulaire*, subdivision qui plus tard a été admise par plusieurs auteurs. Mais elle ne suffit pas et n'a de valeur que pour la forme fibromateuse, qui assurément n'est pas la plus ordinaire. Aujourd'hui il faut aller bien plus loin et établir autant de sous-divisions qu'il y a de tumeurs particulières de la série connective dont nous avons parlé jusqu'à présent. Dans le cas spécial, le sarcôme se rattache d'abord ou à un fibrôme ou à un myxôme, chondrôme, ostéôme, gliôme, ou à toute autre forme que nous avons décrite. J'ai déjà relevé, en parlant de la plupart de ces espèces (vol. I, p. 346, 403, 406, 473 ; vol. II, p. 117, 129, 133, 156, 159), qu'elles présentent certaines transitions au sarcôme et que, dans des cas spéciaux, il peut être difficile de savoir si l'on doit appeler la tumeur un sarcôme ou s'il faut la ranger dans la série ordinaire. Il est possible que dans une tumeur certaines portions soient purement fibreuses, ou muqueuses ou osseuses, tandis que d'autres s'éloignent entièrement du type particulier, en ce que la masse du tissu présente le caractère cellulaire très-marqué, et paraissent sarcomateuses. Dans quelques cas il arrive que cette combinaison se complique encore davantage, en ce que dans la même tumeur trois, quatre ou cinq de ces différents

[1] *Virchow's Archiv*, 1847, t. I, p. 195-200.

tissus coexistent ; par exemple, qu'une partie est osseuse, tandis qu'une autre est cartilagineuse, une troisième fibreuse et qu'une quatrième enfin a le caractère spécifique sarcomateux. Si ce n'était cette dernière partie, on rangerait la tumeur dans une des espèces mentionnées plus haut ou dans une combinaison de ces espèces entre elles. Mais dès que commence pour le développement cellulaire une marche plus indépendante, plus spontanée, alors disparaît de plus en plus le caractère par lequel se dessinent plus ou moins les productions connectives, caractère qui consiste en ce que les cellules diminuent peu à peu en nombre devant la substance intercellulaire, qu'elles passent au second plan et qu'elles occupent une position en apparence secondaire. Dès ce moment, nous parlerons d'un sarcôme et nous établirons par là une différence extrêmement importante, non-seulement au point de vue anatomique, mais aussi sous les rapports clinique et notamment pronostique.

On pourrait, il est vrai, aussi raisonner d'une autre façon. Si, sous certains rapports, les végétations les plus diverses de la série connective se développent en sarcômes, il semblerait que ce qu'il y aurait de mieux à faire, ce serait de renoncer entièrement au sarcôme, et de joindre, en ses lieu et place, à chacune des autres espèces une variété sarcomateuse. Au lieu d'un sarcôme fibreux ou fibro-sarcome, nous aurions alors un fibrôme sarcomateux ; au lieu d'un sarcôme muqueux ou myxo-sarcôme, un myxôme sarcomateux. J'admettrais pour toute la classe cette division, que je regarde pour certaines tumeurs complexes comme indispensable, si tous les sarcômes avaient un stade où ils sont réellement des fibrômes, des myxômes ou quelque autre des tumeurs mentionnées, et si ce stade pouvait être considéré comme leur plus haut degré de développement, ou, en d'autres termes, si la formation sarcomateuse pouvait être désignée comme une simple *dégénération* (vol. I, p. 93). Mais beaucoup de sarcômes passent immédiatement du stade de granulation à un développement plus élevé, sans s'être jamais présentés comme du véritable tissu connectif, du tissu muqueux, de la névroglie ou une forme quelconque typique du tissu connectif. Mais ce qui est encore plus décisif, c'est l'observation d'un sarcôme procédant d'un fibrôme, d'un myxôme ou d'un mélanôme et produisant

ensuite, par infection, des tumeurs secondaires qui ne sont point d'abord aussi des fibrômes, myxômes ou mélanômes, mais qui deviennent immédiatement des sarcômes. Ces sarcômes, par conséquent, ne sont pas liés au caractère spécifique et particulier du développement de leurs tissus producteurs déterminés, mais seulement à leur caractère général. C'est justement aussi ce dernier caractère qui décide de la valeur clinique de ces tumeurs. Suivant les principes généraux de la terminologie, il faudra donc nous arrêter au nom de sarcôme (vol. I, p. 287). Ceci n'empêche pourtant pas que dans les cas où il existe une métaplasie indubitable d'une végétation simple (par exemple d'un fibrôme ou gliôme) en un sarcôme, nous ne parlions d'un fibrôme ou d'un gliôme sarcomateux, et cela aussi longtemps qu'il existe encore des restes considérables de la végétation primitive.

L'expérience a fait justice de tous les essais que l'on a faits pour diviser les sarcômes en une série d'espèces séparées, indépendantes et coordonnées, suivant qu'un type spécial de tissu prend l'une ou l'autre direction. Cela vient de ce que dans la classification générale des tumeurs il reste toujours certaines formes qui ne cadrent pas avec les types spéciaux. Certes il est très-instructif de voir que les adversaires les plus décidés du sarcôme ont été finalement forcés de le remplacer par de nouvelles espèces de tumeurs. Ils luttaient plus contre le nom que contre la chose. Prenons l'exemple le plus connu : lorsque la structure d'une tumeur se rapproche notablement de celle des tumeurs fibreuses et ne se distingue des fibrômes ordinaires que par la présence d'éléments cellulaires très-nombreux, de cellules fusiformes en général, ces fibrômes ont été appelés, tant en France que par un certain nombre de médecins anglais, des *tumeurs fibro-plastiques*, comme l'avait proposé Lebert[1]. On est parti de l'idée de Schwann[2], alors admise généralement, que la masse fibreuse du tissu connectif naissait immédiatement des cellules fusiformes (corpuscules caudiculés) par la division longitudinale de leur corps. Une tumeur fibro-plastique devrait donc indiquer une tumeur dans laquelle des corps fibro-plastiques ou des cellules formant des fibres existent en assez grand nombre. Mais cette dé-

[1] Lebert, *Physiol. pathol.* Paris 1845, t. II, p. 120.
[2] *Pathol. cellul.*, p. 36, fig. 19 B.

nomination est mauvaise sous un double rapport; d'abord, parce que les cellules fusiformes en général ne produisent pas d'elles-mêmes les fibres du tissu connectif par la fissure de leur corps, mais que ces fibres appartiennent plutôt à la substance intercellulaire; ensuite, parce qu'une pareille production, quand même elle existerait ailleurs, ne s'observe justement pas dans ces tumeurs. Car tel est le caractère même de ces tumeurs que les éléments cellulaires persistent comme tels et qu'ils ne passent pas à l'état de tissu connectif parfait. S'ils se développaient ainsi, s'ils produisaient régulièrement une substance intercellulaire et fibrillaire en masse considérable, les cellules seraient véritablement fibro-plastiques et la tumeur serait tout simplement un fibrôme. Mais c'est justement la production exubérante et par masse des cellules, qui représente le summum, la véritable florescence de la tumeur (vol. I, p. 93). Le nouveau nom est donc inadmissible, il a même été nuisible puisqu'il a fait présumer, dès l'abord, que la tumeur fibro-plastique, comme étant composée d'un tissu connectif ordinaire jeune ou transitoire, non arrivé encore à maturité, tissu de transition, n'entraînait aucune idée de gravité et devait même être considérée, en général, comme une formation de bonne nature[1]. Ce n'est qu'après des expériences des plus acerbes qu'on renversa cette opinion. Il fallut de nouveau découvrir la généralisation des tumeurs fibro-plastiques, tandis que le caractère constitutionnel, malin, de beaucoup de sarcômes était connu depuis longtemps. La tumeur fibro-plastique n'est rien autre chose que le *sarcôme à cellules fusiformes* ou le *sarcôme fasciculé* d'autres auteurs.

Paget[2] a pris une autre voie en désignant une partie des sarcômes sous le nom de *tumeurs fibreuses malignes*, une seconde partie comme *tumeurs fibroïdes à récidive*, et une troisième formée par *les tumeurs myéloïdes* qui ont été déjà plusieurs fois mentionnées. Relativement à ces deux premières espèces, il a considéré certaines propriétés physiologiques comme devant déterminer leur appellation, savoir la malignité et la récidive. Cela n'est pas admissible en présence du principe histologique

[1] Lebert, *Abhandlungen aus dem Gebiete der prakt. Chirurgie und der path. Physiol.* Berlin 1848, p. 132, 241.

[2] Paget, *Lectures on surgical pathology.* Lond. 1853, vol. II, p. 151, 155, 212.

que nous avons adopté comme le meilleur pour la classification. Quant à la forme myéloïde, j'ai déjà fait observer plus haut (p. 5) qu'il se présente sans nul doute dans maintes tumeurs quelques éléments semblables à certaines cellules de la moelle osseuse. Mais une partie de ces tumeurs appartient aux ostéômes médullaires, d'autres sont à ranger dans d'autres groupes (lymphômes), un troisième genre enfin peut être laissé parmi les sarcômes. J'y reviendrai, mais je ferai remarquer déjà ici que je ne voudrais pas nommer *myéloïde* tout sarcôme qui contient les cellules multinucléaires en question ; car celles-ci ne constituent pas des éléments spécifiques et constantes de la moelle osseuse, mais bien un élément fortuit, qui se trouve quelquefois dans la moelle et quelquefois ailleurs.

D'autres observateurs, et ils sont en grand nombre, tant chirurgiens qu'anatomistes, ont cru devoir ranger une très-grande partie des sarcômes immédiatement parmi les cancers, à cause de leur malignité, et leur donner le nom de *carcinômes*. Dans les temps passés on se tira d'embarras en disant que dans certaines circonstances le sarcôme peut dégénérer ou devenir cancéreux ; mais dans les temps modernes on est parti de l'admission arbitraire de l'invariabilité des types de tumeurs, et l'on a tellement renoncé à cette idée qu'on a nommé la tumeur en question tout simplement un *cancer*, ou bien qu'on lui a refusé totalement tout caractère cancéreux. Suivant mon expérience (p. 172), l'erreur fondamentale se trouve ici dans l'observation. *Il y a de véritables formes mixtes de sarcômes et de carcinômes :* des tumeurs dont certains segments sont sarcomateux (fibro-plastiques) et d'autres carcinomateux. On peut donc parler effectivement d'un *sarcôme carcinomateux*, mais, il est vrai, dans un autre sens que ne l'entendait Abernethy. Une pareille tumeur aura naturellement aussi les caractères physiologiques des deux espèces, et sa malignité sera en quelque sorte double. Il peut arriver dans ces cas qu'en effet le sarcôme dégénère en cancer, mais assurément il ne faudra pas entendre par là que les éléments de sarcôme déjà développés se transforment en éléments cancéreux ou qu'ils produisent des éléments du cancer. Au contraire, les éléments du cancer procèdent pour la plupart, autant que j'ai pu m'en convaincre, du tissu-mère ou du tissu de granulation.

à côté des éléments de sarcôme, et sarcôme et carcinôme croissent donc ensemble comme deux branches d'un même tronc. Malgré cela il est bien possible qu'ils ne se développent pas simultanément, et il résulte de mes observations que dans de pareils cas le développement primitif est sarcomateux et le développement consécutif carcinomateux. Il se produit ainsi une tumeur composée (dégénération composée, Lænnec) d'un type mixte, qui était d'abord simple, et dont on peut par conséquent dire, en raison surtout des caractères macroscopiques, qu'un sarcôme est devenu carcinomateux et que le type de la végétation a changé. Mais ceux qui insistaient sur l'invariabilité du type étaient naturellement forcés de conclure que dès le commencement le type avait été carcinomateux.

Cela est arrivé d'abord avec les sarcômes colorés, les soi-disant *mélanoses*. Auparavant on ne distinguait pas cette forme d'avec les tumeurs carcinomateuses, et il est assez difficile de démêler encore, dans les anciennes descriptions, ce qui lui appartient. J'en trouve un des meilleurs exemples dans Fabrice de Hilden[1], qui décrit une mélanose comme *ficus cancrosus* dans l'orbite de l'œil droit. Aussi au commencement de ce siècle les observateurs n'ont-ils pas distingué la mélanose et le fongus hématode[2] ou médullaire, et dans la science vétérinaire on les a confondus même avec les hémorrhoïdes[3]. Lænnec[4] proposa le premier le nom de *mélanose* et donna par là aux investigations un point de départ plus déterminé; mais il amena une grande confusion, en rangeant dans la mélanose tous les tissus noirs qui se rencontrent dans les diverses parties du corps, à l'exception toutefois du pigment pulmonaire. Il distingua des mélanoses enkystées et non enkystées, des mélanoses infiltrées et d'autres déposées librement à la surface des organes, mais il les regardait toutes ensemble comme une espèce de cancer. Les auteurs postérieurs[5] n'ont pas seule-

[1] Fabricius Hildanus, *Obs. et curat. chirurg.*, cent. I, obs. 1, p. 33. *Materia instar atramenti nigra erat nihilque aliud quam sanguinis fæx.*

[2] Wardrop, *Observ. on fungus hæmatodes*, p. 59, 74, 81, pl. III, fig. 1, 3. — Allan Burns, *Anatomy of head and neck*. Edinb. 1811, p. 349.

[3] Brugnone, *Von der Zucht der Pferde, Esel und Maulthiere, und von den gewöhnlichsten Gestütkrankheiten*. Trad. de l'ital. par Fehmer. Prag 1790, p. 61.

[4] Lænnec, *Bulletin de l'École de médecine de Paris*, 1806, n° 2, p. 24. — *Traité de l'auscultation médiate*, t. I, p. 288.

[5] Mérat, *Dict. des sc. méd.* Paris 1819, t. XXXII, p. 183. — Lobstein, *Traité d'anat*

ment admis ces formes, mais les ont encore étendues en partie, et on est parvenu ainsi, non-seulement à distinguer les mélanoses bénignes et malignes, mais aussi celles qui sont vraies et celles qui sont fausses. Les recherches ont été par là détournées davantage de la question, en s'adressant toujours plus à la matière colorante qu'à la masse du tissu proprement dit. Cette direction est d'autant plus fâcheuse qu'on avait en vue la matière colorante noire, tandis que réellement celle des tumeurs en question est plutôt brune que noire, et que ce ne sont donc pas seulement les tumeurs qui paraissent réellement noires, mais encore celles qui sont brunes, d'un brun foncé ou d'un brun gris et celles qui sont tachetées dont il est ici question.

La pensée de Lænnec trouva son expression la plus accentuée dans la désignation de *cancer mélané* (*cancrum melaneum*) choisie par Alibert[1], que celui-ci distinguait encore du cancer anthracine décrit par Jurine, bien qu'Alibert, suivant sa description, semble seulement parler de la forme multiple, et que Jurine, par contre, traite de la forme solitaire du mal. Il décrit même et dessine[2] une troisième forme qu'il appelle cancer globuleux et qui rentre évidemment aussi ici. En Allemagne, après les exemples donnés par J. F. Meckel, Ph. Walther et Meyen[3], on s'attacha à voir dans la mélanose une espèce de fongus médullaire, et ce n'est que depuis Jean Müller[4] que le nom de *carcinôme mélanotique* fut presque généralement admis et que l'on regarda ainsi les mélanoses comme une variété du cancer. Quelques auteurs seuls s'obstinèrent à considérer la mélanose à part et à la laisser se combiner accidentelle-

pathol., t. I, p. 464. — Andral, *Précis d'anat. pathol.*, t. I, p. 446. — Carswell, *Illustrations*, art. *Melanoma*. — Gluge, *Atlas*, livr. III.

[1] Alibert, *Nosologie naturelle* (1817). Paris 1838, p. 541, 550, pl. J. et K. Je ferai remarquer ici que le cas de cancer mélané qu'Alibert a fait dessiner pl. K, est de nouveau donné par Savenko (*Tentamen path. anat. de melanosi*. Petrop. 1825, tab. I), qu'il est identique avec l'observation 32 citée en détail par Lænnec dans son *Traité d'auscult. médiate*. Ce qui est singulier, c'est qu'aucun des deux auteurs (Alibert et Lænnec) ne cite l'autre. Chaque auteur donne un autre nom à son malade, tandis que tout : l'interne qui a fait l'observation, l'hôpital, le résultat de l'autopsie, s'accorde jusqu'au choix des expressions. Enfin Breschet (*Journ. de physiol. expérim.*, par Magendie. Paris 1821, p. 362) revendique encore pour lui cette observation.

[2] Alibert, *ibid.*, p. 541, 548, pl. H.

[3] Meckel, *Path. Anat.*, II, 1, p. 297. — Walther, *Journ. f. Chir. und Augenheilk.*, t. V, p. 564. — Meyen, *Unters. über die Natur parasitischer Geschwülste*. Berlin 1828, p. 63.

[4] Joh. Müller, *Ueber den feineren Bau der Geschwülste*, p. 18.

ment à d'autres tissus. Ainsi Carswell, mais notamment Lebert[1], séparent tout à fait la mélanose essentielle de la mélanose combinée.

Stromeyer a été le premier qui ait parlé de sarcômes mélanotiques, mais sa manière de voir resta sans influence parce qu'il ne l'appuyait pas sur des données assez exactes. Je me suis efforcé non-seulement de mieux préciser cette forme, mais de signaler aussi la différence qui existe entre elle et le cancer mélanotique[2]. Depuis lors, quelques auteurs[3] ont admis le sarcôme mélanotique; mais la plupart regardent encore toutes les mélanoses comme des carcinômes (cancers pigmentaires). On cesse ainsi naturellement d'appliquer l'expression de *mélanose*, adoptée par tous les anciens observateurs, à de simples liquides de couleur noire ainsi qu'à de simples kystes à contenu noir (hémorrhagique) et à la coloration noire de certains organes; mais la nouvelle idée avait été examinée à un point de vue trop restreint, ce qui, sous le rapport pratique, est toujours très-déplorable. Selon moi, les tumeurs mélanotiques doivent être divisées en trois groupes entièrement séparés : les mélanômes simples, les mélano-sarcômes et les mélano-carcinômes; mais j'admets que ces groupes ont entre eux des relations déterminées et peuvent, dans certaines circonstances, faire des transitions de l'un à l'autre, sans que cela doive nous empêcher de séparer ces groupes dans l'analyse. Malheureusement la manière ordinaire de décrire ces cas dans la littérature en rend la distinction extrêmement difficile; il est même, pour beaucoup de cas individuels, impossible de suppléer aux données qui manquent pour découvrir à quel groupe ils pourraient avoir appartenu. D'un autre côté, il n'est pas possible de renoncer entièrement aux données historiques, et je fais d'avance la remarque que, dans ce qui suit, je serai souvent forcé de citer des cas qui vraisemblablement n'appartiennent pas aux sarcômes, mais aux carcinômes ou tout au moins aux formes mélangées de carcinôme. Plus tard, il sera possible de faire une exposition plus complète; mais pour le moment il suffira de constater qu'un nombre assez considérable de tumeurs mélanotiques, surtout de

[1] Lebert, *Traité d'anat. path.*, t. I, p. 122.

[2] *Virchow's Archiv*, 1847, t. I, p. 470.

[3] G. Simon, *Hautkrankheiten*, 2e édit., p. 267. — R. Maier, *Berichte der naturf. Ges. zu Freiburg im Br.*, 1858, nº 30. — C. O. Weber, *Chir. Erfahrungen u. Untersuchungen*, p. 335. — Grohe dans Vidal-Bardeleben, *Chirurgie*. Berlin 1863, t. I, p. 551.

la peau et de l'œil, appartiennent au sarcôme. Naturellement, la question de la malignité ne se trouve pas jugée par cette distinction; j'avoue, au contraire, que les mélano-sarcômes, comme tels, peuvent être très-malins, qu'ils peuvent même se transformer par métaplasie en cancers; mais je n'en conclus pas que ce soient des cancers originaires. Les sarcômes ne se comportent, sous ce rapport, pas autrement que les enchondrômes.

Après les mélanoses, ce sont les sarcômes médullaires qui ont été presque entièrement absorbés par les *carcinômes médullaires*. Comme j'ai déjà traité ce sujet à plusieurs reprises (p. 120, 149), je ne veux pas y revenir ici. Mais il faut que je touche deux autres points en litige qui ont été relevés par Jean Müller. D'un côté, c'étaient certaines formes malignes qui l'ont déterminé à établir un carcinôme fasciculé (*carcinoma fasciculatum*) qu'il a réuni d'une manière très-significative au *carcinôme hyalin*[1]. D'un autre côté, il a jugé nécessaire de distinguer un second groupe de tumeurs, qu'il a séparées, il est vrai, très-explicitement des cancers, mais qu'il a désignées comme étant très-malignes : ce sont celles qu'il a appelées *fongus ossifiants* ou *tumeurs ostéoïdes*[2]. Ces propositions ont été acceptées ensuite de bien des côtés, avec la seule modification que l'ostéoïde a été aussi appelé *carcinôme ostéoïde*.

La raison qui a forcé à faire ce rapprochement avec les cancers, provient d'une observation très-positive[3] que j'avais déjà faite, il y a quinze ans, et qui consiste en ce que les sarcômes ne sont nullement, comme plusieurs auteurs[4] le pensaient, des tumeurs bénignes qui reviennent tout au plus localement; mais qu'ils apparaissent aussi dans les glandes lymphatiques du voisinage; qu'ils se développent dans des organes plus éloignés, et enfin qu'ils se généralisent dans tout le corps; qu'ils peuvent donc offrir toute la malignité des formes carcinomateuses. C'est une observation aujourd'hui généralement reconnue. Mais cette circonstance n'autorise nullement à appeler la

[1] Müller, *Ueber den feineren Bau der Geschwülste*, p. 22.

[2] Müller, *Archiv für Anat. Phys. u. wissenschaftl. Med.*, 1843, p. 396.

[3] Virchow, *Medicinische Reform*, 1849, n° 51, p. 271. Cpr. aussi *Handb. der spec. Path. und Therapie*, 1854, t. I, p. 347, 349.

[4] Joh. Müller, *Ueber den feineren Bau der Geschwülste*, p. 29. — B. Reinhardt, *Path. anat. Untersuchungen*. Berlin 1852, p. 122.

tumeur un cancer, si toutefois l'on entend désigner par le mot *cancer* une structure déterminée. Si la qualification de *cancer* appliquée aux tumeurs ne doit signifier « qu'un genre carnivore », alors le nom est, il est vrai, indifférent, et il n'y a qu'à noter parmi les tumeurs toutes les formes qui peuvent avoir des propriétés également malignes. Mais je pense qu'après toutes ces tentatives, on doit cependant s'en tenir à l'ancien nom, tel que je l'ai fait dès le commencement, et que l'ont fait ensuite, en Allemagne, tous ceux qui se sont occupés spécialement de ces tumeurs[1]. Ce nom me paraît aussi très-bien choisi, puisqu'il n'embrasse pas seulement distinctement la nature charnue, la vascularisation, la mollesse, l'homogénéité de structure qu'ont ordinairement ces tumeurs, mais aussi leurs rapports de contiguité et de continuité avec les parties voisines, et qu'il exprime la similitude que le tissu-sarcôme présente avec les différentes formes des *bourgeons charnus* (*wildes Fleisch*) ou, comme disaient les anciens, *carunculæ*, *caro luxurians* ou *hypersarcosis*[2]. Sous ce nom on entend, comme on sait, des productions molles qui paraissent à la surface des plaies et qui peuvent former, suivant leur masse, des *granulations* ou des *fongosités*. Mais il existe une certaine analogie, non-seulement avec les bourgeons charnus, mais aussi avec la véritable chair de formation récente ou en voie de développement : avec les muscles, comme nous le verrons encore plus tard. Il n'y a donc nullement défaut de clarté dans la signification du sarcôme; ce sont des choses bien déterminées qu'on a en vue, et si les différentes sous-divisions qui en résultent tout naturellement se rattachent le plus étroitement à certaines espèces déterminées de tissus et de tumeurs, nous aurons à rechercher ce qui en est de leurs propriétés physiologiques, quelle est leur malignité et ce qu'elles offrent de particulier au point de vue du pronostic et du traitement. —

[1] A. Förster, *Handb. der allg. pathol. Anatomie*. Leipz. 1855, p. 219. — B. Beck, *Pseudoplasmen*. Freib. 1857, p. 44. — C. O. Weber, *Chirurgische Erfahrungen und Untersuchungen*. Berlin 1859, p. 361. — Billroth, *Die Eintheilung, Diagnostik und Prognostik der Geschwülste*. Berlin 1859, p. 19. — *Virchow's Archiv*, 1860, t. XVIII, p. 84. — Senftleben, *Archiv f. klin. Chir.*, 1861, t. I, p. 111. — Grohe dans Bardeleben-Vidal, *Lehrbuch der Chir. und Operationslehre*. Berlin 1863, t. I, p. 524.

[2] A. Paræus, *Opera chirurg.* Francof. ad Mœn. 1594, lib. XII, cap. 7, p. 381.

Si, après ces considérations d'introduction à l'étude des sarcômes, nous poursuivons plus spécialement l'histoire du sarcôme, on verra déjà, d'après ce qui a été dit, qu'il est assez difficile, après les espèces de tumeurs dont il a été plus haut traité, de donner une description générale du sarcôme, puisqu'il offre une bien plus grande variété d'états intérieurs que les différentes tumeurs énumérées jusqu'à présent. Il résulte surtout facilement pour lui des différentes places où il naît, ou, pour parler avec plus de précision, des différents tissus-mères dont il procède, certaines particularités qui déterminent non-seulement le développement de la tumeur-mère, mais aussi celui des tumeurs qui en dérivent. Ces dernières sont, par conséquent, comparativement, quoique non absolument, indépendantes du tissu-mère.

Bien que tout tissu appartenant à la série connective puisse servir de matrice au sarcôme, Grashuis[1] a pourtant bien fait de désigner le tissu cellulaire ou connectif proprement dit comme siége de prédilection de ce genre de productions. Viennent ensuite principalement les tissus connectifs mous: le tissu muqueux, la névroglie et les différents états de la moelle osseuse; quant au tissu graisseux proprement dit, il montre une bien moindre tendance à la sarcomatose qu'à la carcinose. Parmi les tissus durs, le tissu osseux y est plus prédisposé que le tissu cartilagineux, dont seule la forme ostéoïde, décrite plus haut (vol. I, p. 471 et 529), le cartilage membraneux et osseux, devient le point de départ plus fréquent du sarcôme. Nous arrivons ainsi aux variétés suivantes du sarcôme :

1° Sarcôme fibreux, fibro-sarcôme.

2° Sarcôme muqueux, gélatineux ou colloïde, myxo-sarcôme.

3° Sarcôme glieux, glio-sarcôme.

4° Sarcôme mélanotique, mélano-sarcôme, sarcôme pigmentaire.

5° Sarcôme cartilagineux, chondro-sarcôme.

6° Sarcôme ostéoïde, ostéo-sarcôme, sarcôme ostéoïde.

Cette division n'empêche pas que, de même que dans les tumeurs simples, plusieurs variétés ne se combinent dans la même tumeur; que, par exemple, quelques parties soient plus fibreuses, d'autres plus muqueuses ou glieuses, quelques-unes cartilagi-

[1] Grashuis, *l. c.*, p. 67.

neuses et d'autres osseuses. La désignation dépend ici aussi de l'élément prédominant.

D'après la consistance, les sarcômes peuvent être divisés, comme tous les tissus morbides, en deux groupes : les sarcômes *durs* et les sarcômes *mous*. Les premiers ont été pendant longtemps désignés sous le nom de *stéatômes* ou *tumeurs lardacées*. Nous avons vu plus haut (vol. I, p. 12, 322, 364, 456) que différentes autres formes de tumeurs ont porté le même nom. Les sarcômes mous fournissent le groupe des *tumeurs charnues* dans le sens restreint du mot, dont on a retranché, seulement depuis la fin du siècle passé, les *tumeurs médullaires* comme formant une catégorie particulière. Nos variétés correspondent à ces différences, seulement en grand. On peut dire, il est vrai, que les fibro-sarcômes, les chondro-sarcômes et les ostéo-sarcômes correspondent aux formes dures, et les myxo-sarcômes, les glio-sarcômes et les mélano-sarcômes aux formes molles; mais, comme le mélano-sarcôme montre une consistance tantôt plus dense, tantôt plus molle, de même le fibro-sarcôme est aussi très-variable, et même les chondro-sarcômes et les ostéo-sarcômes présentent assez souvent de grandes portions d'une mollesse considérable. Ce sont la nature et la richesse de la substance intercellulaire qui déterminent surtout les différences de consistance.

Mais il peut aussi arriver dans toutes les variétés que les éléments cellulaires deviennent, en certains endroits de la tumeur et pour certaines variétés même dans la tumeur tout entière, tellement abondants, qu'ils déterminent par là le caractère de la tumeur et que le type spécial du tissu-mère finit par disparaître entièrement. Ces formes riches en cellules sont naturellement très-molles, parce qu'elles contiennent une plus petite quantité de substance intercellulaire qui détermine la consistance. Elles représentent en masse les formes médullaires ou encéphaloïdes : *sarcôme médullaire*. On comprend en même temps que le sarcôme médullaire ne se trouve pas simplement juxtaposé aux fibro-sarcômes, aux myxo-sarcômes ou aux glio-sarcômes; mais que chacun de ces derniers peut devenir médullaire par l'augmentation des cellules. Nous aurons par conséquent un fibro-sarcôme médullaire, un myxo-sarcôme médullaire etc. Il serait peut-être plus convenable d'écarter entièrement l'expression de

médullaire, qui peut si facilement être mal comprise, et de la remplacer tout simplement par celle de riche en cellules, puisque c'est l'idée qui doit être exprimée. On peut donc dire qu'en pathologie, médullaire est synonyme de riche en cellules; le sarcôme médullaire mérite, par conséquent, plus précisément le nom de sarcôme multicellulaire. Si néanmoins je conserve l'ancienne dénomination, c'est surtout parce qu'elle est plus commode et plus brève, qualités qui ne sont remplacées par nulle autre.

Quant aux formes des cellules, elles sont indifférentes à ce point de vue. Un sarcôme multicellulaire peut aussi bien avoir un aspect médullaire, s'il consiste entièrement en cellules fusiformes, que s'il ne contient que des cellules rondes. Cette dernière forme est, il est vrai, la plus ordinaire; mais il est pourtant assez souvent des cas du fongus médullaire le plus parfait, entièrement formés de cellules fusiformes.

La grandeur des cellules ne décide pas non plus de l'aspect, quoiqu'elle soit sujette aux plus grandes variations. On peut par conséquent, diviser tous les sarcômes, et non pas seulement ceux qui sont riches en cellules, en deux grands groupes : les uns à *grandes* et les autres à *petites cellules*. Les sarcômes à petites cellules [1] ont le plus d'analogie avec les gliòmes et certaines formes de granulations comme tissus pathologiques, et avec les couches granulaires du cerveau et de la rétine, quelquefois aussi avec la masse médullaire des glandes lymphatiques et la moelle osseuse de nouvelle formation, comme tissus physiologiques. C'est pourquoi on les a aussi désignés comme sarcômes à structure de granulation [2]. D'après ma division, ils appartiennent essentiellement au glio-sarcôme et au myxo-sarcôme, et je les appellerai, par exemple, glio- ou myxo-sarcôme parvi-cellulaire. Les sarcômes à grandes cellules sont surtout des fibro-sarcômes et des mélano-sarcômes; cependant on trouve aussi des myxo-sarcômes ayant de très-grands éléments. Nous arrivons ainsi à un myxo-sarcôme magni-cellulaire etc. Il y a même quelques sarcômes, notamment les myéloïdes, qui contiennent de véritables *cellules gigantesques:* sarcôme giganto-cellulaire.

[1] C. O. Weber, *Chirurgische Erfahrungen und Untersuchungen*, p. 368.

[2] Billroth, *Virchow's Archiv*, t. XVIII, p. 88. — Senftleben, *Archiv f. klin. Chirurgie*, t. I, p. 117.

Enfin le développement vasculaire peut prendre dans chaque variété un caractère tellement prédominant qu'il donne à des séries entières un aspect particulier : *sarcôme télangiectasique*. Celui-ci est en même temps très-disposé à des hémorrhagies internes et externes : *sarcôme hémorrhagique*, et représente dans ces conditions une des formes de ce qu'on nommait auparavant *fongus hématode* (*Blutschwamm*).

Si la tumeur se développe dans l'intérieur d'un organe qu'elle remplit complétement, elle peut se présenter comme une *simple infiltration* ou comme une *hypertrophie* de l'organe : *sarcôme diffus*. C'est ce que l'on observe dans les muscles, dans le sein chez la femme[1], dans les testicules (sarcocèle). Mais cela n'est jamais une simple hyperplasie dans le sens de Philippe de Walther. La prolifération se produit dans le tissu interstitiel, tandis que les éléments spécifiques (fibres musculaires, cellules glandulaires) viennent souvent à s'atrophier et que, dans certaines circonstances, les cavités et canaux naturels s'élargissent pour former des kystes : *kysto-sarcôme*.

Le nom de *kysto-sarcôme* a, en vérité, une signification multiple et on l'emploie souvent dans un sens tout différent. Surtout on s'en sert assez souvent pour désigner des kystoïdes multiloculaires ou, comme je préfère les appeler, des kystômes ; les combinaisons de sarcôme et de kystôme sont mieux dénommées des *kystômes sarcomateux* ou des *sarcômes kystomateux*, suivant que l'un ou l'autre caractère prédomine. Le cas est bien différent lorsqu'un sarcôme pénètre, en s'accroissant, dans le kyste déjà existant, tel que cela se présente dans l'ovaire et dans le sein : *kyste sarcomateux*. Un sarcôme peut aussi, par voie de ramollissement partiel et de colliquation, renfermer en certains endroits des cavités, des lacunes kystoïdes, qui se distinguent cependant des véritables kystes par le défaut d'une membrane spéciale : *sarcôme kystique*. Enfin, il arrive qu'un sarcôme entouré, comme cela a été justement observé, par une enveloppe compacte, s'enkyste. C'est ainsi qu'il y a des sarcômes mous des os, ayant un coque osseuse. C'est surtout ici qu'il faut ranger une partie des mélanoses enkystées qui ont déjà été distinguées

[1] Billroth (*Virchow's Archiv*, t. XVIII, p. 60) se sert pour désigner cette forme du nom de *sarcôme adénoïde*, qui ne me semble pas très-heureusement choisi.

par Lænnec. Assurément on a décrit comme telles maintes productions qui ne peuvent être rangées ni parmi les mélanoses, dans le sens restreint du mot, ni en général parmi les tumeurs proliférantes, par exemple les kystes de l'ovaire à contenu noir et hémorrhagique. Mais il y a certainement des mélano-sarcômes qui sont entourés de capsules ou coques fibreuses. J'en ai vu très-distinctement dans l'orbite et dans le foie. Si le contenu est compacte, on reconnaîtra très-facilement leur analogie avec les sarcômes osseux qui ont été mentionnés; si, au contraire, le contenu est mou, il en résulte une très-grande analogie avec les kystes hémorrhagiques : ce sont les *sarcômes enkystés*. Je voudrais séparer toutes ces formes du kysto-sarcôme et ne laisser subsister ce nom que pour les cas où un sarcôme est uni à une dilatation kystique des canaux ou cavités préexistantes.

Mais le plus souvent le sarcôme se développe par nodosités : *sarcôme tubéreux* (loupe sarcomateuse des anciens auteurs français, sarcôme tuberculeux d'Abernethy). Il se forme d'abord une nodosité isolée qui grandit. Après plus ou moins de temps il se produit, par infection (contagion), une nouvelle nodosité accessoire; le phénomène se multiplie, les nouvelles nodosités se confondent avec les anciennes et paraissent alors comme des lobes d'une seule tumeur : *sarcôme lobulaire*. Si de pareilles tumeurs sont situées sur des surfaces, elles font saillie peu à peu. Si elles occupent la peau ou une membrane muqueuse, elles la dépassent et forment enfin des polypes ou des fongus (champignons) : *sarcôme polypeux* ou *fongueux* (*polypus sive ficus sive fungus carnosus*). La grande fréquence de cette forme explique pourquoi on a si longtemps réuni ensemble les polypes, les fongus et les sarcômes; c'est

Fig. 27.

Fig. 27. Grand sarcôme fongueux, à cellules fusiformes, du dos du pied. (Pièce n° 527.)

une erreur qu'on ne peut pas assez combattre. Les polypes et les fongus ne sont que des formes phénoménales extérieures, par lesquelles on ne peut pas reconnaître la nature intime du produit ; elles la font tout au plus présumer. Si elles se présentent plus fréquemment dans le sarcôme que dans le cancer, cela vient de la puissance infectieuse moindre des sarcômes. Car ceux-ci restent plus longtemps limités à la tumeur-mère et à quelques nodosités accessoires et forment par conséquent des saillies plus grandes et plus irrégulières. La tendance particulière des expansions membraneuses (derme, aponévroses, périoste) au développement du sarcôme favorise la production fongueuse.

Quant à ce qui regarde les fins détails de structure, il ressort de ce qui a été dit, que la nature des substances intercellulaires détermine, en grande partie, la variété du sarcôme, mais non pas le sarcôme comme tel. Pour celui-ci, ce sont plutôt les cellules qui en décident, mais non pas tant par leur nombre que par leur développement. Le nombre détermine l'aspect médullaire et donne bien plutôt lieu à des confusions avec des tumeurs lymphoïdes, épithélioïdes et notamment cancéreuses, qu'il ne nous éclaire sur la nature de la tumeur. Le nombre n'a d'importance que quand il est en connexion avec la grandeur et la forme des cellules mêmes.

Les cellules nous montrent dans tous les sarcômes les cellules connues de la série connective, mais dans des états en quelque sorte hypertrophiques. Elles représentent souvent un développement colossal d'éléments qui normalement atteignent un assez faible volume. Déjà, à un faible grossissement, on voit distinctement des formes qui ailleurs ne peuvent être reconnues que par un fort grossissement et sur une préparation faite avec grand soin. Les noyaux et les nucléoles sont surtout fortement développés ; les noyaux sont quelquefois si énormes qu'ils atteignent presque le volume des plus grandes cellules normales. Comme à l'état normal dans le tissu connectif[1], on trouve aussi dans le sarcôme des cellules rondes, fusiformes et radiées ; tantôt toutes ces formes sont réunies dans la même tumeur, tantôt il n'y en a qu'une seule. Si les cellules rondes prédominent, le sarcôme est facilement confondu avec le cancer ; si, au contraire, les cellules fusiformes

[1] Virchow, *Würzb. Verhandl.*, 1851, t. II, p. 156.

sont en plus grand nombre, on aura une tumeur fibro-plastique. Des cellules radiées d'une grandeur extraordinaire peuvent, dans les myxo-sarcômes des centres nerveux, être confondues avec les cellules ganglionnaires multiradiées (polyclônes) et faire admettre une tumeur nerveuse[1].

Il est assez commode pour le langage de désigner les différents sarcômes d'après les différentes formes de leurs cellules. Il faut seulement, dès l'abord, s'attendre à ne pas pouvoir pousser cette désignation jusqu'au bout, parce qu'il arrive souvent que le même sarcôme contient les formes cellulaires les plus diverses dans ses différentes parties et quelquefois aussi l'une immédiatement à côté de l'autre. Un mélano-sarcôme peut être composé entièrement de cellules fusiformes et être désigné tout simplement comme sarcôme à cellules fusiformes ; mais il peut aussi contenir un grand nombre de cellules réticulées ou de cellules rondes, et il est assurément préférable de ne pas séparer le mélano-sarcôme suivant ces différentes formes, mais de faire plutôt pour lui des subdivisions d'après la forme qu'y prennent les cellules. Il en est parfaitement de même pour les fibro-sarcômes et les myxo-sarcômes.

Parmi ces subdivisions établies d'après la forme des cellules, le *sarcôme réticulo-cellulaire* est le plus difficile à distinguer des simples tumeurs de la série connective, parce qu'il se rapproche en effet le plus des conditions normales. La délimitation entre lui et les fibrômes, les myxômes, les chondrômes ostéoïdes, les ostéômes et les mélanômes est, en général, très-variable et on pourrait peut-être réunir cette espèce aux tumeurs typiques, si elle ne rendait sa séparation nécessaire par ses transformations fréquentes en sarcômes à cellules fusiformes et rondes, par le grand développement et le nombre de ses cellules, enfin par ses propriétés physiologiques. Les mélano-sarcômes de la peau ne peuvens et distinguer de l'*hypertrophie du corion* que par leurs cellules colorées[2] ; elles consistent d'abord quelquefois seulement en cellules radiées, pigmentaires, s'anastomosant les unes avec les autres ; mais plus elles se développent, plus les corps cellulaires deviennent grands ; leurs prolongements sont toujours de

[1] Beale, *Archives of medicine*, vol. I, p. 52, pl. IX, fig. 4-5. — Grohe dans Vidal-Bardeleben, *Chirurgie*, 1863, t. I, p. 551.

[2] Schuh, *Path. und Ther. der Pseudoplasmen*, p. 142.

plus en plus larges, et à la fin on ne voit presque plus que des accumulations grossières d'un pigment brun foncé, tel qu'il ne se présente nulle part dans le tissu normal. Il en est entièrement de même des myxo-sarcômes, des glio-sarcômes et même de quelques chondro- et ostéo-sarcômes, où les cellules radiées et anastomosées prennent un tel développement et où la substance intercellulaire subit une telle diminution que nous n'en trouvons pas d'exemple dans l'histologie normale.

Fig. 28.

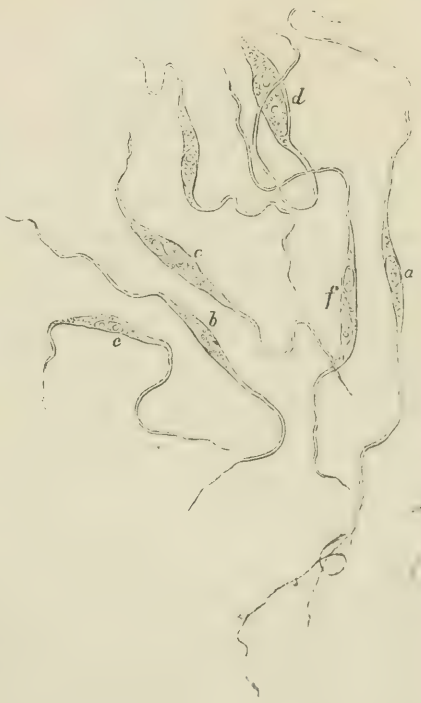

Les *sarcômes à cellules fusiformes* (tumeurs fibro-plastiques) sont d'un diagnostic très-facile, et ont aussi été distingués les premiers, parce que les cellules fusiformes, s'il y a peu de substance intercellulaire ou si celle-ci est très-molle, se laissent d'habitude facilement isoler; et pour peu que ces cellules soient contenues dans une substance intercellulaire plus riche ou plus compacte, il est très-facile de les reconnaître par l'addition d'acide acétique. Les cellules isolées consistent en un corps cellulaire, le plus souvent un peu ferme, qui possède au voisinage du noyau un renflement plus fort et qui se termine de deux côtés par des prolongements parfois très-longs ou par des rayons (des queues, de là des *corpuscules caudiculés*). Quand le

Fig. 28. Grandes cellules fusiformes isolées, provenant d'un sarcôme fuso-cellulaire des enveloppes de la moelle épinière (pièce n° 57 de l'année 1863). *a* Cellule très-grande avec prolongements s'avançant très-loin; le prolongement inférieur se trouve ramifié à son extrémité. *b* Petite fibre-cellule; le noyau a un nucléole, en *c* il en a deux. *d* Fibre-cellule avec un très-gros noyau; un des prolongements a été arraché. *e*, *f* Fibres-cellules à deux noyaux. Grossissement 350.

développement est bien régulier, il se trouve de chaque côté seulement un seul prolongement de ce genre; mais quand la prolifération est très-abondante, plusieurs de ces prolongements, quelquefois encore ramifiés, poussent l'un à côté de l'autre, et la cellule fusiforme ou fibreuse se rapproche de plus en plus de la cellule radiée et de la cellule réticulée. En effet, il n'y a pas de limite tranchée entre ces deux formes. Souvent la direction de la coupe seule fait que l'on voit tantôt des cellules fusiformes, tantôt des cellules réticulées. La même cellule peut paraître fusiforme sur une coupe longitudinale, tandis qu'elle semble réticulée sur une coupe transversale.

Les cellules fusiformes simples, lisses, à deux rayons (diclônes) sont ordinairement disposées plus ou moins parallèlement, tantôt séparées par de la substance intercellulaire, tantôt se touchant presque immédiatement. Dans le dernier cas, il se produit une très-grande analogie avec certaines formations épithélioïdes, telles qu'elles se présentent dans quelques cancroïdes. Car les cellules épithéliales, surtout celles de l'épithélium pavimenteux et de celui de transition, peuvent avoir deux longs prolongements, et, placées de champ, elles ressemblent alors beaucoup aux cellules fusiformes des sarcômes. Très-fréquemment elles se distinguent par la conformation dure, cornée des membranes, plus encore par la forme aplatie et la largeur du corps cellulaire, que l'on voit en les retournant. Il y a pourtant des cas où, avec le plus grand soin, on n'arrive qu'avec peine à porter un jugement définitif. Les cellules des cancroïdes sont souvent aussi très-tendres; elles se plient et se placent tellement les unes contre les autres qu'il en résulte une figure plus ou moins fusiforme, même quand on les retourne. Les épithéliums des vaisseaux[1] peuvent servir, pour ce cas, comme exemple d'histologie normale. Ici les coupes transversales de la tumeur sont les plus favorables. Elles montrent très-distinctement dans les cancroïdes la disposition alvéolaire et la forme aplatie des cellules.

Dans des sarcômes à cellules fusiformes bien formées on voit les cellules se grouper en traînées épaisses, en feuillets ou en faisceaux, de sorte qu'on peut parler d'un *sarcôme lamellaire* ou *fasciculé*. Si le développement partant d'un certain

[1] *Pathol. cellul.*, p. 98, fig. 48.

centre s'avance très-régulièrement vers la périphérie, il en résulte une *structure radiée* très-caractéristique, une irradiation de plus en plus divergente des traînées sarcomateuses, qui donne à toute la production l'aspect de champignon ou de fongus. Si, au contraire, un pareil développement radiaire part de plusieurs points, sans atteindre un degré particulier d'élévation, il s'ensuit une certaine diversité dans la structure intime, un enchevêtrement, un feutrage, une disposition trabéculaire auquel un grand développement de vaisseaux peut donner l'aspect d'un tissu caverneux. Un pareil *sarcôme trabéculaire* montrera naturellement sur la même coupe des sections longitudinales, transversales et obliques des trabécules, suivant que la coupe sera dirigée parallèlement, perpendiculairement ou obliquement à l'axe longitudinal des trabécules. Comme l'axe longitudinal des cellules fusiformes coïncide en même temps avec l'axe longitudinal des trabécules, il arrivera que, dans l'objet examiné au microscope, tantôt les cellules fusiformes entières ou leurs coupes longitudinales, tantôt leurs coupes transversales et leurs coupes obliques, seront visibles dans le même champ visuel.

Fig. 29.

Cet aspect peut encore facilement être confondu avec celui des tumeurs cancéreuses[1]. Si les coupes transversales des cellules fusi-

Fig. 29. Disposition naturelle des cellules de la même pièce que la fig. 28. A gauche se voit un faisceau trabéculaire à fibres-cellules très-pressées; à droite se voit une distribution radiée de cellules. Grossissement 350.

[1] Rokitansky, *Path. Anat.*, 3e édit., t. I, p. 291-292, fig. 118 et 120.

formes sont rondes, on peut facilement croire observer à la place d'un faisceau coupé transversalement un groupe de cellules arrondies, et on sera par là facilement disposé à conclure à une structure aréolaire. Si les corps des cellules ne sont pas très-gros, comme c'est souvent le cas, les coupes transversales se présenteront sous la forme lenticulaire, et alors ils se distingueront difficilement de certaines formes épithéliales. On ne peut alors s'éclairer que par un examen attentif qui permette d'observer la même région dans différentes directions.

Les noyaux des cellules fusiformes sont d'ordinaire elliptiques. S'ils deviennent très-grands, ils s'élargissent et prennent une forme plus arrondie. Dans ce cas, ils ne sont cependant pas sphériques, mais aplatis, lenticulaires, comme on peut facilement s'en convaincre sur des coupes longitudinales dirigées perpendiculairement à la surface aplatie, ainsi que sur des coupes transversales. Sur de pareilles coupes, les noyaux paraissent comparativement beaucoup plus petits qu'ils ne le sont en vérité. Le plus souvent il n'existe qu'un seul noyau ; cependant les cellules dans lesquelles se trouvent deux ou plusieurs noyaux ne sont pas rares. Chacun de ces noyaux a des contours bien tranchés, une consistance bien compacte, une structure ordinairement très-granuleuse et un ou plusieurs nucléoles lisses, homogènes et brillants.

Le corps de la cellule proprement dit consiste en une masse plus pâle, cependant aussi granuleuse, et souvent limitée par une membrane très-distincte et compacte. Dans les sarcômes mélanotiques à cellules fusiformes, ce corps est le véritable siége du pigment, comme on le voit très-distinctement sur les tumeurs mixtes, en partie colorées, en partie incolores. Si le corps est fortement développé et non coloré, il présente quelquefois d'autres figures qui indiquent une structure plus complexe. Dans certains cas je le trouve strié en long, d'autres fois les stries sont plus ou moins obliques, de sorte qu'il en résulte un aspect musculaire, comme je l'ai déjà décrit[1]. Disons à ce sujet qu'il serait

[1] Virchow, *Würzb. Verhandl.*, 1850, t. I, p. 190. « Sur les fibres-cellules de parties très-diverses, surtout sur quelques tissus pathologiques jeunes, on voit la région nucléaire, quelquefois aussi les parties les plus voisines, comme striées en travers, cependant de manière que les stries ne forment pas les varicosités égales, continues, que l'on voit sur les muscles striés. Cette partie paraît plus ondulée, comme une série de points qui se voient très-bien là où se trouvent les plis en long de la membrane et à la hauteur

possible de rapporter à ces cellules quelques observations récentes de fibres musculaires de nouvelle formation pathologique[1]. Mais Billroth a parfaitement raison lorsqu'il fait ressortir la grande analogie qui existe entre les cellules fusiformes et les jeunes cellules musculaires et nerveuses[2]. En tout cas, il est très-difficile de leur trouver une différence tranchée avec les fibres musculaires organiques ou lisses, et de séparer quelques espèces de myômes des sarcômes à cellules fusiformes. La grandeur des noyaux et des nucléoles, les fréquents prolongements, leur longueur et leur ténuité, la conformation plus granuleuse du corps de la cellule caractérisent les cellules sarcomateuses; mais ces propriétés ne sont pas non plus assez constantes pour que les observateurs, même les plus exercés, ne puissent pas se trouver très-embarrassés. Il me paraît donc juste, déjà pour cette raison, que le nom de *sarcôme*, tumeur charnue, soit conservé. D'un autre côté, je ne puis pas me ranger à l'idée de Billroth, qui soutient que cette forme de tissu ne se rencontre jamais dans le tissu connectif fœtal. Müller[3] a identifié avec raison les corpuscules caudiculés du sarcôme et les corpuscules fusiformes, déjà signalés par Froriep et Schwann dans le tissu connectif de nouvelle formation; les corpuscules fibro-plastiques de Lebert ne sont non plus rien autre chose. Les anciens observateurs étaient seulement dans l'erreur en croyant que ces corpuscules disparaissaient dans le tissu connectif mûr par la production de fibres, tandis que j'ai constaté leur persistance. Cette forme de tissu existe donc assurément; seulement il est vrai que les éléments particuliers du tissu n'atteignent pas dans le tissu connectif normal, qu'il soit jeune ou qu'il soit ancien, ce degré ni cette individualité qui distinguent précisément le sarcôme. Si l'on veut un exemple physiologique analogue, on peut le trouver dans la prolifération

des plis se terminent peu à peu en lignes courtes. Dans beaucoup de cas ces lignes augmentent tellement, que l'on peut à peine penser à une striation, et que l'on pourrait se demander si la striation des muscles ne tiendrait pas au plus fort développement d'une propriété qui se rencontre aussi dans d'autres éléments fibreux et n'a rien de spécifique. »

[1] Lambl, *Aus dem Franz-Joseph-Spital*, p. 193, tab. XII, fig. B, *f*. — Sangalli, *Storia dei tumori*, II, p. 171, tav. II, fig. 8. — Billroth, *Virchow's Archiv*, t. IX, p. 179.

[2] Billroth, *ibid.*, t. XVIII, p. 85.

[3] Joh. Müller, *Ueber den feineren Bau der Geschwülste*, p. 6, 21, tab. II, fig. 16-17.

menstruelle et puerpérale de la membrane muqueuse utérine, dans la caduque[1].

La différence principale consiste en ce que dans plusieurs sarcômes et dans certaines parties de sarcômes les cellules fusiformes forment les faisceaux entiers presque sans qu'il existe de substance intercellulaire. Mais ordinairement on peut poursuivre, en partant de ces points, la transition successive à d'autres parties du tissu qui présentent une quantité progressivement croissante de substance fibrillaire ou homogène entre les cellules, tandis que les cellules conservent le même type. Il n'est pas non plus douteux qu'une composition presque purement cellulaire de faisceaux trabéculaires ne se rencontre dans la marche régulière du développement de certaines masses du tissu connectif physiologique. S'il n'est donc pas toujours facile de rapporter les sarcômes fasciculés et les sarcômes trabéculaires à des prototypes physiologiques, ce n'est pourtant pas impossible. Seulement il n'y a pas d'endroit tellement typique qu'il puisse servir à donner un nom à ces formes de tissu. Je me contenterai donc de conserver le nom de *sarcôme fuso-cellulaire*. La désignation de *sarcôme fibro-cellulaire* n'est pas entièrement identique à celle-ci, parce qu'il y a aussi des mélano-sarcômes à cellules fusiformes (p. 188) et des fibro-sarcômes avec des cellules rondes, et parce que, d'un autre côté, la substance intercellulaire fibreuse manque presque entièrement dans quelques sarcômes médullaires fuso-cellulaires. Le nom de *plasmôme*, proposé naguère par Follin[2], me semble entièrement inadmissible, parce que le mot de *plasma* fera toujours penser à de la fibrine.

La plupart des observateurs ont encore prétendu, dans les sarcômes fuso-cellulaires, outre les cellules fusiformes et une substance intermédiaire plus ou moins abondante, avoir observé des *noyaux libres*. Aussi longtemps que la théorie cellulaire de Schleiden et de Schwann fut admise, on regardait ces noyaux comme les commencements du nouveau produit, et ils semblaient avoir, sous ce rapport, une importance particulière. Selon moi, ils ne sont jamais devenus libres que par la destruction de cellules, notamment lors de la préparation des objets à examiner. Plus on apporte de soin dans ces recherches, moins on en trouve, et

[1] Joh. Müller, *ibid.*, p. 44.
[2] Follin, *Traité élément. de path. ext.* Paris 1861, t. I, p. 266.

dans les pièces bien durcies ils manquent complétement. Dans les tumeurs fraîches, par contre, les cellules sont quelquefois si délicates que l'examen ordinaire et surtout l'addition d'eau, suffisent pour ne plus trouver absolument rien en fait de cellules, mais seulement des noyaux libres. Personne n'a accordé une plus grande importance à ces noyaux que Bennett[1], qui, d'après cela, désigne certaines tumeurs comme *tumeurs fibro-nucléaires* (*fibro-nucleated cancroid growths*). Il avoue cependant que cette structure s'observe dans certaines tumeurs sarcomateuses et ostéo-médullaires. Paget[2] la rattache à des tumeurs fibroïdes à récidive; Rokitansky[3] à son carcinôme fasciculé. La plupart de ces tumeurs sont, sans nul doute, des sarcômes, quoique toutes ne soient pas des sarcômes fuso-cellulaires, comme nous le verrons bientôt; cependant un phénomène analogue se présente aussi dans les cancers, les gliômes, les fibrômes etc., et on ne peut pas tirer de ce seul phénomène un jugement absolu[4]. —

Les difficultés du diagnostic des sarcômes *globo-cellulaires*, surtout quand ils sont médullaires, sont encore plus grandes que pour les sarcômes fuso-cellulaires. La plupart des observateurs les identifient avec le fongus médullaire, dans le sens de carcinôme médullaire. Il n'y a en effet aucun problème plus difficile à résoudre dans l'onkologie que celui de distinguer, dans certaines circonstances, le sarcôme médullaire globo-cellulaire et le carcinôme. *Le rapport avec la substance intercellulaire en forme le critérium décisif.* Tant qu'on aperçoit encore dans les cellules la faculté de laisser exsuder la substance intercellulaire ou la persistance de leur rapport avec cette substance intercellulaire, on est sûr de n'avoir pas affaire à un cancer, car celui-ci se distingue en ce que ses cellules se conservent, comme telles, pour ainsi dire également pures et ne présentent de rapport intime qu'avec d'autres cellules. C'est donc avec raison qu'on s'appesantit sur la structure alvéo-

[1] John H. Bennett, *On cancerous and cancroid growths*, p. 176, fig. 85, 88, 95, 99, 122, 124.

[2] Paget, *Lectures on surgery*, vol. II, p. 166, fig. 18.

[3] Rokitansky, *Path. Anat.*, 3e édit., t. I, p. 290, fig. 117.

[4] Voy. quelques cas dans Murchison, *Edinb. monthly Journ.*, 1852, juin, p. 487. — Bryant, *Guy's Hosp. Rep.*, 1863, sér. III, vol. IX, p. 245. — Wilks, *ibid.*, 1856, vol. II, p. 148, pl. IV, fig. 2. — C. O. Weber, *Chirurgische Erfahrungen und Beobachtungen*, p. 448, tab. VII, fig. 10 et 11. — Förster, *Atlas der mikr. path. Anat.*, tab. XX, fig. 5.

laire du cancer et la réplétion de ses alvéoles par des amas condensés de cellules épithéliales.

Chaque variété du sarcôme peut renfermer des cellules rondes. Cela arrive ordinairement dans le glio-sarcôme et fréquemment dans le myxo-sarcôme. Mais même les sarcômes fibroïdes et ostéoïdes peuvent contenir, essentiellement, des cellules rondes, sans qu'ils perdent la faculté de produire de la substance intercellulaire, fibrillaire ou osseuse. Au premier abord, cela peut paraître surprenant, lorsqu'on s'est habitué à des types bien déterminés. Mais on n'aura qu'à se rappeler que des cellules rondes persistent toujours dans des tissus très-répandus de la substance connective. La *moelle osseuse* nous en fournit un exemple parfait. Si l'on examine la moelle rouge des os d'un enfant nouveau-né, on y trouve un tissu muqueux tendre avec des cellules rondes à noyau extrêmement nombreuses et de grandeurs très-diverses. Dans plusieurs os, comme dans les corps des vertèbres, cet état persiste durant toute la vie, et peut fournir ici les plus beaux exemples pour les sarcômes globo-cellulaires. Il y a même jusqu'aux cellules pigmentaires[1] qui s'y rencontrent, et rappellent le mélano-sarcôme. On pourrait donc tout au plus poser la question de savoir si on ne devrait pas introduire toute une classe de sarcômes comme simples tumeurs de la moelle osseuse, comme myélômes. Mais j'ai déjà indiqué plus haut (p. 4) que la moelle osseuse n'est pas un tissu spécial, mais qu'elle est, dans sa maturité, tantôt un tissu muqueux, tantôt un tissu graisseux, et que, jeune, elle est identique avec le tissu de granulations. Le myxo-sarcôme peut donc être, dans sa texture, tout à fait semblable à la moelle osseuse. Il y a même une subdivision du myxo-sarcôme, que je désignerai précisément comme *myxo-sarcôme médullaire* ou *myéloïde*. Si on ne voulait pas accorder le caractère sarcomateux à cette forme, il ne resterait qu'à la joindre tout simplement au myxôme, dont les formes médullaires (vol. I, p. 401) ont le plus de similitude avec elle. Cependant tantôt la grandeur et le développement, tantôt le nombre énorme des éléments ainsi que le caractère extrêmement contagieux de cette forme et sa fréquente combinaison avec d'autres formes sarcomateuses sont contraires à cette assimilation, et il suffira

[1] Virchow, *Entwickelung des Schädelgrundes*, p. 36.

d'avoir constaté sa grande analogie avec le myxôme. Personne ne sera disposé à appeler pour cette raison un mélano-sarcôme

Fig. 30.

globo-cellulaire, myxôme ou myélôme, parce qu'il y a de la moelle osseuse avec des cellules pigmentées et avec une substance fondamentale muqueuse.

Les glio-sarcômes trouvent non-seulement quant à l'aspect et à la forme des éléments, mais aussi quant à leur arrangement, des types distincts dans la structure de la névroglie et surtout dans celle des couches granulaires de la rétine et du cerveau. Leurs éléments, petits pour la plupart sont fréquemment disposés en séries comme les têtes du maïs; ces éléments peuvent même, dans de grandes portions de la tumeur, être tellement développés, qu'il en résulte un aspect radiaire, strié, et que le tissu, quand on le déchire, se dissocie sous forme de faisceaux. On a aussi désigné ce genre de sarcômes sous le nom de fasciculés; il suffit de les nommer *sarcômes radiaires*, car ils ne présentent pas réellement de faisceaux. On peut, en ce qui les concerne, se demander si on ne devrait pas les réunir

Fig. 30. Structure du myxo-sarcôme du crâne représenté à la fig. 10 et examiné au microscope. *c*, *c'*, *c''* vaisseaux capillaires dilatés. *i*, *i'*, *i''* substance intercellulaire d'une structure muqueuse très-molle, formant, après avoir été durcie, tantôt une masse cohérente, tantôt une masse avec des lacunes, au milieu de laquelle se trouvaient placées des cellules rondes très-grandes et très-abondantes, présentant cependant de grands noyaux très-variés. Grossissement 350.

aux gliômes et les séparer des sarcômes. Mais nous avons déjà trouvé dans l'étude des gliômes hyperplasiques (p. 155) qu'à côté d'eux et quelquefois combinées avec eux se présentent des formes de tumeurs qui par la conformation et la grandeur de leurs cellules, donc par le développement progressif de leurs éléments, se présentent comme un produit tout particulier. C'est encore plutôt le cas pour les formes hétéroplasiques, où le type spécial de la névroglie disparaît et où certaines parties de la tumeur ont souvent plus de similitude avec les ganglions lymphatiques ou les granulations qu'avec les parties connues de la substance glieuse. Si l'on réfléchit de plus à l'incertitude qui règne encore relativement à la structure intime de cette dernière, il sera d'autant plus sage de ne pas recourir trop vite à la synthèse, mais de poursuivre en général plutôt la voie plus fructueuse de la distinction.

Quant à l'étude plus intime des sarcômes globo-cellulaires, les erreurs sont assez ordinaires. Ce sont surtout les corps cellulaires qui sont le plus fréquemment si fragiles qu'après la préparation, quelquefois pas une cellule intacte ne reste sur la plaque de verre. A leur place on voit des noyaux libres ou nus, le plus souvent très-pâles, qu'un observateur peu exercé confond facilement avec des cellules, surtout parce qu'ils contiennent ordinairement de gros nucléoles, qu'on prend alors pour des noyaux, et parce que de leur côté ils atteignent souvent la grandeur de cellules rondes ordinaires. Cette fragilité des cellules est tellement surprenante que depuis longtemps, dans chaque cas où une tumeur examinée à l'état frais semble consister presque entièrement en de grands noyaux ronds avec de grands nucléoles brillants, je suppose avoir d'emblée affaire à un sarcôme.

Il est plus facile, dans des sarcômes aussi mous, de s'orienter d'après les cellules véritables, lorsqu'une métamorphose graisseuse s'est produite en quelque point. Non-seulement le volume du corps cellulaire se dessine mieux grâce aux granulations graisseuses, mais il se produit encore, chose singulière, pour un certain temps, une plus grande fermeté ou une plus grande cohésion du protoplasma[1]. Les corps des cellules deviennent encore

[1] On voit quelque chose d'analogue dans la métamorphose graisseuse des cellules de la névroglie, dans le cerveau, la moelle épinière, la rétine.

bien plus distincts quand la pigmentation a lieu. Comme je l'ai constaté, il y a déjà longtemps[1], le corps cellulaire proprement dit, le protoplasma (contenu de la cellule) se colore, tandis que le noyau reste incolore, et cela soit par une matière colorante diffuse et pénétrant toute la masse, soit par des granulations colorées et répandues dans toute la masse. Cette pigmentation produit naturellement ce qu'on a cherché récemment à obtenir par l'induration et l'imbibition artificielle des cellules par des matières colorantes. Le contour des cellules se dessine avec une grande netteté et on distingue très-facilement toutes les différentes parties. Dans les cas où se présentent, dans la même tumeur, des parties colorées et d'autres non colorées, cette circonstance est d'une importance particulière.

Si les parties graisseuses et colorées font défaut, comme cela arrive ordinairement dans les sarcômes médullaires jeunes, il faut traiter la préparation avec le plus grand soin, commencer souvent par durcir les objets dans l'alcool, dans l'acide chromique, pour se convaincre de la nature cellulaire des éléments et de la situation vraiment intracellulaire des noyaux. Il arrive assez souvent de rencontrer alors deux ou plusieurs noyaux dans un corps cellulaire dont la substance est habituellement finement granulée. La configuration des cellules est parfois tout à fait globulaire, fréquemment d'une forme sphérique un peu irrégulière, ovoïde ou lenticulaire. Déjà par là, elles se distinguent des formations épithéliales ordinaires des surfaces, qu'elles soient un produit physiologique ou pathologique. Elles se distinguent donc aussi de la plupart des cellules cancéreuses. Par contre, elles ressemblent assez souvent aux corpuscules muqueux et à certaines cellules glanduleuses, tant par la forme que par la grandeur, et il serait difficile de découvrir, sur des cellules isolées, des caractères assez précis pour permettre de distinguer avec certitude de pareilles cellules sarcomateuses des corpuscules muqueux et glanduleux. En général, les cellules sarcomateuses deviennent plus grandes que ces derniers, plus claires; leurs contours sont plus nets; mais ce ne sont pourtant point des différences constantes.

Je ne connais pour ces cas qu'un seul moyen de poser le dia-

[1] *Virchow's Archiv*, 1847, t. I, p. 470, tab. III, fig. 9. — G. Simon, *Hautkrankheiten*, 2e édit., p. 267, tab. V, fig. 24.

gnostic; il est basé sur *les rapports de situation* du produit morbide. Jamais la structure des sarcômes n'est, dans le sens propre du mot, alvéolaire, de manière à ce que les cellules soient, comme celles des tumeurs cancéreuses, entassées dans des mailles particulières d'une trame. Le type général du tissu connectif, au contraire, se conserve dans les sarcômes : les cellules sont entourées d'une certaine quantité de substance intercellulaire, elles sont donc séparées les unes des autres. Il est vrai, que cette substance intercellulaire peut disparaître presque entièrement et être tellement molle qu'il est difficile de la retrouver; mais encore alors il reste un tissu plus continu, plus homogène, et sans mailles. On peut croire à l'existence de mailles, quand des vaisseaux se distribuent à travers le tissu en réseaux plus ou moins larges, accompagnés quelquefois d'une gaîne de tissu connectif plus ou moins épaisse. Ce réseau vasculaire se laisse isoler, et peut être aussi pris pour un réseau à mailles ordinaire, un stroma, analogue au réseau carcinomateux. Cependant, avec quelque soin, on peut établir la différence entre eux. Si les vaisseaux ont de fortes gaînes, les cellules sarcomateuses ont aussi, généralement, une substance intercellulaire plus considérable; si, par contre, les vaisseaux sont preque nus, les cellules sarcomateuses leur sont presque immédiatement adossées, sans toutefois prendre l'apparence d'un revêtement épithélial; alors c'est précisément cette vascularisation d'un tissu, en apparence purement cellulaire, qui permet de reconnaître le sarcôme.

Outre les réseaux vasculaires, d'autres dispositions peuvent encore produire l'impression d'un type alvéolaire. D'abord il n'est pas extraordinaire qu'au milieu de sarcômes plus mous, des faisceaux isolés quelquefois, même très-réguliers d'un tissu plus dur, puissent se conserver ou se produire. Notamment entre les différents foyers, qui ne sont souvent que microscopiques, et d'où résulte la tumeur entière, il peut subsister *des restes du tissu antérieur* qui figurent un réseau à mailles, comme nous l'avons vu pour l'enchondrôme (vol. I, p. 491). Dans beaucoup de sarcômes il est même caractéristique qu'au milieu de la prolifération, les tissus antérieurs persistent en partie en parfaite intégrité[1]. Des faisceaux musculaires, des filets nerveux, même des fais-

[1] Joh. Müller, *Ueber den feineren Bau der Geschwülste*, p. 22, 27.

ceaux isolés de tissu connectif restent longtemps intacts, tandis que tout ce qui se trouve à l'entour, est rempli par la masse de la tumeur. Il arrive même dans les sarcômes fasciculés que des couches plus compactes entourent les faisceaux et trabécules isolés, composés de cellules fusiformes. Si l'on fait des coupes transversales dans de pareilles parties, on ne voit pas seulement de nombreuses figures arrondies dans un semblant de réseau, mais on peut aussi faire disparaître ces formes rondes avec un pinceau, et vider ainsi l'espace occupé par les cellules. Sur une coupe longitudinale on trouve aux mêmes endroits des traînées de cellules fusiformes.

Il n'est pas rare de plus qu'il existe entre les cellules sarcomateuses et autour d'elles un *réseau* plus fin (*reticulum*) qui représente, en partie, simplement la *substance intercellulaire*, et en partie une trace d'un *tissu interstitiel*. Si les cellules sarcomateuses sont très-grandes, comme cela arrive dans les formes myéloïdes, il reste après leur disparition (par frottement ou lavage avec le pinceau) des mailles relativement assez grandes qui produisent tout à fait, surtout sur des pièces bien durcies, l'impression d'un tissu alvéolaire. Mais je ferai remarquer qu'on peut obtenir le même résultat en lavant avec un pinceau du tissu graisseux durci, ou en enlevant les cellules de la couche proliférante à grandes cellules du cartilage articulaire en voie de développement. Ici il s'agit seulement de se convaincre de ce qui se trouvait dans les lacunes avant le frottement ou le lavage de la préparation.

La chose devient assez difficile dans les formes à cellules fines, surtout dans les glio-sarcômes. Ceux-ci se comportent quelquefois comme des ganglions lymphatiques. Les cellules sont très-serrées et enveloppées par un réseau très-délicat et à mailles étroites; ce réseau est souvent tellement mou, qu'à l'état frais il peut à peine être démontré; mais il apparaît plus distinctement après le durcissement. Il forme cependant aussi des traînées qui se comportent différemment suivant que la coupe les rencontre en longueur ou en largeur. Sur les coupes longitudinales apparaissent des traînées parallèles qui sont réunies entre elles par des trabécules transversales. Billroth[1] a très-bien représenté cette forme, qu'il décrit comme sarcôme à struc-

[1] Billroth, *Virchow's Archiv*, t. XVIII, p. 88, tab. V, fig. 18.

ture semblable à celle des granulations. Sur les coupes transversales, par contre, on voit un treillis très-régulier, qui, dans certaines portions, se décompose en champs ou divisions par des trabécules un peu plus fortes de tissu interstitiel. Partout les lacunes du réseau sont originairement remplies de cellules. Mais les cellules ne sont pas entassées et n'ont pas le caractère épithélial. Elles ressemblent plutôt aux corpuscules lymphatiques[1], dont elles se distinguent, il est vrai, par la grandeur de leurs noyaux, quelquefois aussi par la grandeur des cellules. Cependant il y a aussi des sarcômes médullaires avec des cellules et des noyaux très-petits.

Fig. 31.

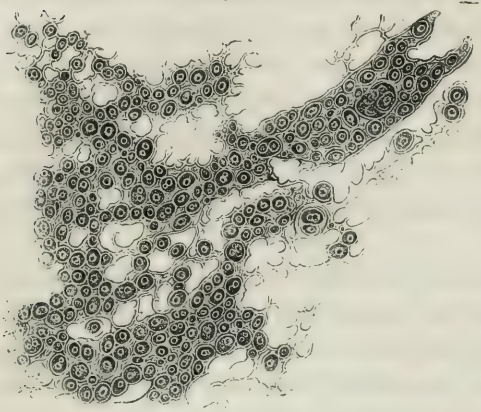

Ce sont justement les tumeurs de cette nature qui sont en même temps très-riches en cellules, et par conséquent d'une structure médullaire très-marquée. La confusion qui pourrait faire croire à un cancer médullaire est donc d'autant plus facile que la conformation molle et friable du tissu favorise aussi singulièrement la production d'un suc médullaire par la pression. Sous un rapport, on peut y appliquer la description qu'Alexandre Monro jeune[2] a donnée de la *tumeur ressemblant à la laitance* (*milt-like tumour*). J'ai vu quelquefois des tumeurs molles, blanches comme du lait, d'une apparence entièrement homogène, qui offraient à l'aspect extérieur une similitude entière avec la laitance; mais vues au

Fig. 31. Coupe examinée au microscope d'un glio-sarcôme de l'orbite. Fig. 41. Les cellules rondes, relativement petites, et atteintes çà et là à la coupe, sont renfermées dans un réseau très-fin qui ne se remarque bien qu'après le durcissement et quand on les a détachées avec le pinceau. Elles forment de longues traînées et des massues qui présentent, quand on les considère, un rapport presque alvéolaire. Grossissement 350.

[1] *Pathol. cellul.*, p. 144, 145, fig. 61 B, 62.

[2] A. Monro jun., *The morbid anatomy of the human gullet, stomach and intestines.* Edinb. 1811, p. 160, pl. V.

microscope, elles se rapprochent surtout des tumeurs décrites par plusieurs auteurs contemporains comme *sarcômes glandulaires*.

Sous ce nom, certaines tumeurs, prenant avant tout naissance dans les glandes lymphatiques et désignées pour cette raison sous le nom de *sarcômes scrofuleux*, ont été décrites notamment par Langenbeck[1]. Elles se distinguent des tumeurs scrofuleuses proprement dites par leur développement considérable, par l'absence de la transformation caséeuse et par leur faible disposition au ramollissement, à l'ulcération. En attendant, il est difficile de les séparer des hyperplasies simples des glandes lymphatiques[2], et on ne pourra admettre, en général, le sarcôme glandulaire dans la forme primitive mentionnée ici (par opposition aux états morbides secondaires des glandes lymphatiques, qui sont la conséquence d'une autre sarcomatose), que là où ses éléments se distinguent essentiellement de ceux de la glande normale. Nous y reviendrons quand nous parlerons des tumeurs lymphatiques, et je noterai ici seulement que les glio-sarcômes se distinguent déjà essentiellement de ces dernières par leur mollesse et notamment par la délicatesse de leur réseau intercellulaire.

Une autre espèce, de structure en apparence alvéolaire, est produite par la grandeur parfois colossale qu'atteignent les cellules sarcomateuses. Par leur croissance énorme, elles se créent, en quelque façon, des alvéoles, des espaces aux dépens des parties environnantes. Ces cellules colossales ont été observées depuis longtemps dans les sarcômes; on les appelait ordinairement des *cellules-mères*, parce qu'elles contiennent de nombreux noyaux et font présumer par là qu'elles sont destinées à produire une nouvelle génération d'éléments. On peut fréquemment voir dans une seule et même pièce leurs divers stades de développement, l'un immédiatement à côté de l'autre : on remarque toutes les transitions depuis les cellules simples et ordinaires ayant des noyaux et des nucléoles jusqu'à d'autres plus grandes, pourvues de deux et de plusieurs noyaux, et même d'autres si grandes qu'elles dépassent de beaucoup toutes les grandeurs de cellules connues, et qu'elles ne sont comparables, parmi les tissus du

[1] Billroth, *Die Eintheilung, Diagnostik und Prognostik der Geschwulste*, p. 20.
[2] Lambl, *Aus dem Franz-Joseph-Kinderspitale in Prag*, 1860, t. I, p. 243, tab. XX.

corps animal, qu'avec les *cellules ovulaires*[1]. Elles rappellent ensuite les *cellules musculaires à leur période de croissance* et *les*

Fig. 32.

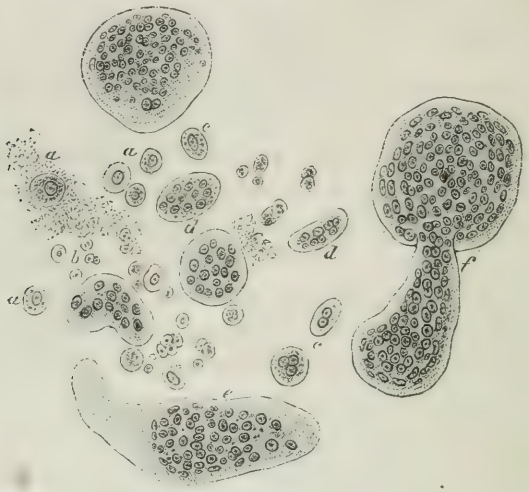

faisceaux musculaires primitifs[2]. Elles leur ressemblent encore par ce fait que le nombre de leurs noyaux augmente de plus en plus, tellement que quelquefois vingt, trente jusqu'à cent noyaux sont renfermés dans un seul corpuscule cellulaire. Quelquefois ceux-ci se trouvent entassés sur différents points du corps cellulaire ; mais souvent ils sont situés immédiatement sous la surface, dans une zone périphérique, de sorte que ceux du milieu sont vus de face, et ceux qui sont extérieurs se présentent de côté ou par leur bord. Il en résulte un aspect assez semblable

Fig. 32. Cellules gigantesques (myéloïdes, myéloplaxes) provenant d'un sarcôme hémorrhagique, télangiectasique, multiple du péritoine (pièce n° 120 de l'année 1864) ; à côté se trouvent des éléments plus jeunes et plus petits. *a*, *a* Petites cellules arrondies, simples, à un seul noyau (cellules primitives ou de formation). *b* Noyaux libres ou nus. *c* Grandes cellules arrondies avec division progressive des noyaux. *d* Cellules plus petites à plusieurs noyaux. *e* Cellules gigantesques à nombreux noyaux, présentant un grand corps cellulaire qui montre tout autour et surtout vers le côté gauche un protoplasma à fines granulations. *f* Cellule gigantesque encore plus grande qui se compose d'un appendice également rempli de nombreux noyaux. Les noyaux du centre sont vus de face ; ils sont arrondis-ovoïdes. Ceux de la périphérie sont vus par leurs bords ; ils sont étroits. Grossissement 280.

[1] *Pathol. cellul.*, p. 19, fig. 10.
[2] *Ibid.*, p. 258, fig. 105.

à celui d'un ovule, après que la segmentation a duré un certain temps.

Les noyaux y sont ordinairement assez grands, mais un peu pâles; leur bord paraît clair et brillant, leur intérieur faiblement granulaire et marqué par un ou plusieurs nucléoles Le corps cellulaire proprement dit consiste en une substance dense, toujours finement granulée, souvent de couleur jaunâtre ou verdâtre et d'ordinaire si dense qu'on peut à peine apercevoir les noyaux qui y sont renfermés. L'acide acétique la rend plus transparente et fait apparaître les noyaux plus distincts. Une addition de sel la fait précipiter de nouveau et la rend trouble. Quelquefois le corps de la cellule devient le siége d'une métamorphose graisseuse, tandis que les noyaux persistent encore, ce qui donne une image très-fine : les noyaux se montrent comme des lacunes claires et régulières, au milieu de la masse fortement granulaire, peu translucide, et par conséquent sombre, presque noirâtre du corps cellulaire. Il peut de même s'y faire des crétifications.

Jean Müller[1] mentionna déjà la présence de pareilles productions dans le « sarcôme cellulaire » ; mais il ne les considérait pas comme caractéristiques, en ayant trouvé de semblables dans les cancers et les enchondrômes. Il les a nommées *cellules-mères*, puisque, suivant son opinion, les noyaux des cellules ordinaires reposaient dans la paroi cellulaire; les noyaux en question, au contraire, se trouvaient dans la cavité cellulaire et étaient destinés à produire de nouvelles cellules. Rokitansky[2] a admis cette interprétation et s'y est tenu jusque dans ces derniers temps. Lebert[3] a attaché le premier une importance particulière à ces productions pour la structure des tumeurs fibro-plastiques. Il a conservé le nom de *cellules-mères* et a admis pour certaines formes, dans lesquelles le produit riche en noyaux était encore enveloppé dans des cellules fusiformes, le nom de *globules fibro-plastiques concentriques*[4]. Sans entrer dans ces considérations, Schuh[5] a décrit ces cellules-mères, en leur conservant ce nom et

[1] Joh. Müller, *Ueber den feineren Bau der Geschwülste*, p. 6.

[2] Rokitansky, *Lehrbuch der path. Anat.*, 1855, t. I, p. 91, fig. 29.

[3] Lebert, *Physiologie pathologique*, t. II, p. 125, pl. XIII, fig. 11; pl. XIV, fig. 3, 6, 9, 13. — *Chirurgische Abhandlungen*, p. 134.

[4] Lebert, *Traité d'anat. path.*, t. I, p. 185, pl. XXVII, fig. 5.

[5] Schuh, *Ueber die Erkenntniss der Pseudoplasmen*. Wien 1851, p. 211.

les a considérées comme un élément spécifique de l'épulis. Robin[1] avait trouvé, de son côté, ces mêmes productions dans la moelle osseuse normale, notamment de formation récente. Comme il ne les prenait pas pour de véritables cellules, il les a appelées myéloplaxes (plaques à plusieurs noyaux) et a signalé leur présence dans certaines tumeurs osseuses, dont la plupart étaient regardées jusqu'alors comme étant des cancers. Paget[2] poursuivit ensuite cette idée et donna à ces tumeurs le nom de *myéloïdes* (tumeurs médullaires). Depuis ce temps cette désignation a été presque généralement adoptée en Angleterre, et bien que Lebert ainsi que Paget aient trouvé de semblables productions dans des tumeurs des parties molles, l'histoire du myéloïde ne s'en rattache pas moins dès lors exclusivement aux os. Cela se voit surtout dans le récent ouvrage d'Eugène Nélaton[3], qui néglige entièrement les parties molles et considère la tumeur myéloplaxique essentiellement comme une hyperplasie (hypergenèse) de la moelle osseuse.

Nous reviendrons encore plus tard sur la question du myéloïde; mais je dois dire dès à présent que, suivant moi, il n'y a pas à hésiter et qu'il faut désigner les productions en question comme étant des cellules. J'ai déjà démontré autrefois[4] qu'elles ne prennent pas seulement leur origine dans de simples cellules à noyaux, leur noyau se divisant en plusieurs parties et le corps entier grossissant; mais qu'elles se comportent comme des cellules, même dans leur plus complet développement. On peut faire, en effet, apparaître à leur surface une pellicule cohérente, distincte du contenu. D'un autre côté, des productions tout à fait analogues se trouvent aussi en d'autres endroits, par exemple dans des glandes lymphatiques simplement augmentées de volume, dans de jeunes tubercules[5], ainsi que dans des tuméfactions glandulaires, scrofuleuses et typhoïdes, quoiqu'à un degré bien moindre de grandeur et de développement[6]. On fera donc, en tout cas,

[1] Robin, *Comptes rendus de la Soc. de biologie*, 1849, p. 119.

[2] Paget, *Lectures on surg. path.*, vol. II, p. 212, fig. 31 B.

[3] E. Nélaton, *D'une nouvelle espèce de tumeurs bénignes des os ou tumeurs à myéloplaxes*. Paris 1860.

[4] *Virchow's Archiv*, t. XIV, p. 47, planches.

[5] *Ibid.*, p. 48.

[6] Virchow, *Würzb. Verhandl.*, 1850, t. I, p. 83-86. — Wilks, *Guy's Hosp. Rep.*, 1856, sér. III, vol. II, p. 138, pl. V, fig. 6.

mieux de se servir pour elles du nom de *cellules multinucléaires* (*many-nucleated cells*), déjà employé par Paget, ou encore mieux de celui de *cellules gigantesques multinucléaires*, que de conserver la désignation préjudiciable de myéloplaxes.

Ces cellules multinucléaires peuvent atteindre une grandeur qui les rende très-facilement visibles à l'œil nu. Elles arrivent parfois à un diamètre d'un quinzième à un dixième de millimètre et plus. Si elles tombent hors de la coupe du tissu, elles laissent des lacunes, qui sont naturellement encore plus facilement reconnues, surtout sur les coupes fines, et l'on est disposé à comparer ces lacunes à des alvéoles carcinomateuses, tandis que chaque lacune isolée ne correspond pourtant qu'à une seule cellule (vol. II, fig. 51) et que le rapport est essentiellement le même que dans un gliosarcôme à toutes petites cellules. Toujours est-il que ces cellules donnent à la tumeur un cachet particulier, et si on voulait en déduire un nom pour la production entière, la désignation de *sarcôme à cellules gigantesques* (*sarcôme giganto-cellulaire*) serait bien préférable au nom préjudiciable de myéloïde ou de tumeur myéloplaxique.

Il ne faut pas non plus oublier que ni le nombre des noyaux ni la grandeur des cellules ne sont particuliers aux sarcômes seuls. De nombreux observateurs ont admis d'abord la présence des cellules-mères dans les cancers comme une particularité très-fréquente, et, en effet, on y trouve quelquefois des éléments d'une grandeur extraordinaire, avec 6 jusqu'à 12 noyaux et davantage. Assurément les grandes formes avec des centaines de noyaux et le corps cellulaire granulé particulièrement opaque sont une prérogative des sarcômes, mais elles n'atteignent pas toujours un tel développement, et alors il faut une grande attention pour arriver à les reconnaître. A mon avis, toute la question, dans ce cas, est de savoir s'il n'y a qu'une seule cellule gigantesque qui remplit la soi-disant alvéole, ou bien si un groupe entier de ces cellules n'est pas contenu dans une véritable alvéole? Ce n'est que dans le dernier cas que le caractère carcinomateux apparaît, et alors, à côté des cellules multinucléaires, se montrent encore ordinairement d'autres cellules à noyaux simples, mais d'une grandeur toute surprenante, on peut dire des noyaux gigantesques, comme je n'en ai jamais remarqué dans les sarcômes.

Au point de vue du diagnostic grossier, il suit de cette exposition que les sarcômes ne possèdent pas, comme les carcinômes, un suc ou un contenu alvéolaire qui se laisse exprimer hors de véritables cavités, qu'en général ils n'ont pas une disposition régulière de parties histologiquement différentes, à l'instar d'un organe composé, mais qu'ils forment une masse plus homogène et cohérente. *Les éléments cellulaires s'y comportent comme des cellules de parenchyme et non point comme des cellules de surface (épithélium, cancer)* et *l'ensemble de la tumeur est plutôt histioïde qu'organoïde* (vol. I, p. 118). Si le sarcôme est mou, il se laisse facilement écraser et réduire en une masse pulpeuse ou laiteuse, mais cette masse n'est pas simplement séparable d'un stroma qui formerait résidu. Tout au moins ce stroma n'est-il pas une formation alvéolaire régulière et typique. On comprendra néanmoins facilement que dans les formes très-molles, l'analogie des sarcômes médullaires et des carcinômes médullaires est très-grande, et l'examen doit naturellement d'autant plus rencontrer d'obstacles, s'il est vrai, comme je l'ai énoncé (p. 177), qu'il y a des *formes mixtes de carcinôme et de sarcôme*. Si, en certains endroits des sarcômes, le développement cellulaire s'effectue si rapidement qu'il ne se forme plus de substance intercellulaire, et si les cellules prennent, dans leur développement ultérieur, un caractère épithélial, il se produira un carcinôme ou un kystôme. Mais tant qu'il se forme encore de la substance intercellulaire, et tant que les cellules conservent le caractère du tissu connectif, on ne devrait parler que de sarcôme.

Il paraît que toutes les variétés du sarcôme peuvent donner naissance à des formes mixtes de ce genre. Je les ai vues le plus souvent dans les tumeurs mélanotiques, cependant elles se présentent aussi dans les myxo-sarcômes, les glio-sarcômes et même dans les sarcômes ostéoïdes. Seulement il ne faut pas aller trop loin ici. Chaque carcinôme proliférant rapidement peut avoir la texture d'un jeune tissu connectif ou muqueux, qui, regardé isolément, offre l'aspect d'un sarcôme à cellules fusiformes. On pourrait dire, jusqu'à un certain point, que toute tumeur de ce genre est une tumeur mixte. Cette idée surgit, en effet, lorsqu'on trouve, dans certains cancers mélanotiques, un réseau de cellules pigmentées, qui diffèrent totalement des cellules plutôt épithéliales

du contenu alvéolaire, tel que c'est notamment le cas dans certaines *mélanoses tachetées* ou *tigrées*. Mais ici les cellules du contenu alvéolaire sont pourtant toujours la chose principale, parce qu'elles déterminent le véritable caractère de la tumeur. Il en est autrement dans ce que je désigne comme *sarcôme carcinomateux*. Là des parties entières quelquefois considérables de la tumeur présentent le caractère irrécusable du sarcôme, par exemple celui du sarcôme à cellules fusiformes (de la tumeur fibroplastique); d'autres, tantôt plus grandes, tantôt plus petites, ont, au contraire, la structure alvéolaire, et les cellules du contenu alvéolaire diffèrent de celles du stroma.

Ce qu'il y a de plus difficile à reconnaître, ce sont certaines formes, telles que je les ai vues plusieurs fois sur le sein de la femme, où le stroma ne consiste plus en un tissu connectif à contenu cellulaire, mais en un simple réseau d'une grande finesse, privé de cellules; mais où, malgré cela, les mailles de ce réseau sont remplies d'une masse cellulaire compacte, qui après le durcissement des pièces se laissent facilement enlever au pinceau. Ces formes sont très-voisines des glio-sarcômes et ne s'en distinguent, au premier coup d'œil, que par le nombre des cellules contenues dans leurs différentes alvéoles. Mais les cellules mêmes ont la structure et la disposition de cellules épithéliales, notamment de cellules glandulaires; c'est pourquoi je n'hésite pas à compter cette forme de tumeur dans le groupe cancéreux ou cancroïde.

Je reconnais en même temps que toute disposition glanduliforme ne permet pas de conclure à une structure épithéliale. Les capsules surrénales présentent une disposition de ce genre dans l'histologie normale, et elles ont une grande ressemblance avec divers sarcômes, que je désigne préalablement comme tumeurs carcinomateuses mixtes, mais que j'espère encore pouvoir rattacher plus tard plus étroitement aux sarcômes en les séparant entièrement des carcinômes. —

La *substance intercellulaire* des sarcômes est rarement du tissu connectif pur (donnant de la gélatine à la coction). Le plus souvent son contenu est plus riche en substances albumineuses, caséeuses ou mucineuses, de sorte que par la coction, le contact avec l'alcool ou l'addition d'acide acétique, on obtient facilement des pre-

cipités granuleux et membraneux. Müller[1] distingue, pour cette raison, certaines formes comme *sarcômes albumineux ;* on en peut désigner encore d'autres, avec plus de raison, comme *caséineux ;* car une grande partie des formes molles contiennent un suc qui précipite par les acides organiques à petite dose, et se dissout si cette dose est plus grande. Les formes qui s'en rapprochent le plus sont les formes *mucineuses* (myxo-sarcômes). Celles-ci présentent toutes les transitions jusqu'aux véritables myxômes, d'abord par la variété du myxôme médullaire (vol. I, p. 401), qui s'en rapproche déjà. Cependant ces différences chimiques ne sont pas assez grandes pour suffire à la détermination des sous-espèces. Car il n'est pas rare qu'une variété mucineuse soit en même temps caséineuse, et que par l'addition de l'acide acétique on obtienne d'abord un fort précipité blanc et granuleux (caséine), qui peu à peu se redissout, tandis qu'il se forme un précipité plus fin, filiforme ou membraniforme (mucine), qui persiste. La même tumeur peut aussi contenir des parties gélatineuses à côté de parties albumineuses et mucineuses. Il est donc toujours nécessaire d'examiner aussi les caractères histiologiques à côté des propriétés chimiques.

Au *microscope*, on peut distinguer principalement trois états de la substance intercellulaire : elle se présente à l'état *homogène*, *granulaire* et *fibrillaire*. Les fibrilles sont parfois très-développées, non point ondulées ou disposées en faisceaux plus ou moins lâches, comme dans le tissu connectif ordinaire et dans les fibrômes mous, mais elles sont plus denses, plus raides et plus tendues. Les fibro-sarcômes, qui renferment beaucoup de substance intercellulaire, se rapprochent donc beaucoup des fibrômes, et ils ne se distinguent que par la richesse et le développement des cellules. Dans les fibro-sarcômes à grandes cellules, qui sont le plus souvent fuso-cellulaires, le diagnostic est facile ; dans ceux qui ont de petites cellules au contraire, surtout lorsqu'ils sont fuso-cellulaires ou en apparence fibro-nucléaires, il faut une grande attention pour bien en faire la distinction. Il est encore plus difficile de les distinguer de certaines formes de myômes (fibroïdes), en tant que les grandes cellules fusiformes ressemblent beaucoup aux cellules musculaires lisses.

[1] J. Müller, *Ueber den feineren Bau der Geschwülste*, p. 21.

La substance intercellulaire se montre, le plus souvent, granuleuse dans les glio-sarcômes, où, à l'état frais, le contenu liquéfié des corps cellulaires (protoplasma) se mêle souvent si intimement à la substance intercellulaire qu'on ne voit plus que des noyaux dans une masse fondamentale granuleuse et amorphe. Si l'on durcit cette masse, qui, à l'état frais, offre ordinairement la réaction de la caséine, quelquefois un peu celle de la mucine, on obtient un réseau délicat qui embrasse les cellules et semble alors consister en trabécules assez lisses (fig. 31). Certains myxo-sarcômes à petites cellules ont également une substance intercellulaire tout analogue.

L'homogénéité de la substance intercellulaire se présente enfin d'une façon très-différente. D'abord, dans certains myxo-sarcômes, les cellules sont répandues dans une masse muqueuse, gélatineuse, tout à fait hyaline; mais celle-ci est en général traversée par une certaine quantité de fibres, qui se distinguent des fibres ordinaires du tissu connectif par une plus grande largeur et par des contours plus obscurs. Ils sont aussi moins attaqués par l'acide acétique. Ils se confondent quelquefois en faisceaux; mais le plus souvent ils sont isolés et distinctement feutrées ou entrelacées. — Mais quelques fibro-sarcômes atteignent aussi un tel degré de densité qu'on y aperçoit à peine encore des fibrilles et que la substance intercellulaire semble au premier abord presque homogène. On voit cela très-bien dans les formes rares des fibro-sarcômes un peu compactes du cerveau, qui peuvent alors facilement être pris pour des tumeurs cartilagineuses. Ici ce caractère est, dès l'abord, particulier à la tumeur. Il en est autrement des cas où se forme, seulement d'une façon secondaire, une espèce de sclérose, par laquelle la substance fondamentale subit une cartilaginification qui se rapproche de plus en plus du véritable tissu cartilagineux, surtout du cartilage ostéoïde (vol. I, p. 463). Aussi cette condensation précède-t-elle généralement la crétification et la véritable ossification et forme-t-elle la marche ordinaire du développement des ostéosarcômes (ostéoïdes).

Si quelqu'un devait encore douter de la manière dont se fait la transformation des différentes substances intercellulaires entre elles, il ne pourrait nulle part mieux s'en convaincre que sur les sarcômes. La transformation successive de masses simplement fi-

brillaires ou muqueuses en masses toutes compactes et homogènes se fait dans certains chondro-sarcômes et ostéo-sarcômes d'une manière si rapide, qu'on peut voir dans le même champ visuel du microscope toutes les transitions de l'une à l'autre[1]. D'un côté les cellules sont placées encore l'une immédiatement à côté de l'autre, entourées d'un faible réseau fibrillaire; de l'autre côté chacune d'elles est entourée d'une substance fondamentale sclérosée, bientôt crétifiée, qui possède la densité et l'aspect cartilagineux et qui ne se distingue du vrai cartilage que par l'absence de capsules distinctes autour des cellules; la substance fondamentale forme au contraire un réseau avec des lacunes dans lesquelles reposent des cellules rondes, radiées ou anastomosées. La grandeur de ces cellules fixe ordinairement le diagnostic en opposition avec les fibrômes simples crétifiants et ossifiants, les chondrômes etc. Si l'on a occasion de voir ces différentes transitions dans la même tumeur, alors la distinction d'avec le cancer devient très-facile. Car la masse cellulaire proprement dite d'un cancer ne subit jamais de pareilles métamorphoses.

Quant aux *vaisseaux*[2] enfin, leur plus grande abondance permet aisément de distinguer les sarcômes des fibrômes ordinaires. Tous les sarcômes, même les blancs et les noirs, contiennent des vaisseaux. Cela fut révoqué autrefois souvent en doute au sujet des mélanoses, que l'on considérait comme de simples dépôts inorganiques. Mais, abstraction faite des mélanoses de l'épiderme qui partent assez souvent de verrues saignantes et de nævi, toutes les mélanoses ont des vaisseaux, quelques-unes même en ont un grand nombre et de très-considérables. Dans différents sarcômes, les vaisseaux prédominent, comme cela a été déjà dit (p. 186), et ce, tant par leur nombre que par leurs dimensions. Ils forment de nombreux réseaux, souvent très-serrés, surtout vers les surfaces libres. Leur présence favorise naturellement autant leur croissance plus rapide que leur plus grande richesse en suc, et même la puissance infectieuse de la tumeur. Si la surface est dénudée, elle se mouille facilement par l'incessante transudation aqueuse; elle saigne aussi facilement, tant par le contact extérieur que spontanément, par une fluxion intérieure. La seule exception, sous ce

[1] *Virchow's Archiv*, t. III, p. 224. — *Würzb. Verhandl.*, t. I, p. 140.
[2] C. O. Weber, *Virchow's Archiv*, t. XXIX, p. 100.

rapport regarde les sarcômes durs notamment certains fibro-sarcômes, auxquels Billroth[1] donne pour cette raison le nom de *lardacés*, *luisants comme la cire*, à peu près dans le sens dans lequel les anciens observateurs parlent de *stéatômes*. Mais il se fait aussi vers l'intérieur des hémorrhagies souvent considérables, de sorte que le fongus (*Schwamm*, éponge) peut se gonfler très-rapidement par des extravasations parenchymateuses.

Ces *infarctus hémorrhagiques* peuvent devenir à leur tour le point de départ de nouvelles *productions pigmentaires*, qu'il faut bien distinguer du pigment autochthone. Dans certains cas la distinction est, il est vrai, très-difficile, et l'on comprend facilement que quelques observateurs fassent provenir tout pigment des globules de sang[2]. J'ai discuté cette question à l'occasion des cellules renfermant des globules sanguins[3], et j'ai montré qu'en effet dans les fongus télangiectatiques, des globules de sang pénètrent dans des cellules et se transforment ultérieurement en pigment. Mais dans ces sarcômes se trouve, outre le pigment que renferment les cellules, encore un pigment analogue libre, qui provient directement des métamorphoses de l'extravasat interstitiel. Les deux peuvent être jaune, rouge, brun ou brun foncé et, dans ce dernier cas, ils peuvent être facilement confondus avec le pigment autochthone. Je ne puis pas dire si ce dernier se trouve dans un rapport quelconque avec l'hématine; mais en tout cas, il ne procède pas de l'extravasat; et si l'on ne perd pas de vue ses relations avec le pigment normal de l'épiderme, de la choroïde et de l'arachnoïde, on se trouvera assurément plus porté à admettre qu'il doit son origine à une activité métabolique des cellules mêmes. En tous cas il y a donc une certaine différence entre les tumeurs *mélanotiques proprement dites* et les tumeurs de *coloration hémorrhagique*[4]; seulement il ne faut pas oublier que les deux états peuvent coexister dans la même tumeur.

[1] Billroth, *Beiträge zur path. Histologie*, p. 94.

[2] Engel, *Zeitschr. der Wiener Ærzte*, 1845, fig. 8-10; 1846, p. 16. — Ecker, *Zeitschr. f. wissensch. Zoologie*, t. II, p. 276.

[3] *Virchow's Archiv*, t. IV, p. 530; t. V, p. 405.

[4] Birkett, *Guy's Hosp. Rep.*, 1857, sér. III, vol. III, p. 334, 335. — Fauvel et Ordonnez, *Bullet. de la Soc. anat.*, 1858, p. 121. Ce dernier distingue les tumeurs mélaniques proprement dites, formées par l'hypergénèse de la matière pigmentaire, et les tumeurs mélaniques par épanchement sanguin.

Enfin il faut ajouter que dans différents sarcômes on rencontre encore, outre la mélanose proprement dite et la pigmentation hémorrhagique, une coloration particulière qui est inhérente à certains éléments des tissus, de même que la couleur musculaire l'est aux faisceaux primitifs des muscles. Cette véritable *couleur parenchymateuse* s'observe surtout dans certains épulis, qui peuvent avoir un aspect brun jaunâtre, verdâtre ou rouillé. Le plus souvent ce sont les cellules gigantesques multinucléaires (myéloplaxes) qui sont ainsi colorées (p. 207). Je ne déciderai pas s'il ne faut pas ranger dans la même catégorie au moins une partie de ce qu'on a appelé *cancer vert*, *chlorôme;* du moins Lebert[1] a-t-il représenté de grandes cellules, multinucléaires, provenant d'une célèbre tumeur de cette espèce et présentant aussi, quoique faiblement, cette couleur. —

Après avoir exposé ainsi la structure du sarcôme, nous allons nous occuper de l'histoire de son développement. Nous avions déjà vu qu'un rapport plus intime du sarcôme avec certains tissus normaux avait attiré l'attention des observateurs. Le rapport du fongus médullaire avec les nerfs, celui de la mélanose avec la choroïde oculaire, celui de l'ostéo-sarcôme et de l'ostéoïde avec le tissu osseux et avec le périoste, celui du myéloïde avec la moelle osseuse, ont renversé l'ancienne doctrine qui faisait provenir du tissu cellulaire les fongus et les sarcômes; mais on n'en continua pas moins toujours à croire qu'il s'agit ici plutôt d'une hypertrophie que d'une nouvelle production hétérologue. Il est vrai que les partisans de cette doctrine étaient aussi, jusque dans ces derniers temps, de l'avis que les nouvelles parties se développaient à côté des anciennes, en provenant d'un exsudat plastique ou blastème; cependant ce n'était pas le résultat de l'observation, mais seulement la généralisation de la doctrine alors prédominante sur la formation nouvelle en général.

Traduit dans ma doctrine, cela veut dire plutôt que le tissu connectif, le tissu osseux, le périoste, la moelle des os et la choroïde oculaire sont effectivement les tissus-mères (matrices) du sarcôme, de façon que les éléments du sarcôme procèdent des éléments de ces tissus, par conséquent des cellules du tissu connectif, des os, de la moelle et du pigment. Nulle part cela ne peut

[1] Lebert, *Traité d'anat. path.*, t. I, p. 323, pl. 45, fig. 1-4.

être mieux observé dans la série continue des développements que dans le sarcôme, parce que son tissu est en continuité si distincte avec les tissus-mères et que les transitions de l'un à l'autre sont faciles à reconnaître. La propagation du sarcôme aux parties voisines infectées offre une occasion de faire souvent de pareilles observations. On y voit distinctement la série progressive depuis les premières divisions des noyaux[1] jusqu'à la production d'une grande quantité de cellules dans la même préparation microscopique, et là où des organes composés, tels que les muscles, les nerfs et les glandes sont atteints, on voit leurs éléments spécifiques persister assez longtemps pour convaincre, même les observateurs peu exercés, que ce ne sont pas les éléments spécifiques du parenchyme, mais bien le tissu interstitiel qui est le point de départ de la nouvelle formation.

La proche parenté du sarcôme, dans ces premiers stades de développement, avec les autres végétations du tissu connectif se montre dans ce fait, que les jeunes parties — donc, dans les grands sarcômes, les parties périphériques, — présentent quelquefois entièrement la structure d'une de ces autres végétations. Les parties les plus jeunes des sarcômes mélanotiques se composent presque entièrement des mêmes cellules du tissu connectif, fusiformes, réticulées, mais colorées, qui composent les simples mélanômes; ce n'est que peu à peu que les cellules deviennent plus nombreuses et plus grandes et la substance intercellulaire plus rare et qu'enfin on ne voit que des cellules sans substance intercellulaire ou avec une masse intercellulaire à peine appréciable. Les fibro-sarcômes jeunes ont presque un caractère fibromateux; plus tard le tissu intercellulaire fibrillaire devient plus rare et la structure cellulaire prédomine[2]. Dans les chondro-sarcômes on trouve souvent les parties les plus récentes entièrement cartilagineuses. Même des foyers métastatiques présentent aussi ce mode de développement.

D'autres fois, le sarcôme traverse aussi un stade manifeste de granulation (vol. I, p. 86); ce stade dure même quelquefois plusieurs années. Ces formes sont, d'ordinaire dès le commencement, très-riches en cellules et prennent bientôt le caractère

[1] Virchow, *Pathol. cellul.*, p. 256, fig. 103.
[2] *Ibid.*, p. 408, fig. 141.

médullaire. Elles sont en même temps plus molles et beaucoup plus suspectes que les autres. Mais les sarcômes durs prennent souvent aussi, plus tard, ce caractère de granulations, pour peu que, par une irritation quelconque, soit externe, soit interne (constitutionnelle), leur croissance se trouve activée. Les nouvelles parties du tissu qui sont alors infectées, subissent bientôt une prolifération à petites cellules, et celle-ci persiste comme telle pour se désagréger ensuite, ou bien elle suit, de son côté, une marche de développement analogue à celle de la tumeur-mère, par l'augmentation progressive des cellules et par la sécrétion d'une substance intercellulaire.

Cette différence dans le mode de développement des formes particulières se comprend quand on ne perd pas de vue l'*étiologie* du sarcôme. C'est là une question difficile, notamment parce que la littérature ne contient que peu d'observations positives et que la confusion avec le cancer a rendu le sujet presque inextricable. Cependant, guidé par mes propres observations, je n'hésite pas à aborder ce sujet, et si, çà et là, je cite aussi des observations qui appartiennent peut-être ou probablement au cancer, j'espère que cette étude en engagera d'autant plus d'autres à faire de nouvelles observations.

Je rappelle d'abord qu'en bien des endroits, le développement du sarcôme remonte aux premières périodes de la vie, et que, notamment à la surface du corps, où nous avons des antécédents plus précis, nous sommes souvent en face de rapports *congénitaux* ou tout au moins d'*états remarqués dans la toute première enfance*. Déjà plusieurs anciens observateurs ont noté de petites nodosités sous la forme de verrues sur la peau. Elles peuvent rester, durant de longues années, stationnaires, mais commencent plus tard, soit sous quelque influence particulière, soit dans un âge plus avancé, à devenir le siége d'une activité plus grande, qui s'accuse par les modifications les plus variées de sensation, d'abord des démangeaisons, ensuite des douleurs; vient ensuite un développement plus actif et enfin la production d'une grosse tumeur ulcérée à sa surface. De là provient l'ancienne division des verrues en *bénignes* et *malignes*. On a, notamment depuis Aetius[1], désigné comme maligne la grande forme du thy-

[1] Aetius, lib. XIV, cap. IV, p. 8, ed. Froben.

mus (vol. I, p. 341), qu'on appelait aussi *sycosis*[1] ou *ficus*. Plus tard on a rassemblé tout cela pêle-mêle sous le nom de *cancer* et on a appelé cette forme *verruca cancrosa*[2], *fungus* ou *ficus cancrosus*[3]. Ici il faut faire une distinction. Il y a, en effet, des tumeurs cancéreuses et cancroïdes qui proviennent de verrues, mais il y a aussi des verrues sarcomateuses qui se rattachent, sous tous les rapports, aux tumeurs dont il est ici question.

A cette catégorie appartient surtout une série de verrues molles ou charnues (*verrucæ molles*, *s. carneæ*), qu'on a bien fait rentrer çà et là dans le groupe des mollusques (vol. I, p. 220), mais qui doivent en être distinguées. Certaines d'entre elles sont congénitales et font partie du groupe des *envies* (*Muttermäler*, nævi materni, moles, taches), qui sont connues sous le nom de *nævus tuberculosus* ou *hypertrophicus*. Plenck[4] les appelle simplement *nævus malignus*. Mais il n'est pas rare que de pareilles productions se développent aussi à un âge plus avancé de la vie; on les trouve souvent, chez les vieillards, en grand nombre sur le visage et sur le tronc[5]. La peau forme alors des renflements peu saillants, à surface lisse, parfois aussi inégale, mamelonnée ou même verruqueuse. L'épiderme et le réseau de Malpighi, qui passent par dessus la tuméfaction, ne subissent d'ordinaire que peu de modifications; quelquefois le revêtement est un peu plus épais, mais il n'atteint jamais la même épaisseur que dans les verrues dures. Si l'on fait une coupe, on voit la couche épidermique unie, rarement mamelonnée, passer par dessus la tumeur. La tumeur siége

[1] Celsus, lib. VI, art. 3, définit le sycosis comme un ulcère d'où croît de la chair. Cependant cette définition n'est pas généralement admise.

[2] Van Swieten, *Comm. in Bœrhavii Aphor.*, 1745, t. I, p. 879. — Devens, *Diss. inaug. de fungo cancroso et verruca orto.* Argentor. 1772. — Kraamwinkel, *Spec. path. chir exhibens observationes verrucæ cancrosæ.* Traj. ad Rh. 1843. — Michon, *Du cancer cutané.* Thèse de Paris, 1848, p. 44. — Butcher, *Dublin Quarterly Journ. of med. science*, 1856, nov., p. 269. — Collis, *ibid.*, 1860, mai, p. 319.

[3] Fabricius Hildanus, *Observ. et curat. chirurg. Centuria.* Basil. 1606, I, obs. 1-2; III, obs. 88; VI, obs. 79.

[4] Jos. Jac. Plenck, *Doctrina de morbis cutaneis.* Viennæ 1776, p. 35. Il dit déjà p. 36: *Nævi magni, qui vera sarcomata sunt.*

[5] Les descriptions que Rayer (*Traité des mal. de la peau.* Paris 1827, t. II, p. 297), Krämer (*Ueber Condylome und Warzen*, p. 64) et v. Bärensprung (*Beiträge zur Anat. u. Phys. der menschl. Haut*, p. 72) ont données des verrues charnues se ressentent souvent de ce que ces auteurs les ont confondues avec l'akrochordon (t. I, p. 222). Par contre les descriptions de G. Simon (*Die Hautkrankheiten.* Berlin 1851, p. 231) et de Wedl (*Path. Histol.*, p. 452) concordent avec mon observation.

donc essentiellement dans le derme. Ordinairement elle occupe le corps papillaire proprement dit et une certaine profondeur du tissu dermique; elle n'envahit que rarement toute l'épaisseur de la peau ou même le tissu sous-cutané; mais chaque fois elle se distingue déjà à l'œil nu du tissu plus dense et plus blanc du derme et présente une structure plus transparente, d'un gris clair ou jaune clair, quelquefois gris rougeâtre, plus molle, succulente et parfois gélatineuse[1]; elle présente assez souvent une vascularisation plus grossière. Si l'on examine ce tissu, on trouve qu'il est ordinairement très-riche en cellules, qu'il consiste même quelquefois entièrement en cellules, relativement petites, avec bien peu de substance intercellulaire molle. Si l'on fait une coupe et qu'on la place intacte sous le microscope, alors tout le tissu semble quelquefois ne consister qu'en une substance fondamentale, finement granulée avec des noyaux intercalés. Comme dans les tumeurs dites fibro-nucléaires, ceux-ci ont des nucléoles brillants, qui ressortent très-bien de l'ensemble de la masse. Souvent ce n'est que sur les bords qu'on voit de vraies cellules (fig. 33 *a*). Si l'on dissocie cette masse, ces particules deviennent libres, et on obtient aussi bien des cellules entières (fig. 34 *A*) que de nombreux noyaux libres (fig. 34 *B*). Ces derniers ont pour la plupart une forme ovale; ils sont comparativement clairs et lisses, pourvus de nucléoles brillants; ils se ratatinent par l'action de l'acide acétique en se plissant. Les cellules sont tantôt rondes, tantôt fusiformes à

Fig. 33.



Fig. 33. Coupe microscopique d'une verrue charnue de la peau de l'abdomen d'une personne adulte. Dans la masse même on reconnaît d'abord des nucléoles brillants, et immédiatement autour d'eux les noyaux, ovoïdes pour la plupart. On ne voit de véritables corps de cellules qu'en *a*, où la plupart se présentent comme des cellules fusiformes. Grossissement 300.

[1] Geinitz (*Deutsche Klinik*, 1862, n° 40) a, il y a quelque temps, décrit « une forme de tumeurs gélatineuses de la peau, négligée jusqu'alors par les chirurgiens » ; je pense qu'elle est identique avec les verrues charnues.

deux ou plusieurs prolongements, tantôt de formes mélangées. Elles ont un corps mou, faiblement granuleux, de grandeur très-variée, de sorte que le noyau représente quelquefois la plus grande partie de leur substance ; d'autres fois, au contraire, il n'en forme qu'une faible partie. La structure de ces verrues se rattache donc tantôt plus à celle des tumeurs fibroplastiques, tantôt à celle des tumeurs fibro-nucléaires, mais elle présente la plus complète analogie avec le tissu de granulation des plaies.

Fig. 34.

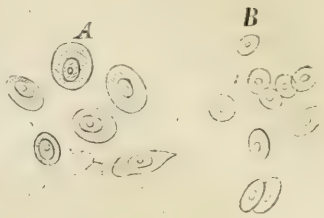

On pourrait par conséquent peut-être appeler ce tissu verruqueux tout simplement un tissu de granulations, si les cellules mêmes n'avaient pas une existence plus persistante, de sorte que ce tissu peut se maintenir longtemps comme tel, tandis que les simples tissus de granulations ne sont, comme on sait, que des structures passagères, des produits transitoires qui disparaissent bientôt ou rétrocèdent par le fait d'un développement ultérieur. Ces verrues se distinguent des mollusques, également persistants, par leur grande richesse cellulaire et la mollesse de leur substance intercellulaire. Elles méritent donc une désignation à part, telle qu'elle est très-bien indiquée par le nom de *verrues charnues*. Une verrue charnue est exactement un sarcôme incomplétement développé, et si elle subit prématurément un développement considérable, on pourra à peine la délimiter du sarcôme. Holmes a décrit deux tumeurs congénitales provenant de petits enfants et appartenant à cette catégorie. Chez un enfant âgé de quinze jours on trouva, sous un nævus de la nuque, une tumeur de la grandeur de deux pouces, qui s'étendait de l'oreille jusqu'à l'épaule et se développait rapidement ; la structure en était en partie fibroplastique, en partie fibro-nucléaire[1]. Une semblable tumeur se présenta dans l'orbite d'un enfant âgé de sept semaines[2].

Outre les verrues charnues simples, on en rencontre assez sou-

Fig. 34. Éléments isolés de la pièce représentée fig. 33. En *A* cellules de grandeurs et de formes variées, en *B* noyaux libres. Grossissement 500.

[1] Holmes, *Transact. of the Path. Soc. Lond.*, vol. XII, p. 206, pl. IX, fig. 5-9.
[2] Holmes, *ibid.*, vol. XIV, p. 218.

vent, quelquefois en même temps, de colorées, qui ont ordinairement, déjà à l'extérieur, un aspect foncé, quelquefois noirâtre, et ressemblent par conséquent à quelques productions verruqueuses pourvues d'un réseau fortement pigmenté, dont elles se distinguent en ce que chez elles le tissu dermique, sous-jacent, altéré est également pigmenté. Il peut arriver, il est vrai, que, dans ces cas aussi, une couche de réseau colorée passe par dessus la surface, mais dans le tissu connectif aussi se trouve du pigment qui est, dans la plupart de ces tumeurs, brunâtre, et même noirâtre dans quelques-unes. Elles représentent donc de *véritables mélanômes*, dans le sens que j'ai indiqué plus haut (p. 116). Le plus souvent elles se trouvent sur le tronc, surtout sur le dos[1] et sur la face. Quelques-unes de ces verrues paraissent être héréditaires et appartenir aux formes des nævus héréditaires, quoiqu'elles se distinguent du simple nævus ordinaire par la particularité de leur structure. J'ai extirpé un pareil mélanôme de la région sourciliaire, grand comme un pois, chez un homme qui m'a dit que sa mère avait une semblable verrue noire à la même place. En tout cas elles sont souvent *congénitales* et forment une espèce de *nævus pigmentés*. Mais ces derniers se distinguent essentiellement entre eux, comme il a été déjà dit, par le siége du pigment. Dans les envies ordinaires aplaties[2], le pigment se trouve, comme dans les éphélides, les lentilles et le chloasma[3], seulement dans les cellules du réseau de Malpighi. Ici, au contraire, la peau forme un léger gonflement lisse, et le pigment se présente aussi dans les corpuscules du tissu connectif, comme G. Simon[4] l'a constaté le premier. La description que donne Celse[5] de l'affection cutanée désignée dans l'antiquité sous le nom de *melas*, semble se rapporter à la première espèce, car elle peut, suivant lui, après quelque application médicamenteuse, être enlevée par le frottement. Elle diffère totalement du mélas des au-

[1] H. W. Berend (*Casper's Wochenschr.*, 1849, p. 503, fig. 3) en décrit un très-bel exemple.

[2] Rayer, *l. c.*, p. 229. — v. Bärensprung, *l. c.*, p. 67. — Laboulbène, *Sur le nævus en général*. Thèse de Paris, 1854, p. 12.

[3] Le nom de *chloasma* a été introduit par J. P. Frank (*De curandis hom. morbis epitome*. Mannh. 1793, lib. IV, p. 87) et ne se rapporte pas uniquement au pityriasis versicolor, comme on le prétend maintenant si souvent.

[4] G. Simon, *l. c.*

[5] Celse, *Medicinæ*, lib. V, art. 18, 19.

teurs postérieurs, qu'on a rangé dans la lèpre (*lepra arabum*, *elephantiasis græcorum*), et lorsque Rayer[1] a identifié l'ictère noir et la melanose, la confusion semblait presque inextricable. Car le nom de mélanose ne devait au moins pas être appliqué à de simples colorations de la peau.

Pour préciser, il faut, dans les états colorés de la peau, abstraction faite des mycoses (affections parasitaires) et des télangiectasies, ainsi que des sarcômes et des carcinômes mélanotiques, distinguer quatre variétés différentes :

1° Pigmentation simple du réseau de Malpighi sans modification marquée du derme.

2° Pigmentation du derme sans changement marqué du réseau de Malpighi et de l'épiderme.

3° Pigmentation du réseau dans des envies, des verrues, des indurations, des hyperplasies etc., du reste incolores.

4° Pigmentation du réseau, avec pigmentation simultanée du derme, qui peut en outre être tuméfié sous la forme d'un nævus, d'une verrue, d'une induration etc.

Dans le sujet[2] qui nous occupe ici, rentrent certains cas des trois dernières catégories, dont cependant la seconde et la quatrième sont seules à ranger dans le mélanôme; la troisième, au contraire, dans le fibrôme (vol. I, p. 306). Extérieurement le fibrôme à réseau coloré peut ressembler beaucoup au mélanôme; sur la coupe la différence se montre aussitôt. Le fibrôme arrivé à la métaplasie donne naissance aux sarcômes ou aux cancers incolores, et les formes mélanotiques produisent ces mêmes tumeurs, quelle qu'ait été du reste la couleur du réseau. Le degré de saturation de la teinte ne décide pas seul la question du siége de cette coloration. J'ai vu des mélanômes tout noirs, où le réseau n'était coloré en brun clair que dans les dépressions interpapillaires, tandis que dans d'autres, d'un brun foncé, la partie la plus intéressée était le réseau très-épaissi.

Ce dernier cas se voit très-bien dans une pièce de notre collection (n° 756), où de nombreuses petites verrues noires siègent sur

[1] Rayer, *l. c.*, p. 220.

[2] Je rappelle à cette occasion que dans le mélasma surrénal (maladie bronzée, bronzed skin, morbus Addisonii) se voit d'ordinaire la première catégorie, quelquefois aussi la quatrième

un scrotum fortement coloré en brun. Le réseau est très-épais et d'un jaune brun intense, cependant d'une coloration toute diffuse; les papilles sont très-longues, et dans leur centre se trouvent de grandes cellules oblongues, entièrement remplies d'un pigment granuleux brun foncé; çà et là on peut les poursuivre le long des vaisseaux jusque dans la peau proprement dite. — Il en était tout autrement des envies noires qui se trouvaient en plusieurs endroits (les bras, le tronc) chez une femme grasse, d'un âge moyen, à côté d'un nævus pileux du bras, d'un jaune clair. On en pouvait facilement enlever l'épiderme et on voyait alors une tuméfaction gris noir de la peau. Une coupe examinée au microscope montrait une couche épidermique mince, presque plane; au dessous, un réseau peu développé, qui n'était fortement coloré en brun que dans les enfoncements interpapillaires. Les papilles, par contre, étaient tellement remplies, par places, surtout vers leurs extrémités, d'un pigment granulaire brun qu'on ne pouvait plus y voir autre chose. Vers la base, le pigment diminuait, cependant des traînées de grandes cellules pigmentaires s'étendaient, par places, jusque dans la peau. Celle-ci était, sous les parties altérées, totalement remplie de traînées parallèles et anastomosées de petites cellules avec beau-

Fig. 35.

Fig. 35. Coupe microscopique d'un nævus melas du tronc. La surface est assez lisse, ce n'est que çà et là que l'épiderme incolore est légèrement mamelonné, *e*. Au-dessous se trouve le réseau qui dans quelques endroits est jaune clair, et brun noirâtre dans d'autres, surtout entre les papilles. Les papilles *p*, *p'*, *p''* sont fortement développées; elles présentent un bord clair et une tige fortement colorée en brun, qui en *p'* et *p''* présente vers le haut des sinuosités latérales. Le pigment se compose de granulations jaune brun, très-fines, qui sont en partie intra-cellulaires et en partie forment des amas plus grands, très-lâches et se désagrégeant facilement à la pression. Vers la base de la papille le pigment diminue, cependant on peut encore le suivre par places, par exemple en *p''*, où il forme des traînées jusque vers la peau. Entre quelques papilles se trouvent de grands globes épidermiques, *g*, bulbeux. Au-dessous du centre du nævus, la partie horizontale du corps papillaire et la couche superficielle du derme se trouvaient occupées par une masse, *n*, à cellules fines, dont la structure histologique ressemblait à celle qui a été représentée fig. 33 et qui était en général incolore. Elles formaient de grandes traînées parallèles à la surface, ou se dirigeant vers elle sous des angles obtus et s'anastomosant entre elles dans diverses directions. Dans la profondeur, on voyait le tissu élastique du derme intact, *e*. Grossissement 12.

coup de noyaux, de sorte que le tissu élastique avait entièrement disparu. Cette prolifération de cellules se continuait dans les papilles, d'abord dans leur centre, mais allant jusqu'à leur extrémité à travers toute leur épaisseur. C'est dans ces petites cellules que se trouvait le pigment, mais seulement en certains endroits. Ainsi ce cas représentait un mélanôme combiné avec une verrue charnue ordinaire, incolore — combinaison qui explique très-bien la formation ultérieure si nette d'un sarcôme ou d'un cancer incolore avec mélanose partielle.

Les verrues charnues, colorées aussi bien que les incolores, possèdent fréquemment le caractère que les anciens attribuaient aux myrmécies (*myrmeciæ s. formicæ*, vol. I, p. 340), c'est-à-dire, qu'elles deviennent habituellement le siége de sensations particulières de piqûre, de morsure ou d'ardeur, en même temps que de rougeur et de chaleur; et, si le nævus est très-étendu, il devient le siége de sécrétions spéciales[1]. En tout cas leur développement ultérieur, plus malin est ordinairement précédé d'une démangeaison, d'un picotement ou d'une cuisson qui pousse les malades à frotter ou à gratter la partie malade, quelquefois jusqu'à se faire saigner et s'y donner une érosion. A ce moment de la croissance on trouve une prolifération nucléaire et cellulaire très-étendue, qui suit l'arrangement préexistant des éléments et reproduit quelquefois[2] très-exactement les longues traînées ou le réseau des corpuscules du tissu connectif.

Ce sont ces espèces de verrues et de nævus qui peuvent plus tard se transformer en sarcômes, soit parce que des irritations locales continuent à agir sur la partie, comme cela peut arriver par le frottement des vêtements, par le contact avec des substances irritantes; soit parce que des lésions, notamment des plaies, se soient une fois produites, soit sous l'influence d'autres maladies, surtout d'exanthèmes aigus et parmi eux particulièrement de la variole, soit enfin par des causes inconnues jusqu'à présent, dont on accuse ordinairement la constitution. Les verrues charnues simples produisent habituellement de simples sarcômes médullaires; les verrues charnues colorées, au contraire, produisent des mélano-sarcômes. Mais tout cela suppose, bien en-

[1] Duméril, *Bullet. de la Fac. et de la Soc. de méd.*, 1810, p. 24.
[2] Ceci se voit très-bien sur une pièce de notre collection (n° 642).

tendu, que c'est d'après les parties colorées que le nom est surtout choisi. Car un nævus spilus peut, suivant sa masse principale, former un sarcôme incolore, dont quelques parties seulement, surtout celles de la périphérie, deviendront parfaitement mélanotiques. C'est là une des meilleures preuves en faveur de l'identité des formes colorées et incolores.

Si ce mode de développement des sarcômes incolores a échappé le plus souvent à l'attention des observateurs, cela vient uniquement de ce qu'on a séparé généralement les mélanoses des sarcômes et qu'on a considéré beaucoup de sarcômes incolores comme des cancers. Comme, en effet, des végétations cancroïdes naissent aussi de verrues, la distinction est quelquefois assez difficile[1]. Cependant il y a déjà quelques caractères distinctifs extérieurs. La tumeur sarcomateuse conserve ordinairement une apparence verruqueuse; sa base est tantôt large, tantôt finement pédiculée, elle fait saillie avec une surface convexe aplatie, inégale, raboteuse; bientôt ses bords se retournent et elle prend ainsi l'apparence particulière de champignons; elle commence à s'humecter, à former des croûtes et montre enfin une surface rouge, humide, mais peu sécrétante et peu ulcéréreuse. Lorsqu'on fait une coupe, la peau paraît, jusqu'à une profondeur de 3 à 4 lignes et plus, être remplacée par une masse très-succulente, luisante et transparente, tantôt d'un gris gélatineux tantôt d'un blanc médullaire, masse qui montre dans la profondeur un arrangement en lobes arrondis et dans son ensemble une formation radiaire, et contient quelquefois de grands vaisseaux, des foyers d'extravasation etc. L'analyse microscopique montre le plus souvent une structure cellulaire très-serrée; les cellules ont de grands noyaux, sont le plus souvent fusiformes et de consistance molle.

L'une des premières tumeurs que j'ai examinées avec soin, présentait par hasard un exemple remarquable de cette espèce. A la clinique de M. Jüngken, on extirpa le 1er novembre 1844 du creux poplité d'une paysanne une tumeur ulcérée, provenant d'une ancienne verrue. A cette époque il existait déjà dans l'aine une tumeur provenant vraisemblablement d'un ganglion lymphatique.

[1] Paget (*Med. Times and Gaz.*, 1864, vol. I, Jan., p. 58) a très-bien décrit, outre les mélanoses et le cancer épithélial, une troisième espèce de tumeurs qui proviennent des nævi; mais il ne s'explique pas bien leur nature histologique.

La tumeur extirpée avait la grandeur d'une pomme de Borsdorf; sa surface d'un rouge brun, inégalement verruqueuse, sécrétait un liquide faiblement alcalin, riche en albumine, avec des globules de pus et de rares cellules épidermiques. Elle reposait sur un pédicule mince, qu'elle dépassait tout à l'entour en forme de champignon; à la coupe il sortit beaucoup de sang des vaisseaux. Après avoir lavé la pièce, on vit extérieurement une couche mince, opaque, blanchâtre, en quelques endroits jaunâtre (fig. 36 *a*); au-dessous était une couche plus large, réniforme, à aspect gélatineux, et lobée (*b*), qui contenait, notamment vers la surface, de nombreux vaisseaux sanguins. Le pédicule de la tumeur consistait principalement en tissu graisseux et fibreux, qui se continuait avec le tissu adipeux sous-cutané (*p*). Il ne pouvait donc rester aucun doute que la couche gélatineuse ne provînt essentiellement de la peau (*d*), quoiqu'elle s'étendît un peu dans le tissu sous-cutané et que dans celui-ci se fût développée aussi une petite tumeur (*c*) indépendante. L'examen microscopique apprit, que la couche extérieure consistait principalement

Fig. 36.

Fig. 37.

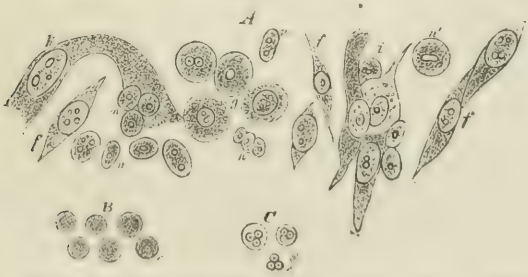

(fig. 37, B) en cellules relativement petites, d'une apparence granulée, qui montraient, après addition d'acide acétique, des

Fig. 36. Coupe d'une verrue sarcomateuse du creux poplité. *a* La couche épidermoïdale atteinte de suppuration. *b* La zone sarcomateuse. *c* Un lobe à part. *e* L'épiderme normal des parties voisines. *d* La peau. *p* Le pannicule adipeux.

Fig. 37. Éléments de la tumeur représentée fig. 36. *A* Les éléments de la zone gélatineuse (fig. 36 *b*) : *f*, *f* grandes cellules fusiformes avec grands noyaux, ovales et 1 à 3

noyaux multiples dans une membrane d'enveloppe assez mince (fig. 37, C); à côté il y avait quelques cellules épidermiques normales. C'était donc un produit effectivement purulent, dérivant de l'épiderme. La couche gélatineuse ne contenait presque que des éléments cellulaires et particulièrement de larges cellules fusiformes (fig. 37, *A f*, *f*, *i*) à noyaux très-grands; on voyait souvent des noyaux libres avec de grands nucléoles brillants (*n*, *n*, *n*).

C'était assurément un cas très-caractéristique; mais à cette époque on ne savait comment les désigner. Je demandai conseil à nos deux auteurs les plus compétents. Robert Froriep était disposé à regarder la tumeur comme une production hyperplasique, se rattachant aux granulations. Jean Müller y trouvait, du moins extérieurement, les signes d'un carcinôme réticulaire. D'après mon expérience actuelle, je puis dire que jamais un meilleur exemple de verrue sarcomateuse n'a été observé.

Il est difficile de s'appuyer ici sur des documents puisés dans la littérature, attendu que la plupart des cas de ce genre ont été décrits, sans examen exact, tantôt comme fongus, tantôt comme cancers. Il faut probablement faire rentrer ici une observation de Walther[1]. Un étudiant avait apporté en naissant deux nævus à la cuisse inférieure. L'un d'eux augmenta de volume jusqu'à former à vingt ans une tumeur plate. On l'extirpa, mais il y eut récidive et le malade mourut de métastases dans les poumons. D'après la description il s'agissait d'un sarcôme télangiectasique. Nous n'avons malheureusement que trop peu de recherches sur la transformation si souvent alléguée des télangiectasies en fongus. Senftleben[2] décrit le cas d'un garçon âgé de trois semaines, chez lequel un nævus congénital de la cuisse, lésé quelques semaines après la naissance, se trans-

nucléoles; *g* cellules rondes avec de petits noyaux en partie doubles; *i* groupe de cellules en partie irrégulières et en connexion les unes avec les autres; *k* fragment d'une fibre-cellule gigantesque avec des noyaux et des nucléoles très-grands; *n*, *n*, *n* noyaux et nucléoles libres et plus ou moins grands; *n'* grand noyau libre avec nucléole ressemblant à un bâtonnet, peu de temps avant sa scission. *B* Globules purulents récents. *C* Globules purulents, traités par l'acide acétique, provenant de la couche *a* de la tumeur (fig. 37). Grossissement 250.

[1] Phil. v. Walther dans *Walther's und Gräfe's Journal*, 1823, t. V, p. 261. Cpr. *Muller's Archiv*, 1843, p. 438.

[2] Senftleben, *Archiv f. klin. Chirurgie*, 1861, t. I, p. 118.

forma en une tumeur sarcomateuse, qui fit une récidive. Larrey[1] mentionne un des meilleurs exemples de sarcôme verruqueux offert par un soldat qui avait depuis son enfance une petite tumeur à la fesse gauche. Elle ne varia d'abord pas de volume ; mais ensuite elle commença à croître par l'effet de la pression du ceinturon, devint douloureuse et, après avoir été extirpée, elle récidiva. L'examen fit reconnaître une tumeur fibro-plastique. Birkett[2] enleva une tumeur fibro-plastique du dos d'un homme âgé de trente-huit ans, qui avait en naissant une petite tumeur à cette place. Celle-ci avait été opérée lorsque le malade avait deux ans. Dans sa dix-neuvième année, la tumeur fut encore une fois détruite par des caustiques, mais elle revint lentement. Deux ans après la seconde extirpation la plaie était guérie. Moi-même j'ai eu plusieurs fois l'occasion de voir des cas semblables. Le plus intéressant d'entre eux, au point de vue du fongus, était une tumeur du cuir chevelu, qui s'était fait jour entre les cheveux sous forme d'une nodosité rouge, presque nue et qui ressemblait extérieurement assez à certaines formes cancroïdes (fig. 38). Mais sur la coupe et à un examen plus précis on reconnut les caractères des sarcômes à cellules fusiformes les plus purs.

Fig. 38.

Quant aux mélanoses, on sait depuis beaucoup plus longtemps que les nævus et les verrues y donnent naissance. Wardrop[3] mentionne déjà le développement d'une tumeur cancéreuse provenant d'une verrue noire de la peau de l'abdomen chez une jeune fille de douze ans, qui mourut de cette maladie, et Norris[4] raconte

Fig. 38. Sarcôme fongueux blanc à cellules fusiformes (fibro-sarcôme fuso-cellulaire médullaire) du cuir chevelu, érodé à sa surface, avec une surface recouverte de grosses verrues, extirpée par M. Friedberg. (Pièce n° 61 de l'année 1859.) Grandeur naturelle.

[1] Larrey, *Union méd.*, 1852, n° 10, p. 43. — *Gaz. des hôp.*, 1852, n° 35, p. 140. — Le même cas a été décrit par Lecomte, *Bullet. de la Soc. anat*, 1852, p. 97.

[2] Wilks, *Catalogue of the Museum of Guy's Hosp.*, n° 1652[15].

[3] Wardrop, *Obs. on fungus hæmatodes*, p. 189.

[4] Norris, *Edinb. med. and surg. Journal*, 1820, oct., p. 562.

l'histoire d'un homme qui fut atteint d'une mélanose, ou comme il dit, d'une maladie fongoïde, et dont le père, le frère et les enfants portaient tous différents nævus. Le père mourut probablement de la même maladie, et le plus jeune des fils présentait un nævus exactement à la même place où la maladie du père s'était montrée. Malgré ces cas très-caractéristiques, l'attention générale a été attirée pour la première fois sur la connexion étiologique des mélanoses et des nævus par Schilling[1] et David Williams[2]; mais cette étude a été poussée surtout par Paget[3], et Pemberton[4], bien qu'il n'ait pas eu connaissance de différentes observations[5] publiées avant lui, compte pourtant que sur 34 cas de mélanose de la peau et du tissu sous-cutané, quinze provenaient de nævus ou de verrues congénitaux ou de leur proche voisinage. Dans ces derniers temps, il a paru un plus grand nombre d'observations analogues[6], même abstraction faite des mélanoses malignes de la conjonctive et de la sclérotique (p. 119). L'histoire des nævi vasculaires[7] ou télangiectasiques en offre plusieurs exemples, ce qui ne surprendra personne. Car d'un côté il y a certaines relations entre la mélanose et la télangiectasie (p. 215) et d'un autre côté il n'est pas extraordinaire que, dans les nævi vasculaires, les cellules du réseau de Malpighi et les corpuscules du tissu connectif de la peau contiennent du pigment[8].

[1] Ed. Schilling, *De melanosi*. Diss. inaug. Virceburg. 1831, p. 34, 41, 45.

[2] Williams, *Transact. of the Provincial med. and surg. Association*. Lond. 1833, vol. I, p. 244. (Très-belle figure de mélanose multiple de la peau.)

[3] Paget, *Lectures on surgical pathology*, vol. II, p. 490. — *Med. Times and Gaz.*, 1864, vol. I, p. 58.

[4] Oliver Pemberton, *Observations on the history, pathology and treatment of cancerous diseases*. Part. I: *Melanosis*. Lond. 1858, p. 3, 19.

[5] Cœlen, *Diss. inaug. continens nonnullas observationes in clinico chirurgico Cl. Brœrs factas*. Harlemi 1847, p. 95, fig. 6-8. — H. W. Berend, *Casper's Wochenschrift*, 1849, n° 32, p. 505, fig. 1-2. — E. Tröltsch, *Ein Fall von Cancer melanodes*. Inaug. Abh. Augsb. 1857, tab. I-II.

[6] Dolman, *Transact. of the Lond. Path. Soc.*, vol. X, p. 255. — H. Thompson, *ibid.*, vol. XII, p. 206. — Bryant, *ibid.*, vol. XIV, p. 246. — *Guy's Hosp. Rep.*, 1863, sér. 3, vol. IX, p. 259. — Bruns, *Handb. der prakt. Chirurgie*, 2e partie, t. I, p. 185. — Billroth, *Eintheilung, Diagnostik und Prognostik der Geschwülste*, p. 37. — B. Langenbeck, *Deutsche Klinik*, 1860, p. 170. — S. Wilks, *Guy's Hosp. Rep.*, 1858, sér. 3, vol. IV, p. 33.

[7] Bennett, *On cancerous and cancroid growhts*, p. 91. — Fergusson, *The Lancet*, 1852, vol. II, p. 176. — *Med. Times*, 1855, nov. — Gentilhomme, *Bullet. de la Soc. anat.*, 1862, p. 373.

[8] *Virchow's Archiv*, t. VI, p. 552.

La plupart de ces cas sont désignés comme mélanoses, tumeurs mélanotiques ou cancers mélanotiques, et pour beaucoup d'entre eux il est impossible de déterminer à quelle catégorie ils ont proprement appartenu. Mais il n'y a nul doute que ces cas n'appartiennent pas tous à la même catégorie, et qu'il y a parmi eux aussi bien des mélano-carcinômes que des mélano-sarcômes. Pour quelques-unes de ces observations, il est encore aujourd'hui possible de l'établir par les descriptions. Moi-même[1] j'ai examiné au moins une demi-douzaine de ces cas, dont le plus grand nombre était des mélano-sarcômes, mais dont quelques-uns étaient positivement des cancers. Ces derniers se distinguaient par une structure alvéolaire extrêmement distincte et des alvéoles remplies de grandes cellules; les premiers, par contre, avaient généralement la structure marquée du tissu connectif : des éléments ou bien très-distinctement réticulés ou bien fusiformes et fortement développés, avec peu de substance intercellulaire incolore. Je n'ai jamais vu de mélanoses procédant de nævi vasculaires. Les cas signalés dans les auteurs, paraissent se rapporter au véritable cancer. Je ne connais pas de caractères distinctifs extérieurs entre le mélano-sarcôme et le mélano-carcinôme; le premier est, comme le dernier, tantôt tacheté tantôt coloré d'outre en outre. J'ai décrit, il a déjà longtemps, un mélano-sarcôme, en grande partie incolore[2], extirpé par Dieffenbach. D'autres fois, je n'ai trouvé, notamment à la surface extérieure, que de très-petites portions brunes ou noires, tandis que tout le reste de la tumeur présentait un tissu d'un gris pâle, ou blanchâtre. Nonobstant, les tumeurs secondaires, qui surviennent plus tard, peuvent être totalement mélanotiques[3]. Ce que j'ai vu le plus rarement, ce sont

[1] Virchow, *Deutsche Klinik*, 1860, p. 169.

[2] *Virchow's Archiv*, 1847, t. I, p. 470. — Cpr. G. Simon, *Hautkrankheiten*. Berlin 1851, p. 267, tab. V, fig. 23-24.

[3] J'ai reçu il y a peu de temps une pièce très-belle de ce genre de M. v. Gräfe. C'était une verrue sarcomateuse plus grande qu'une noix, qui s'était formée chez un homme à la paupière inférieure. Au dehors elle était en partie d'un brun foncé, en partie recouverte par une croûte mêlée de sang d'un rouge brun. A l'intérieur elle était constituée presque complétement par un tissu ayant l'aspect de la chair de l'huître, d'un gris pâle quand on la regardait par transparence, très-tendre, presque fluctuante, présentant beaucoup de vaisseaux qui se dilataient vers la surface, et d'extravasats parenchymateux. Une petite partie de la tumeur était seule mélanotique. Partout on voyait de très-belles cellules fusiformes de grande dimension. Autour de cette verrue s'étaient formées de petites tumeurs nombreuses ayant la grosseur d'un noyau de cerise qui étaient en-

des tumeurs totalement colorées. Le plus bel exemple de ce genre est une tumeur de la grandeur de près d'un poing, que M. Berend a extirpée et qu'il avait décrite[1] auparavant d'après la marche qu'elle avait suivie. Il a eu la bonté de me la confier pour l'examiner. Elle provenait du cou d'une femme de trente-quatre ans, qui avait depuis sa naissance une tache noire de la grandeur d'une lentille au bout de l'oreille gauche. Celle-ci avait grandi pendant dix-huit mois et formé une tumeur de la grandeur d'une petite noix. Cette tumeur a été enlevée il y a treize mois par un médecin ; mais quinze jours après l'opération on remarqua une tumeur de la grosseur d'un pois, d'où s'était rapidement développée la grosse tumeur de mauvaise nature. Cette tumeur fut d'abord énucléée avec succès, mais il paraît que plus tard survint une récidive, qui fit périr la malade. La tumeur enlevée (fig. 39) montre une structure très-manifestement lobée. Les lobes, disposés en forme de grappe et groupés en trois grandes masses, sont enveloppés par une masse fibreuse compacte, peu colorée, et paraissent y être suspendus comme à des pédicules ; ils consistent en une masse très-dense, en partie couleur d'ombre, en partie couleur de sépia formée surtout de cellules fusiformes colorées et, seulement à certains endroits, de cellules rondes. —

Fig. 39.

Un second mode d'origine observé dans les sarcômes, et que j'ai déjà signalé (vol. I, p. 61), c'est celle où il existe une altération quelconque datant des premiers temps du développement

tièrement mélanotiques, et au microscope se montraient dans beaucoup d'endroits comme un tissu choroïdien très-serré.

[1] H. W. Berend, *l. c.*, p. 505, fig. 1-2.

Fig. 39. Sarcôme à cellules fusiformes lobé, mélanotique, du tissu sous-cutané du cou, extirpé par M. Berend. En *a* région de la cicatrice provenant de la première opération. *c, c* la peau. En *b* la partie la plus profonde de la tumeur, qui se trouve ici entourée par une enveloppe fibreuse dense. Dans chaque lobe la couche la plus extérieure a une teinte couleur sépia brun, la couche la plus interne est plus claire et à quelques places presque incolore. Grandeur naturelle.

et ne consistant pas précisément en une formation rudimentaire de la tumeur, mais en un certain degré de *débilité* ou *d'imperfection de la partie*. Cette prédisposition est, il est vrai, moins facile à constater ici que dans les nævi, mais elle existe probablement bien plus souvent que nous ne l'admettons jusqu'à présent. Paget[1] décrit une *tumeur fibro-nucléaire* de l'avant-bras d'un enfant de dix ans, qui présentait depuis son enfance, à cette place, une petite *indentation*. A l'âge de deux ans il fut blessé légèrement à cet endroit et, depuis ce temps, la tumeur commença à se développer; à l'âge de quatre ans elle fut extirpée, mais elle récidiva bientôt, et à l'âge de dix ans elle avait déjà acquis trois à trois lignes et demie de diamètre. Rarement on possède des antécédents aussi positifs, mais la conformation des tissus-mères nous dirige quelquefois assez sûrement. Sous ce rapport je mentionne d'abord *le pourtour de l'ombilic*, qui montre tant d'irrégularités dans son développement. Leydhecker[2] décrit un cas très-caractéristique d'une tumeur que portait une jeune fille âgé de quatorze ans et dont l'origine remontait déjà à sa première enfance. Une pièce remarquable de myxo-sarcôme de l'ombilic se trouve dans notre collection[3]. Elle montre très-clairement la transition aux myxômes de l'ombilic (vol. I, p. 416). Bryant[4] cite un cas d'une tumeur fibro-nucléaire pédiculée à l'ombilic d'une femme de trente ans ; elle se serait produite après un choc et aurait mis trois mois[5] à se développer. — A ces cas se rattachent les *sarcômes dentaires*, qui constituent une certaine partie de la catégorie des *épulis*. Celles-ci aussi peuvent être des formes gélatineuses, myxomateuses, cependant ce sont ordinairement des sarcômes à cellules fusiformes et gigantesques. Il est probable

[1] Paget, *Lectures*, vol. II, p. 168.

[2] Leydhecker, *Zur Diagnose der sarcomatösen Geschwülste*. Inaug. Diss. Giessen 1856, p. 32, fig. 5.

[3] Pièce n° 487.

[4] Bryant, *Guy's Hosp. Rep.*, 1863, 3e série, vol. IX, p. 245. — *Transact. of the Path. Soc. Lond.*, vol. VIII, p. 388.

[5] M. le docteur Gerdes, de Fedderwarden, m'a présenté il y a peu de temps une tumeur polypeuse de l'ombilic d'un nouveau-né. Elle présente dans ses couches externes une structure tout à fait sarcomateuse (entrelacements de cellules fusiformes et de substance intercellulaire muco-fibreuse), mais sa partie intérieure se compose d'un tissu graisseux incomplétement développé et de très-gros vaisseaux ; elle a ainsi une structure organoïde plus complexe et paraît en même temps comme un produit accessoire du cordon ombilical. Elle était située immédiatement au-dessous du cordon ombilical.

que l'influence essentielle est exercée ici par le point de départ primitif, c'est-à-dire que c'est ou le tissu muqueux du follicule[1] dentaire, ou la pulpe de la dent développée, ou le tissu ambiant de la dent (périoste ou os) qui sert de matrice à la tumeur. — Rappelons encore la fréquence des sarcômes développés dans *les glandes sexuelles*, surtout pendant la puberté et l'âge adulte, par conséquent durant une période où leur tissu se trouve une seconde fois en état de vulnérabilité par suite d'un nouveau travail de formation. — Mais ce qu'il y a de plus important sous ce rapport, c'est la fréquence des tumeurs sarcomateuses dans les os, vers la fin de la période de croissance, alors que s'établit l'arrangement définitif de leur structure interne, notamment le rapport réciproque entre la moelle et le tissu osseux, et que de notables modifications surviennent dans ces deux tissus. —

Parmi les causes prédisposantes, il faut mentionner en troisième ligne l'*âge* de sujets. On ne connaît presque pas de cas de sarcôme congénital; outre les observations déjà citées (p. 221) de Holmes, et quelques cas qui se rapprochent beaucoup de l'éléphantiasis congénital[2], on ne peut citer que les nævi et les verrues congénitales (p. 218), qui sont, en effet, d'après leur structure, à regarder comme des sarcômes. Mais leur transformation véritable en sarcômes ne se fait pourtant, d'ordinaire, que dans un âge plus avancé, même très-souvent dans la vieillesse. Le sarcôme est, en général, plutôt une tumeur de l'âge mûr. Ce n'est que sur les os qu'il se présente plus fréquemment à l'époque de leur développement, et encore ici l'on trouve en première ligne la tumeur myéloïde[3], dont Billroth[4] cite un cas en apparence

[1] Grohe (*Virchow's Archiv*, t. XXIX, p. 209, tab. VIII, fig. 3-4) décrit une tumeur provenant des follicules dentaires de l'os intermaxillaire et des alvéoles chez un garçon de cinq ans, et qu'il appelle carcinôme mélanotique. A première vue, cette tumeur que j'ai examinée a plutôt l'aspect d'un sarcôme ostéoïde qui ne se distingue que par son aspect noir tacheté. L'examen microscopique montre surtout des parties cartilagineuses, ostéoïdes et osseuses, mais par toute la tumeur est répandu un réseau canaliculé qui renferme un grand nombre de cellules pigmentées. On peut donc bien admettre une forme mixte. En tous cas c'est le fait le plus démonstratif pour l'origine d'une tumeur mélanotique provenant de parties d'un développement congénital irrégulier.

[2] Ici se range le cas de Bryant (*Guy's Hosp. Rep.*, 1863, ser. III, vol. IX, p. 245), où une tumeur fibro-plastique se rapprochant de la nature fibreuse siégeait sur le petit orteil. Voy. aussi plus haut, p. 233, note 2.

[3] H. Gray (*Med. chir. Transact.*, 1856, vol. XXXIX, p. 145) cite 14 cas qui ont été trouvés chez des gens âgés de quinze à trente-six ans.

[4] Billroth, *Beiträge zur pathol. Histologie*, p. 105, tab. III, fig. 3-5.

congénitale (qui occupait le milieu du tibia chez un homme de trente et un ans). Ensuite viennent les tumeurs fibro-plastiques[1] et les ostéoïdes[2]. La disposition en général augmente en raison des altérations apportées dans les tissus par les maladies antérieures, l'épuisement par excès de travail et des troubles prolongés dans la nutrition. Cela apparaît clairement dans les sarcômes colorés. Les vétérinaires ont admis, il y a longtemps, que la mélanose se présente principalement chez les vieux chevaux et je ne trouve qu'une seule donnée qui s'écarte de cette règle[3]. Quant à la mélanose de l'homme (y compris naturellement les cancers mélanotiques), il ressort d'un relevé fait par Eiselt[4] que sur 104 cas, 53 0/0 des malades avaient de quarante à soixante ans et 78 0/0 étaient âgés de plus de trente ans. S'il prétend en même temps qu'aucun cas n'a été trouvé chez l'homme au-dessous de dix ans, il commet une erreur, parce que Pemberton[5] en a déjà cité quelques-uns. Ce sont pourtant de rares exceptions, et il est même possible que ces cas observés n'appartiennent même pas à la véritable mélanose. Tout au moins, il ressort d'un cas d'une fille de douze ans, décrit par Birkett[6] comme cancer mélanotique, que des tumeurs de coloration hémorrhagique se rencontrent dans de pareilles conditions.

L'histoire du *sarcôme mélanotique chez le cheval* est des plus remarquables. On sait depuis longtemps que les animaux de robe claire, surtout les chevaux blancs, sont particulièrement sujets à cette maladie, qui se manifeste le plus souvent au pourtour de l'anus ou à la queue[7]. J'ai examiné des tumeurs de ces deux places

[1] Bryant (*l. c.*, p. 241) a rencontré la plupart de ses cas chez des gens âgés de vingt à trente ans; Lebert (*Traité d'anat. path.*, t. I, p. 188) compte sur 60 cas 16 jusqu'à l'âge de trente ans, 29 entre trente à cinquante ans.

[2] Paget (*Lect. on surg. path.*, vol. II, p. 503) compte sur 19 cas 5 entre dix et vingt ans, 9 entre vingt et trente ans, 4 entre trente et quarante ans, 1 entre quarante et cinquante ans.

[3] Wm. Smith (*The Veterinarian*, 1850, vol. XXIII, p. 383) parle d'une jument blanche qui présentait une tumeur mélanotique de la cuisse, qu'il avait déjà remarquée quand elle était encore poulain.

[4] Eiselt, *Prager Vierteljahrsschr.*, 1862, t. LXXVI, p. 52.

[5] Pemberton, *l. c.*, p. 18-19.

[6] Birkett, *Guy's Hosp. Rep.*, 1857, sér. III, vol. III, p. 333.

[7] Planches dans C. A. Noack (*Diss. inaug. de melanosi cum in hominibus, tum in equis obveniente*. Lips. 1826, tab. I-II) représentant des tumeurs de l'anus, de la vulve et du scapulum; dans Carswell (*Path. Anatomy Art. Melanoma*, pl. I, fig. 3 et 5), de la peau et du tissu connectif; dans Gluge (*Atlas der pathol. Anat.*, livr. III, tab. I, fig.

et j'y ai trouvé la structure sarcomateuse la plus manifeste, seulement avec moins de cellules que chez l'homme. Celles de la queue donnent quelquefois de grandes excroissances en forme de champignons, qui montrent peu de disposition à l'ulcération. Elles montrent aussi peu de disposition à la métastase; et leur pronostostic n'est pas défavorable si l'extirpation est faite en temps opportun[1]. C'est justement sur elles que l'hérédité a été démontrée par Brugnone, Prinz et d'autres[2]. Brugnone, qui paraît avoir signalé le premier cette affection des chevaux, il est vrai sous le nom d'*hémorrhoïdes*, rapporte qu'un étalon blanc est activé avec cette maladie dans le haras de Chivasso (Sardaigne) et que ses descendants, tant mâles que femelles, en furent atteints. Gohier[3] raconte, d'après une communication de Gollety-Latournelle, qu'un jeune étalon blanc atteint de tumeurs noires (1784) transmit la maladie à tous ses descendants de robe blanche, tandis que tous ceux qui étaient d'une autre couleur en restèrent indemnes. La maladie se répandit de là sur toute la province de la Bresse et les contrées voisines. Ainsi que je l'ai dit déjà plus haut, (vol. I, p. 62) les animaux blancs sont, en général, plus *faibles*, c'est-à-dire plus vulnérables, et les places blanches de la peau se distinguent des places colorées, même au tannage, par une moindre résistance.

Il est de plus peu d'espèces de tumeurs hétéroplasiques qui se fassent remarquer par une telle *multiplicité dans des tissus homologues* comme dans certains sarcômes. Cela se montre dans quelques sarcômes des os, tant dans les ostéo-sarcômes proprement dits que dans les sarcômes médullaires de la substance spongieuse, qui sont si souvent confondus avec le cancer, et qui sont cités à cause de la nature originairement dyscrasique du processus multiple. Le phénomène analogue se voit dans les sarcômes colorés et incolores de la peau. Mais il est clair que cette espèce

1-3), de l'aisselle; dans Lebert (*Traité d'anat. path.*, t. I, p. 116, 121, pl. XV), des poumons, du cœur etc.

[1] A. Schmid, *Zeitschr. für die gesammte Thierheilk. und Viehzucht.* Giessen 1846, t. XIII, p. 145. — Vatel, *Journ. prat. de méd. vétér.*, 1826, p. 133. — Barlow, *Edinb. Monthly Journ.*, 1851, août, p. 191.

[2] Brugnone, *l. c.*, p. 61.

[3] Gohier, *Mém. et observ. sur la chir. et la méd. vétér.* Lyon 1813, t. I, p. 324. (Mémoire sur des espèces de verrues ou de tumeurs noires, particulières aux chevaux gris et blancs.)

de multiplicité, dans laquelle le même tissu reste toujours le siége de l'éruption, qui reparaît seulement à d'autres endroits, milite moins en faveur d'une dyscrasie que d'un trouble constitutionnel dans le tissu.

Rangeons ici la série des formes où nous voyons la première altération succéder à un *traumatisme*, ainsi que cela est positivement assuré par les malades pour une série d'organes externes. Dans divers cas la chose est évidente, comme dans les *sarcômes des cicatrices*, qui représentent une partie des *chéloïdes* ou *kéloïdes* (vol. I, p. 62). Ce nom est, il est vrai, extrêmement indéterminé, et les états décrits sous ce nom sont très-divers. Retz[1] a décrit, comme dartre graisseuse, une modification particulière de la peau, dans laquelle se forment des brides cicatricielles. Alibert[2] a décrit des états semblables d'abord comme cancroïdes, plus tard[3] comme kéloïdes. Ils se présenteraient sous forme de tumeurs et pousseraient, comme les anciens le disent du carcinôme, leurs prolongements en forme de serres dans les parties voisines, de façon à finir par ressembler aux cicatrices récentes, mais profondes des *brûlures*[4]. Le nom de *kéloïde* (de κηλίς, cicatrice) ou comme dit Breschet[5], *chéloïde* (de χήλη, patte d'écrevisse, griffe d'oiseau) prit vite une double signification, parce qu'on l'appliquait tantôt à des productions seulement semblables à des cicatrices, tantôt à celles qui naissent de cicatrices ou dans des cicatrices. Déjà Alibert[6] distinguait les vrais et les faux kéloïdes (*keloïdes genuinum et spurium*) en rangeant parmi les faux ceux qui provenaient de cicatrices. Ils seraient bien différents du carcinôme, de l'esthiomène etc., mais ils seraient héréditaires. Addison[7] a singulièrement augmenté la confusion, en voulant encore séparer le vrai kéloïde du kéloïde d'Alibert. Celui-ci ne serait qu'une tumeur fibreuse du tissu sous-cutané; le vrai kéloïde, par contre, serait une maladie bien plus dangereuse, qui s'étendrait à de grandes parties du corps, les conduirait à l'induration et à la

[1] Retz, *Des maladies de la peau et de celles de l'esprit*. Paris 1790, p. 55.
[2] Alibert, *Description des maladies de la peau*. Paris 1806, p. 113. Atlas, tab. 28 et 29.
[3] Alibert, *Clinique de l'hôp. Saint-Louis*. Paris 1833, p. 209, pl. 36.
[4] Rayer, *Traité des maladies de la peau*. Paris 1827, t. II, p. 509.
[5] Breschet, *Dict. de méd.* Paris 1825, t. XII, p. 517.
[6] Alibert, *Clinique de l'hôp. Saint-Louis*, p. 209.
[7] Thom. Addison, *Med.-chir. Transact.*, 1854, vol. XXXVII, p. 27.

rétracterait à l'ulcération superficielle, formerait des nodosités, se développerait en plusieurs endroits etc. Il est difficile de ramener ces données aux faits qui leur servent de base. Il en est qui semblent se rapporter à des cas de sclérème partiel ou de sclérodermie (vol. I, p. 299, note 3), comme j'en ai, en effet, observé; d'autres rappellent tout simplement la lèpre et la syphilis. En tout cas il suffit complétement du vrai et du faux kéloïde d'Alibert, et les cas cités récemment par Sedgwick[1] et Longmore[2] à l'appui d'Addison, et présentés par ce dernier sous le nom de *kélis*, constatent seulement ce qui était déjà connu depuis longtemps, à savoir qu'à côté de la forme procédant d'une cicatrice il existe une forme spontanée très-manifeste. Divers auteurs, tels que Schuh[3] et Wedl[4], restreignent le nom de *kéloïde* à cette dernière; d'autres, tel que Warren[5], l'ont beaucoup étendu. Mais ce qu'il y aurait de mieux à faire, ce serait d'en distinguer, avec Dieberg[6], trois espèces toutes différentes : le *kéloïde spontané*, le *kéloïde cicatriciel* et la *tumeur cicatricielle verruqueuse*.

La question principale reste celle de la nature du mal, et la seule réponse à y faire, c'est que dès le commencement il n'existait que le phénomène extérieur pour décider du choix du nom. Mais il en a été ici comme de presque toutes les désignations qui ne sont basées que sur la forme extérieure et qui se rapportent à des tumeurs de nature différente. Une certaine partie des kéloïdes a été reconnue comme vraiment cancroïde, une autre comme fibromateuse; quelques-unes sont syphilitiques, quelques-unes enfin sarcomateuses[7]. Nombre de cas[8] n'ont pas, en général, été examinés avec assez de précision pour qu'on puisse dire dans quelle catégorie il faut les ranger. On devrait donc, en tout cas, recommander de séparer, à l'avenir, des kéloïdes les diffé-

[1] Sedgwick, *Transact. of the Path. Soc. Lond.*, vol, XII, p. 234.

[2] Th. Longmore, *Med. chir. Transact.*, 1863, vol. XLVI, p. 105, pl. IV.

[3] Schuh, *Pseudoplasmen*. Wien 1854, p. 90.

[4] Wedl, *Pathol. Histologie*, p. 461, fig. 93.

[5] Warren, *Surg. obs. on tumours*, p. 41.

[6] Dieberg, *Deutsche Klinik*, 1852, nº 33.

[7] Lebert, *Gaz. des hôp.*, 1852, p. 583, 596. *Traité des maladies cancéreuses*, p. 682. *Traité d'anat. path.*, t. I, p. 177, 179, 190, 193, 202, pl. XXVI, fig. 1-8. — Follin, *Traité élément. de pathol. externe*. Paris 1861, t. I, p. 511. — Davis, *Transact. of the Path. Soc. Lond.*, vol. XII, p. 220.

[8] Ici se rattachent aussi les cas très-intéressants de Cæsar Hawkins (*Cases of warty tumours in cicatrices. Med. chir. Transact.*, 1835, vol. XIX, p. 19).

rentes *tumeurs cicatricielles*[1], c'est-à-dire les tumeurs provenant de cicatrices et de ne nommer kéloïdes que celles qui ont une apparence cicatricielle, mais qui sont nées spontanément ou protopathiquement. On peut distinguer deux espèces de celles-ci. L'une des deux, justement celle qu'Alibert a décrite d'abord comme cancroïde, forme d'ordinaire des renflements oblongs, saillants, ayant ordinairement un aspect rouge et lisse et ressemblant à une simple cicatrice linéaire irritée; elle représentera souvent un véritable sarcôme. L'autre forme se distingue par de nombreux prolongements, qui s'anastomosent entre eux, et qui peuvent former quelquefois un réseau très-étendu; elle ressemble surtout aux cicatrices hypertrophiques des brûlures et est probablement plutôt fibromateuse. Quelques auteurs ont, en outre, encore parlé de kéloïdes quand une tumeur dure, superficielle de la peau, après avoir été extirpée, montrait une grande disposition à récidiver dans la cicatrice ou à côté d'elle, comme cela arrive très-souvent dans les sarcômes; il me semble qu'ici on a tout simplement abusé du nom de *kéloïde*.

La limite est, en effet, un peu difficile à tracer. Quelques tumeurs cicatricielles ont une tendance tellement opiniâtre à la repullulation qu'elles ressemblent aux formes les plus malignes du sarcôme. Lors donc que la cicatrice est consécutive à l'extirpation d'une tumeur, on peut ne pas savoir si l'on doit considérer la nouvelle tumeur comme une récidive de l'ancienne ou comme le produit de la cicatrice. Ce doute est notamment justifié lorsque la nouvelle tumeur ne naît pas de la cicatrice qui suit l'extirpation même, mais plutôt d'une cicatrice accidentelle du voisinage, par exemple à la suite d'une piqûre de sangsue ou d'un point de suture. Il existe plusieurs observations de ce genre. Une des plus intéressantes se trouve dans Warren[2] : une dame avait remarqué, six ans auparavant, une tumeur douloureuse à l'épaule; cette tumeur fut enlevée, mais elle récidiva et fut encore une fois opérée quelque temps après. Après la guérison, non-seulement une nouvelle tumeur se développa dans la cicatrice même, mais encore de petites nodosités s'élevèrent des six cicatrices produites par les

[1] Follin, *Études sur les végétations des ulcères et des cicatrices* (*Gaz. des hôp.*, 1849, juin).

[2] Warren, *Tumours*, p. 45, pl. III.

aiguilles que l'on avait appliquées. Michon[1] a vu quelque chose de tout analogue : une jeune femme portait une tumeur ovale dure dans la peau de l'épaule. Cette tumeur fut extirpée, et après la guérison de la plaie il se développa non-seulement dans le même point une nouvelle tumeur tout à fait analogue, mais de chacun des points de suture par un prolongement de peau altérée, de sorte que la tumeur avait l'air d'avoir des pattes. Une nouvelle extirpation plus étendue amena la guérison définitive. — D'autres fois la récidive ne procéde que de la cicatrice même. Velpeau[2] décrit très-exactement le cas d'une jeune dame d'une grande beauté, qui s'était fait opérer d'une petite tumeur verruqueuse qu'elle avait en dedans du sein droit ; un mois après la guérison la cicatrice devint rouge, dure et saillante, et six mois après elle avait la largeur et l'épaisseur d'un doigt. Une seconde opération amena une récidive, une troisième de même. Alors la dame renonça à toute nouvelle tentative de guérison et plus tard le mal sembla diminuer. — Dans presque tous ces cas, la nature des tumeurs n'est pas exactement fixée. La nature sarcomateuse n'est signalée que quelques fois. Ainsi Bennett[3] décrit un sarcôme médullaire observé chez un homme âgé de trente et un ans, qui, dix-sept ans après avoir été mordu par un cheval, eut une tumeur à la même place. Bruns[4] a opéré un homme âgé de trente-trois ans affecté d'une tumeur mélanotique de la lèvre inférieure, qui dix ans auparavant était survenue après une morsure ; elle avait été extirpée trois ans auparavant, mais elle était revenue. Suivant la description, je la considère comme un mélano-sarcôme.

Dans quelques cas ce sont précisément ces formes qui se présentent dans les affections congénitales. Warren[5] a extirpé un grand nævus de l'épaule d'une jeune dame. Quelques mois plus tard une tumeur s'était formée dans la cicatrice ; elle fut encore extirpée, mais la plaie ne guérit qu'au moyen d'un traitement mercuriel. Cramer[6] parle d'un enfant chez lequel on avait remarqué, quand il était âgé d'un mois, un nævus rouge qu'il avait sur le dos ;

[1] Michon, *Du cancer cutané*. Thèse de concours. Paris 1848, p. 141.
[2] Velpeau, *Traité des maladies du sein*. Paris 1854, p. 169.
[3] John Hugh. Bennett, *On cancerous and cancroid growths*, p. 105.
[4] Bruns, *Handb. der prakt. Chirurgie*, 1re partie, t. I, p. 480.
[5] Warren, *l. c.*, p. 42.
[6] A. Cramer, *Nederlandsch Lancet*, 1849-1850, 2e série, 5e année, no 590, pl. V

à trois mois l'enfant eut la petite vérole et en même temps deux tumeurs se formèrent sur le nævus ; à l'âge de six ans elles furent extirpées. Dans les trois années suivantes une grande quantité de nodosités plus ou moins considérables se formèrent sur la cicatrice et à l'entour. Pemberton[1] cite l'observation d'une tumeur mélanotique de la joue chez un homme de cinquante-trois ans ; cette tumeur s'était développée sur un nævus qui avait été blessé par un coup de rasoir. —

Les formes les plus rapprochées des sarcômes cicatriciels sont celles qui se développent le plus souvent sur le tégument externe et dans son voisinage, *après des irritations et des inflammations réitérées*. Bendz[2] décrit le cas d'un homme de vingt-cinq ans chez lequel l'irritation causée par une dent cariée produisit une excoriation à la face interne de la lèvre supérieure, qui ne guérit pas et donna un grand ulcère mélanotique ; la glande sous-maxillaire se transforma aussi en une tumeur noire. — Birkett[3] cite un homme âgé de dix-neuf ans, qui depuis six à sept ans s'était aperçu d'une tumeur à l'avant-bras droit, juste à la place où passait l'anse d'une corbeille qu'il portait d'habitude. A l'extirpation on vit que la tumeur « fibro-plastique » s'était formée sous le muscle fléchisseur superficiel. Vix[4] parle d'un homme de cinquante-sept ans auquel on avait enlevé une tumeur de la grosseur de plusieurs poings, de la paroi abdominale sept ans auparavant, et chez lequel il s'était formé, après cette époque, un sarcôme du vertex, à une place dépourvue de cheveux et souvent pressée par les charges qu'il portait. — Sous ce rapport, la prédominance de ces états morbides à une place toute particulière, *au pied*, surtout au grand orteil, mérite un intérêt particulier. En général, le sarcôme ne succède ici que très-tardivement à des gonflements, à des inflammations ou à des ulcérations. Quelquefois il revêt d'abord la forme de l'onyxis malin ou fongueux. Lücke[5] décrit une tumeur sarcomateuse observée chez une fille de dix-neuf ans, qui s'était blessé l'orteil en ramassant des ra-

[1] Pemberton, *l. c.*, p. 23, pl. II.

[2] Bendz, *Gräfe und Walther's Journ. für Chirurgie und Augenheilk.*, 1835, t. XXIII, p. 117.

[3] Birkett, *The Lancet*, 1854, vol. I, p. 206.

[4] E. Vix, *Archiv f. klin. Chirurgie*, 1862, t. II, p. 102.

[5] A. Lücke, *Virchow's Archiv*, 1862, t. XXIV, p. 188.

milles. Elle fut prise de gangrène, subit la désarticulation de deux orteils et conserva une plaie qui ne voulait pas guérir, qui a été plus tard négligée et souvent irritée, et finit, six mois après, par devenir sarcomateuse. Lebert[1] observa, sur une cuisinière âgée de quarante-six ans, une tumeur fibro-plastique du gros orteil, qui avait commencé à se développer vingt ans auparavant. Les mélanoses du pied sont encore plus fréquentes. Déjà Béclard[2] ainsi que Rayer et Ollivier[3] observèrent des cas semblables. Montgomery[4] a vu, sur un nègre de Madagascar âgé de vingt-neuf ans, une tumeur en forme de chou-fleur se développer, dans l'espace de dix-huit mois, d'une petite excoriation du pied; on fit l'amputation au-dessous du genou; il mourut de mélanose métastatique et secondaire. — Bendz[5] cite un homme de trente-six ans, qui avait, depuis un an, au pied une tumeur mélanotique ulcérée, qui avait succédé à un ulcère produit trois ans auparavant par une congélation et s'étant rouvert depuis lors à plusieurs reprises. Gluge[6] décrit une tumeur mélanotique, qui était, sans nul doute, un sarcôme de la dernière articulation du gros orteil chez une femme âgée d'à peu près soixante-dix ans, qui avait, en outre, deux nodosités d'un bleu noir sur la peau de la poitrine. — Bennett[7] observa une tumeur « fibro-nucléaire » en partie noire sur le pied d'un homme âgé de trente-neuf ans, chez lequel une induration s'était formée, trois ans auparavant, entre le troisième et le quatrième orteil, par suite de la pression exercée par un soulier trop étroit; cette induration s'accrut, se transforma en tumeur mélanotique et présenta une fissure profonde. Hutchinson[8] vit chez une femme de soixante ans un onyxis existant depuis huit mois, qui ne voulait pas guérir; deux ans plus tard c'était une tumeur mixte, en partie noire et en partie blanche. La plupart de ces cas n'ont pas été, il est vrai, examinés avec assez de précision pour qu'on puisse les qualifier défini-

[1] Lebert, *Physiologie pathol.*, t. II, p. 136, pl. XIII, fig. 5-8.
[2] Alibert, *Nosol. natur.*, p. 553.
[3] Rayer, *Traité des maladies de la peau.* Paris 1835, t. III, p. 691.
[4] Montgomery, *The Lancet*, 1844, vol. II, p. 280.
[5] Bendz, *l. c.*, p. 114, tab. III, fig. 2-4.
[6] Gluge, *Atlas der path. Anat.*, livr. III, tab. I, fig. 5-6.
[7] Bennett, *Edinb. Monthly Journ.*, 1851, août, p. 189.
[8] Hutchinson, *Transact. of the Path. Soc. Lond.*, vol. VIII, p. 404.

tivement de sarcômes. Aux mêmes endroits se présentent aussi des carcinômes mélanotiques[1] ; mais nous verrons plus tard qu'ils peuvent avoir aussi une origine traumatique. Sans doute dans beaucoup de cas il ne faut pas exclure la possibilité que, dès le début, l'affection ne soit de nature mélanotique, puisqu'il se rencontre des cas où l'on voit aussi aux pieds des tumeurs mélanotiques non ulcérées[2] ; mais il y a quelques cas à peine douteux, comme celui de Hutchinson. J'ai observé, il y a longtemps, la présence du pigment dans les cellules de granulations, couleur de rouille, d'un simple ulcère ostéopathique du pied[3], et il me semble qu'il n'y a qu'un pas à faire pour arriver à un sarcôme mélanotique.

Il est un peu plus difficile d'apprécier la marche des mélanoses de *l'intérieur de l'œil*. Cependant ici encore il existe assez de cas où des accidents inflammatoires chroniques précèdent l'apparition de la tumeur[4]. Quelques-uns de ces accidents, tels que la rougeur des parties extérieures, une douleur souvent très-forte, des sécrétions plus actives, peuvent être considérés comme secondaires et consécutives à l'irritation produite par le développement de la tumeur ; mais dans certaines observations, la connexion de ce développement avec d'anciens états en apparence simplement inflammatoires de l'œil, est tellement évidente qu'il faut de toute nécessité la prendre en considération. Dans un cas observé par Cooper[5] sur une femme de quarante-six ans, l'inflammation, qui s'était accompagnée d'opacité de la cornée, existait depuis deux ans. Dans un cas cité par Rosas[6], une femme âgée de cinquante ans était devenue aveugle, quatre ans auparavant, par suite d'une lésion qu'elle s'était faite en fendant du bois ; elle avait depuis ce temps, par intervalle, des douleurs ai-

[1] Grœne, *De carcinomate melanode*. Diss. inaug. Gryph. 1861, p. 20. Ce cas a été décrit par Grohe (*Vidal-Bardeleben*, 4e édit. Berlin 1863, t. I, p. 552) comme un sarcôme ; mais un nouvel examen démontra que c'était un carcinôme.

[2] Birkett, *Med. Times and Gaz.*, 1854, nov., nº 227. — Fergusson, *The Lancet*, 1857, vol. I, p. 290. — *British med. Journ.*, 1857, nº 7.

[3] *Virchow's Archiv*, t. I, p. 403, tab. III, fig. 3.

[4] Lawrence (*A treatise on the diseases of the eye*. Lond. 1833, p. 636) dit d'une manière toute générale : « la mélanose commence par une inflammation de l'œil et par de la douleur de tête ; l'amaurose en est la conséquence. »

[5] Savenko, *l. c.*, p. 32, tab. II. — Le même cas dans Travers, *Synopsis of the diseases of the eye*. Lond. 1820, p. 416, pl. VI, fig. 2.

[6] Pruscha, *Abhandl. über die Melanosis des Augapfels*. Wien 1831, p. 33, tab.

guës qui s'irradiaient de l'intérieur de l'orbite à toute la tête. Dans un cas de Bowman[1], le malade, âgé de cinquante ans, était depuis vingt ans devenu aveugle par suite d'une vive inflammation; il s'était produit une atrophie du bulbe et il s'y faisait néanmoins toujours encore des inflammations nouvelles. Une démonstration précise ne peut certes pas être fondée sur de pareils cas. Il n'en est pas autrement dans le cas que Boyer et Roux[2] ont observé chez un homme de soixante ans, où, quarante ans après la lésion de l'œil, produite par un éclat d'une pierre à feu, et après l'atrophie du bulbe qui en avait été la suite, il s'était formé une mélanose de la conjonctive bulbaire; lorsque Fritschi[3] doute que, dans cette observation, la mélanose ait été la conséquence du traumatisme, on ne peut guère le contredire. Mais assurément il faut qu'une irritation morbide quelconque ait précédé la production de la tumeur, et il me semble qu'on est autorisé par l'ensemble de toutes les données étiologiques à rechercher cette irritation dans des états inflammatoires antérieurs. Il faut encore ajouter cet autre fait, que dans la mélanose, non-seulement les membranes encore intactes de l'œil, notamment la sclérotique, s'épaississent considérablement, mais aussi que les tumeurs secondaires de l'orbite, même les tumeurs métastatiques du foie et d'autres organes s'enkystent dans des capsules épaisses et calleuses, qui ont tout à fait l'apparence de produits inflammatoires, mais qui, à un examen plus minutieux, contiennent aussi du pigment et se disposent à pulluler davantage.

Il y a aussi d'autres formes de sarcôme qui marchent de même, accompagnées de douleurs tantôt continues tantôt intermittentes, comme nous en citerons des exemples, lorsque nous parlerons des sarcômes *des os*. S'il s'y joint une relation positive avec des affections rhumatismales antérieures, on pourra à peine nier la forme inflammatoire du mal. Mais elle n'apparaît nulle part si clairement que dans les *membranes séreuses*. Une éruption de

[1] Hulke, *The Royal Lond. Ophth. Hosp, Rep*, vol. III, p. 279. — *Transact. of the Lond. Path. Soc.*, vol. VIII, p. 320, pl. VII, fig. 7. Mackenzie cite un cas où l'affaiblissement de la vue existait depuis neuf ans chez un homme de quarante et un ans et où le bulbe s'était complétement atrophié. (*A pract. treatise on the diseases of the eye*. Lond. 1835, 2e édit., p. 662.)

[2] Boyer et Roux, *La Lancette franç.*, t. III, p. 89.

[3] Fritschi, *l. c.*, p. 69.

masses sarcomateuses, tantôt multiples, tantôt continues, peut se faire sur la plèvre, le péricarde, le péritoine, tant par extension continue venant du voisinage que sous une véritable forme métastatique; et cette éruption commence quelquefois avec tous les symptômes d'une pleurite, d'une péricardite ou d'une péritonite; on trouve même encore dans une période avancée les produits inflammatoires à côté de la tumeur sarcomateuse déjà parfaite[1]. —

Je ne veux pas faire ici l'exposé des cas où des *lésions extérieures déterminées* apparaissent comme points de départ de la tumeur sarcomateuse. Il y en a de nombreux exemples[2] pour les sarcômes des os. Il en est de même de ce que les anciens appelaient *sarcocèle*, où la tumeur se développe peu à peu à la suite de fortes contusions du testicule, après avoir débuté par des phénomènes inflammatoires. Le sein de la femme devient souvent, par suite de coups, le siége d'une tumeur; les malades précisent très-bien avoir vu, dès le moment même, se former un gonflement, qui s'est étendu et qui est la base du mal actuel. Je reconnais volontiers qu'on peut révoquer toutes ces données en doute, comme cela arrive souvent, et on peut s'entêter à ne pas vouloir comprendre la chose et même à la rendre incompréhensible, mais les données sont ici aussi précises que dans les autres tumeurs, les ostéômes et les chondrômes, dont nous comprenons parfaitement la marche. La difficulté ne gît ici qu'en ce qu'il naît une masse incomparablement plus riche en cellules. Mais on peut bien s'imaginer que, s'il y a des anomalies particulières dans la nutrition de l'individu ou de la partie, si par conséquent il existe une prédisposition particulière, comme cela a été démontré plus haut, le développement ne suit pas sa marche ordinaire, mais que celle-ci est anormale, plus rapide ou plus progressive. —

Dans les sarcômes enfin, *l'influence déterminante exercée par la place affectée primitivement, par le tissu-mère, sur le développement de la première tumeur* se montre à un degré tout à fait extraordinaire[3]. Nulle part ailleurs les tumeurs malignes n'accusent comme ici l'influence de la localité affectée primitivement. La tendance aux productions osseuses prédomine ordinairement

[1] Dans les sarcômes des os je citerai en détail un cas de ce genre.
[2] Senftleben, *Archiv f. kleine Chirurgie*, t. II, p. 140, 159.
[3] *Virchow's Archiv*, t. I, p. 479.

dans la sarcomatose à la surface des os, tandis que les sarcômes partant de la moelle répondent plutôt aux formes molles, médullaires, riches en cellules. Les tumeurs pigmentées se forment très-fréquemment dans la peau, à la choroïde oculaire. Dans les centres nerveux ce sont des tumeurs qui se rattachent plutôt à la structure de la substance interstitielle du cerveau, et qui, par cette raison, ressemblent souvent par leur aspect, à la substance médullaire cérébrale, ce qui leur a fait donner le nom d'*encéphaloïde*. Les membranes fibreuses, surtout les aponévroses, la sclérotique oculaire, la dure-mère, présentent souvent des sarcômes fasciculaires à grandes cellules fusiformes; dans les glandes, par contre, ce sont les fongus mous, gélatineux ou pulpeux à substance intercellulaire très-tendre qui prédominent.

Ces particularités, qui sont déterminées par la nature du tissu-mère, sont tellement manifestes qu'elles se transmettent encore après, comme un héritage, aux productions secondaires qui surviennent par contagion ou infection. Si un sarcôme ostéoïde se forme dans un os, il peut produire ou engendrer, à côté de l'os, et dans les parties molles, de nouvelles tumeurs, qui s'ossifient également; il peut même se produire ensuite des sarcômes ossifiants dans la chaîne la plus proche de glandes lymphatiques, ou dans des organes internes très-éloignés. C'est surtout le cas dans les poumons, où se forment tantôt des tumeurs très-grandes, tantôt de nombreuses tumeurs très-petites, dont chacune a, au moins, son centre osseux. — Mais tout sarcôme dans un os n'est pas un ostéo-sarcôme; un sarcôme mou, par exemple un myxo-sarcôme, peut provenir d'un os. Si dans un pareil cas des tumeurs secondaires viennent à se développer, elles sont molles comme les tumeurs-mères, et leur similitude avec un cancer osseux peut être tellement grande qu'on puisse confondre l'un avec l'autre. — Il en est de même avec les sarcômes mélanotiques. Le nombre des mélanoses secondaires qui se forment dans le même cas à la suite d'un sarcôme coloré de l'œil ou de la peau est quelquefois considérable. Et quand même les métastases ne sont pas toutes, sans exception, chaque fois mélanotiques et qu'il se produit parfois quelques tumeurs incolores, la plupart sont pourtant noires et quelquefois chacune l'est en particulier. On voit ici quelle est l'énergie de la matière infectieuse.

Cette influence de la localité affectée primitivement, qui se continue à travers toute la série des tumeurs secondaires et qui ne trouve sa raison d'être que dans une influence déterminante partant du tissu-mère, s'oppose à l'admission d'une nature primitivement dyscrasique de l'affection. Il est vrai que, partant de la malignité, on a admis ordinairement l'existence d'une dyscrasie spécifique primitive. C'est ainsi qu'on a établi une dyscrasie mélanotique pour expliquer la mélanose.

Si une pareille dyscrasie spécifique existait originairement, alors, sans nul doute, on n'aurait pas un foyer primitif unique d'où l'affection s'étendrait dans la direction des courants liquides et des communications naturelles; mais nous verrions naître des éruptions à tous les points possibles, sans aucun plan déterminé; nous ne saurions pas d'avance où nous trouverons de nouveaux produits; ce serait l'œuvre du pur hasard. S'il s'agit d'un sarcôme ostéoïde où se trouvent de grandes masses osseuses, personne ne voudra y voir l'expression d'une dyscrasie osseuse. Nous pouvons tout au plus admettre que des éléments cellulaires sont partis de là pour être transportés ailleurs, éléments qui contiennent en eux la propriété de se développer et qui exercent une affection infectieuse sur les parties voisines, ou bien encore que des sucs qui partent de la tumeur portent, ainsi que nous l'avons dit, la contagion comme par ensemencement. En tout cas la contagion se fait de place à place, de tissu à tissu, d'organe à organe[1].

La nature infectieuse des sarcômes se manifeste de trois manières : *l'infection continue du voisinage* est le mode presque général et se trouve même dans les formes ordinairement les plus bénignes. Elle s'étend d'abord au *tissu voisin homologue*, qui se prend de plus en plus et quelquefois d'une façon assez continue. Les sarcômes du cerveau et de la moelle épinière appartiennent à cette série; l'éruption s'y fait très-rarement dans des

[1] Il est possible qu'il y ait une infection d'individu à individu, par conséquent une véritable contagion. Un malade d'Eiselt (*Prager Vierteljahrsschr.*, 1861, t. LXX, p. 110) qui présentait une mélanose prétendait avoir été infecté par un cheval, et Klencke (*Haser's Arch.*, 1843, t. IV, livr. 4) prétend avoir réussi à inoculer la mélanose d'un cheval sur un autre cheval et sur un chien. Cette donnée ne doit cependant être admise qu'avec beaucoup de prudence, puisque Gohier (*Mém.*, p. 338) affirme le contraire : des inoculations faites sur des chevaux (bruns et roux), des ânes et des chiens sont restées sans résultat. J'ai moi-même placé de la mélanose humaine dans des plaies cutanées faites à des chiens et des lapins, et cela sans résultat.

parties voisines hétérologues et on y remarque rarement une structure lobée, telle qu'elle se voit lorsque le développement se fait par foyers. Les sarcômes des os restent aussi longtemps bornés aux limites des os et présentent simplement des tumeurs à prolongements radiés. Il en est de même de beaucoup de sarcômes des membranes fibreuses. Mais l'infection s'étend souvent bien plus loin que *les limites apparentes de la tumeur*, et c'est par là que s'explique la *disposition si souvent constatée aux récidives locales*, *la repullulation* même après une extirpation en apparence complète, par laquelle se distinguent même les formes les plus bénignes des sarcômes cicatriciels (kéloïdes) et de épulis.

Mais très-ordinairement, l'infection par continuité s'avance aussi vers les parties voisines *hétérologues*. Les sarcômes des glandes (seins, testicules, glandes salivaires) s'étendent au tissu connectif ambiant, à la capsule graisseuse, à la peau. Les sarcômes de la muqueuse de l'estomac s'étendent à la tunique musculaire et au tissu sous-séreux. Les sarcômes de la choroïde oculaire s'étendent au tissu graisseux de l'orbite et au nerf optique. Ce sont, en tout cas, essentiellement des tissus de la substance connective qui se chargent du transport; mais ils sont des plus variés. Les cartilages seuls se montrent le plus réfractaires; ils ne sont presque jamais atteints. Viennent ensuite les membranes fibreuses, qui opposent au mal une barrière longtemps insurmontable. On ne voit pas seulement ce fait dans les sarcômes intra-oculaires, qui restent longtemps circonscrits par la sclérotique, mais surtout dans les sarcômes des os, qui peuvent rester indéfiniment circonscrits, au grand avantage des malades, par la couche extérieure et plus élastique du périoste et par les aponévroses ambiantes. Les sarcômes verruqueux du corps papillaire du tégument externe trouvent aussi une barrière très-résistante dans les couches élastiques de la peau. Toutes ces résistances finissent peu à peu par disparaître, et l'infection progresse alors d'ordinaire rapidement dans les tissus du voisinage qui sont plus mous[1]. Ce mode d'extension s'observe avec ses conséquences les

[1] Hodgkin en donne une très-bonne figure pour l'ostéo-sarcôme (*Med. chir. Transact.*, 1829, vol. XV, pl. V, fig. 2).

plus fatales, dans les sarcômes de l'œil, qui pullulent à travers les trous des os jusque dans la cavité du crâne.

L'*infection discontinue* met un peu plus de temps à se produire. La *dissémination* par formation de nouveaux foyers et de nodosités accessoires dans le pourtour de la nodosité-mère, s'observe précisément très-bien dans les sarcômes. Quelquefois les nodosités secondaires, qu'elles se montrent dans des tissus homologues ou hétérologues, sont situées tout près de la tumeur-mère, de sorte qu'elles paraissent être les produits d'une infection par continuité. Mais elles s'en distinguent, par ce qu'il existe entre elles et la tumeur-mère un certain intervalle, quoique très-faible, formé de tissu normal, et que l'ensemble de la région malade apparaît comme un produit à surface très-irrégulière et composé d'un grand nombre de nodosités. — D'autres fois les intervalles deviennent plus grands, de sorte qu'il y a des espaces longs d'un pouce et plus qui restent libres; chaque nodosité secondaire persiste comme une formation indépendante. Cela se présente notamment sur le tégument externe, et le plus fréquemment dans les sarcômes mélanotiques. Les nodosités sont encore plus distantes dans les membranes séreuses, surtout sur le péritoine et sur le diaphragme; le grand épiploon se trouve entièrement transformé en un feuillet tout noueux par de pareilles nodosités disséminées. Dans quelques cas la malignité des sarcômes se borne à cette dissémination et à la récidive locale.

D'autres fois l'infection discontinue se montre, au contraire, sous la forme d'une véritable *métastase*, et les tumeurs secondaires ou même tertiaires se montrent dans les glandes lymphatiques, les poumons, les reins, le foie, le cerveau, les os ou ailleurs. La forme extérieure de ces métastases ne se distingue pas de la véritable forme carcinomateuse. Lorsqu'elles ont leur siége dans l'intérieur des organes, elles forment, comme le cancer, des tumeurs globuleuses d'une forme très-régulière, qui offrent aussi sur la coupe très-ordinairement le même aspect blanchâtre, médullaire que le véritable cancer médullaire. Celui-ci a, toutefois, plus souvent un aspect un peu plus transparent, d'un blanc bleuâtre, tandis que le fongus médullaire, dans ses formes les plus pures, paraît, à la coupe, plus opaque, d'un blanc laiteux. Si les métastases ont leur siége près de la

surface, et pourtant encore à l'intérieur de l'organe, elles forment plutôt des tumeurs semi-globulaires, aplaties vers la surface ou

Fig. 40.

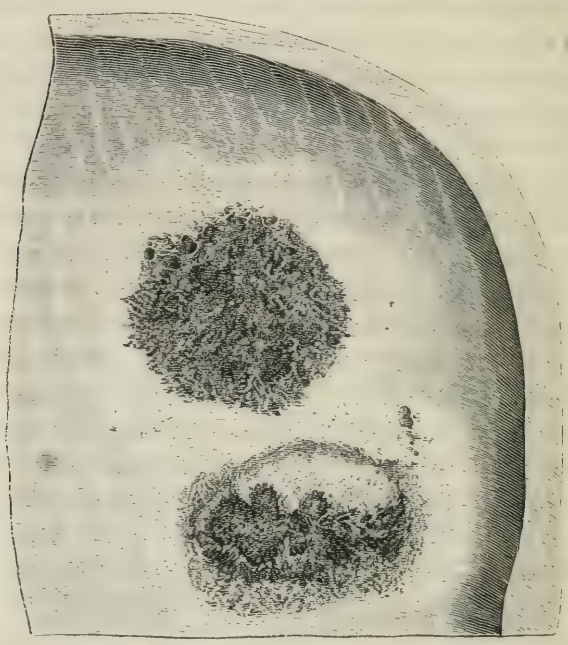

faiblement saillantes. Mais on trouve surtout des nodosités qui appartiennent à la surface même, et qui rappellent alors la forme

Fig. 40. Sarcôme métastatique à cellules rondes (myxo-sarcôme globo-cellulaire) de l'os pariétal avec indication légère d'une coque osseuse à la périphérie de la tumeur. Vue de la cavité crânienne. L'os est ici rugueux, recouvert de couches d'ostéophytes, qui sont parcourus dans une grande étendue par des vaisseaux dilatés et se continuent en partie en des excroissances épineuses et foliacées qui recouvrent la tumeur. Les deux tumeurs étaient adhérentes à la dure-mère, elles ne l'avaient cependant pas perforée, et le cerveau présentait seulement à ces places de fortes dépressions. Les tumeurs faisaient aussi saillie à l'extérieur ; elles y existaient cependant presque sans indice d'une coque osseuse. Elles siégeaient donc principalement dans le diploé. A la coupe on voyait un tissu gélatineux d'un rouge foncé, peu distinctement lobé. (Pièce n° 76 *b* de l'année 1861.) Grandeur naturelle.

Cette pièce provenait d'un domestique âgé de vingt-cinq ans, qui mourut le 9 janvier 1861. Il avait senti, depuis le mois de mars 1859, en soulevant un fardeau très-lourd, une douleur violente dans les lombes et la nuque, ainsi que des points de côté dans la poitrine lors de l'inspiration. Ces symptômes disparurent en octobre ; mais il se forma vers l'époque de la Pentecôte, après des douleurs déchirantes sur le trajet du nerf sous-orbitaire, une saillie du globe de l'œil gauche. La tumeur augmenta rapidement ; cepen-

en champignon des fongus extérieurs. Sur la plèvre, le péritoine et la dure-mère, ces champignons métastatiques sont quelquefois plus nombreux que les nodosités des viscères voisins. Naturellement, ces métastases ont à leur tour la faculté d'infecter et d'infecter surtout les parties voisines. On voit, sur les membranes séreuses, les végétations sarcomateuses, partant des premières métastases, envahir dans certains cas toute leur étendue (p. 244), de manière à former des revêtements étendus d'épaisseur considérable.

Il existe, en outre, une certaine particularité, qui distingue précisément les sarcômes parmi les productions malignes, savoir: *la fréquente immunité des glandes lymphatiques*[1]. Dans des cas assez fréquents, les organes plus éloignés, tels que les poumons, le foie, deviennent malades, sans que les glandes lymphatiques intermédiaires présentent la même altération, et Grohe[2] a fait ressortir avec raison que les ganglions lymphatiques appartenant à ces organes, par exemple les ganglions bronchiques et médiastinaux, sont plus fréquemment atteints que ceux qui sont plus rapprochées du foyer originaire. Pour les cancers c'est l'opposé qui

dant au mois d'août cet homme pouvait encore lire les gros caractères. On fit des ponctions, mais inutilement, et en novembre l'œil fut extirpé avec la tumeur qui était située derrière lui. Mais bientôt après se développa une tumeur molle, fongueuse, presque fluctuante, qui ne tarda pas à se faire jour à travers la fente palpébrale et s'étendit jusqu'à la région temporale. En même temps se montrèrent de l'ischurie et une tumeur de la fourchette sternale, qui s'étendait jusque dans la fosse jugulaire. Des douleurs déchirantes se montraient alternativement dans les articulations des bras et des jambes. C'étaient d'abord des douleurs du bras gauche avec flexion de la main, engourdissement et sentiment de paralysie, puis des douleurs et de la paralysie de la jambe gauche, ensuite de la jambe droite et du bras droit. En décembre les douleurs de la face cessèrent, mais d'autres se montrèrent dans les reins et augmentaient à chaque mouvement. Pendant deux jours il y eut incontinence d'urine et des matières fécales. Enfin des tumeurs se montrèrent à la racine du nez et à la bosse pariétale droite; les douleurs des extrémités supérieures, surtout du bras gauche, augmentèrent, et un jour, en se mettant au lit, le malade se fractura la tête de l'humérus gauche. Survinrent de la fièvre, de l'amaigrissement, de l'abattement et enfin la mort. — L'autopsie découvrit un myxosarcôme des 11e et 12e vertèbres dorsales, de plusieurs côtes, des deux pariétaux, du sternum et du bras gauche, de plus une grande tumeur fongueuse de l'orbite faisant saillie vers la cavité crânienne.

On trouve p. 199 à la fig. 30 un dessin microscopique de ce tissu.

[1] D'après les relevés de Pemberton, la mélanose des ganglions lymphatiques se montra sur 33 cas onze fois; d'après ceux de Eiselt, sur 50 cas vingt-deux fois; par contre la mélanose du foie, d'après ces deux relevés, dix-huit et vingt-huit fois; celle des poumons, douze et vingt-quatre fois.

[2] Grohe dans Vidal-Bardeleben, *l. c.*, p. 538.

est la règle. Une autre observation, conforme à celle-ci, apprend qu'on ne connaît presque pas de cas où les vaisseaux lymphatiques aient été trouvés largement remplis de masse sarcomateuse.

Cette observation semble indiquer que l'infection métastatique se fait principalement dans les sarcômes *par le sang*, que la semence passe, par conséquent, des tumeurs primitives dans les vaisseaux sanguins. Relativement aux mélanoses on s'est principalement attaché à prouver l'altération du sang; la présence de granulations pigmentaires dans l'intérieur des vaisseaux a été constatée par différents observateurs[1]; mais ces observations ne peuvent pas être considérées comme démonstratives. Dans la mélanémie[2] aussi se présentent des granulations de pigment et même des cellules pigmentaires dans le sang, sans que pour cela des tumeurs pigmentaires en soient la conséquence. D'un autre côté, de vrais pigments, qui n'ont rien à faire avec des mélanoses, se forment dans des vaisseaux thrombosiques[3]; même après la mort, il peut se produire dans le sang certaines pseudo-mélanoses[4] qui donnent lieu à des confusions. Il faut donc être très-circonspect. Ma manière de voir, relativement à l'infection du sang, ne s'appuie pas tant sur la démonstration directe de parties, qui ne devraient pas seulement être des granulations mais de véritables cellules ou tout au moins des noyaux, que sur la chronologie et la phénoménologie des tumeurs secondaires. C'est précisément dans les formes les plus marquées, par exemple dans les sarcômes ostéoïdes, que j'ai vu à différentes reprises des métastases dans les poumons, sans qu'aucun organe intermédiaire, notamment sans qu'aucune glande lymphatique fût atteinte de la même affection.

Quant à la question de la substance infectieuse, du *miasme sarcomateux*, il est incontestable qu'un nombre extraordinaire de circonstances font penser qu'il est représenté réellement par des cellules. Témoin d'abord la *multiplicité de quelques sarcômes des membranes séreuses avec leur délimitation simultanée à une seule*

[1] Holmes Coote, *The Lancet*, 1846, août, II, 5. — Gluge, *Atlas der path. Anat.*, art. *Melanose*, p. 5.

[2] Virchow, *Pathol. cellul.*, p. 184, fig. 76.

[3] *Virchow's Archiv*, t. I, p. 400.

[4] Virchow, *Gesammelte Abhandl.*, p. 730, note. — Grohe, *Virchow's Archiv*, t. XX, p. 307.

cavité, comme cela se présente notamment dans le péritoine. J'ai décrit autrefois une maladie particulière du gros bétail[1], la cachexie perlée ou la pommelière, où ce fait se voit dans la dernière évidence. Quoique j'aie cru devoir signaler cette maladie comme une espèce de sarcomatose, je ne veux pourtant pas lui accorder une trop grande importance. Mais des cas tout à fait analogues se présentent aussi chez l'homme. Si un fluide simple était porteur du miasme, il y aurait probablement toujours, en même temps, une affection morbide diffuse du péritoine ou du moins de certaines de ses régions, comme je l'ai vu, en effet, quelquefois dans le cul-de-sac recto-vésical ou dans des sacs herniaires. Mais on trouve ordinairement dans ces cas de nombreuses nodosités séparées les unes des autres et répandues sur les différentes parties de la face interne de la paroi abdominale et de la surface des organes du bas-ventre.

Il en est de même de quelques disséminations qui se font sur la peau et le tissu sous-cutané, comme elles se présentent le plus fréquemment dans les sarcômes des verrues. Dans le pourtour du point primitivement affecté, de petites nodosités, quelquefois assez distantes les unes des autres, font de nouvelles éruptions, soit que le tissu-mère ait été extirpé, soit qu'il persiste. On a observé ce fait le plus fréquemment et de la manière la plus frappante dans les mélanoses, où l'on peut suivre le développement des nouvelles nodosités depuis le moment où il n'existe encore que de tout petits points noirs. Quelquefois les endroits où se fait l'éruption se trouvent dans la direction des courants du sang et des sucs. La tumeur-mère étant, par exemple, au pied, la tumeur qui en résulte se trouve à la jambe ou à la cuisse; la tumeur-mère siégeant dans l'œil, la tumeur consécutive occupe la graisse rétro-oculaire ou elle entoure le nerf optique. Une autre fois, au contraire, les nouvelles nodosités se trouvent *hors de la direction du courant ou directement en sens contraire*. Une mélanose de la paupière produit des tumeurs accessoires sur la conjonctive oculaire; après une mélanose de l'orbite apparaît une maladie analogue de la parotide ou de la pie-mère cérébrale sur la convexité des hémisphères. Dans ces cas la dissémination s'expliquerait très-facilement, si on pouvait la

[1] Virchow, *Würzb. Verhandl.*, t. VII, p. 143.

rapporter à *des cellules mobiles, errantes*, telles qu'elles ont été signalées par Recklinghausen et moi[1] dans des productions pathologiques. Seulement la démonstration immédiate n'en a point encore été faite pour les formes qui sont ici en question.

En tout cas je considérerais dans ces cas, comme ailleurs (vol. I, p. 52), les cellules disséminantes, si on pouvait les démontrer, non pas comme les points de départ de la nouvelle formation ou comme de véritables matrices, mais seulement comme des excitants qui stimulent le tissu des points secondairement atteints à produire la nouvelle formation. J'ai observé pour la première fois, précisément dans la formation de mélanoses secondaires, la prolifération du tissu connectif dans la parotide[2], observation qui s'est ensuite confirmée un grand nombre de fois. On voit la prolifération commençante depuis la plus fine division nucléaire jusqu'à la prolifération cellulaire la mieux dessinée. Il faut bien aussi se rappeler qu'il y a, même dans la mélanose généralisée, des tumeurs secondaires tout à fait incolores[3], dont on comprend facilement la formation lorsqu'on les fait provenir du tissu connectif incolore et non des cellules séminales colorées.

Mais si les cellules ne font que porter le miasme, la substance infectieuse, il faudra aussi admettre pour certains cas une action directe de ce miasme sans l'intervention de cellules. Pour le moment, on ne peut rien dire de positif sous ce rapport Cette même question a été soulevé souvent au sujet des mélanoses, mais formulée, il est vrai, d'une manière un peu inexacte; je me reréserve d'y venir encore. Il suffit ici d'avoir démontré la malignité des sarcômes. —

Ce qui a été dit renferme en même temps une grande partie de ce que l'on peut dire sur la *marche* des sarcômes. Leurs éléments se comportant comme de véritables cellules parenchymateuses, ont aussi la propriété d'une durabilité relative, ce qui caractérise plus ou moins les cellules parenchymateuses. Il s'ensuit *une durabilité* relative de l'ensemble de la tumeur, qui peut quelquefois persister comme telle pendant plusieurs années. *Je*

[1] v. Recklinghausen, *Virchow's Archiv*, t. XXIX, p. 157. — Virchow, *ibid.*, p. 237. — Cpr. le présent ouvrage, t. I, p. 469.

[2] *Pathol. cellul.*, p. 256, fig. 103.

[3] *Virchow's Archiv*, t. I, p. 473.

ne connais pas un seul cas bien constaté de guérison spontanée d'un sarcôme[1]. Je ne veux pas dire par là qu'une rétrocession spontanée soit impossible. Dans certaines portions de tumeur, elle n'est pas même rare, mais précisément les tumeurs de cette nature ont d'ordinaire une tendance progressive, en quelque sorte vorace, à infecter le voisinage; la nouvelle atteinte périphérique surpasse le plus souvent l'amélioration obtenue dans l'intérieur par une marche rétrocessive.

Cette *régression partielle* s'effectue par voie de *métamorphose graisseuse*[2], qui a lieu dans les cellules et qui les transforme peu à peu en cellules granuleuses, en corps granuleux et finalement en détritus graisseux émulsif. Il n'y a pas d'espèce de cellules sarcomateuses dans lesquelles ce genre de régression ne puisse être observé. Elle se rencontre autant dans les plus grandes cellules fusiformes et réticulées que dans les cellules gigantesques multi-nucléaires (myéloplaxes) et que dans les plus petites cellules rondes. En général on peut dire que les sarcômes riches en cellules, comme, en général, les formes à croissance rapide, y sont très-prédisposées. Il arrive alors que des segments entiers de la tumeur tombent tout d'un coup en régression. Dans ce cas, le changement devient déjà visible à l'œil nu par la couleur terne, jaune, jaune blanc ou blanc jaune, qu'offrent les parties graisseuses métamorphosées. Relativement aux formes dures, notamment aux fibro-sarcômes, on ne peut guère révoquer en doute que la métamorphose graisseuse n'amène souvent le commencement d'une résorption. Les parties atteintes s'affaissent, prennent un aspect plus ferme, cicatriciel, et montrent plus tard un tissu fibreux, très-pauvre en cellules. Il en est autrement des formes molles. Chez beaucoup d'entre elles, notamment dans les glio-sarcômes et les myxo-sarcômes médullaires, les endroits régressifs prennent un aspect tacheté et une contexture pultacée. Une résorption partielle s'y joint quelquefois; les endroits paraissent plus secs, plus jaunes, ils subissent une espèce de *condensation caséeuse*, qui peut offrir une certaine similitude avec les stades postérieurs de la tuberculose et que j'ai désignée aussi

[1] Je citerai plus tard un cas d'épulis rétrocessif en apparence.
[2] *Virchow's Archiv*, t. I, p. 147, 196.

autrefois comme *métamorphose tuberculiforme* ou *tuberculisation*[1]. Elle se distingue de la vraie formation caséeuse tuberculeuse par sa plus grande mollesse et sa plus grande humidité ; mais elle se distingue très-difficilement des caséifications des tumeurs gommeuses syphilitiques. Je ne puis pas nier qu'il y ait des cas, notamment dans le cerveau, où l'examen, au point de vue anatomique seul, ne me permette pas de tirer une ligne de démarcation certaine entre les tumeurs gommeuses et les glio-sarcômes caséeux.

D'autres fois le *ramollissement* est la conséquence de la métamorphose graisseuse. C'est notamment le cas, lorsque, au milieu de grands fongus médullaires avec une forte vascularisation, il se fait une transformation graisseuse très-étendue. Cette transformation graisseuse s'étend ordinairement aussi aux parois vasculaires, et on peut expliquer ainsi que souvent il s'y ajoute des ruptures vasculaires et des hémorrhagies parenchymateuses. Dans ces cas, le ramollissement conduit d'habitude à une véritable ulcération. D'autres fois, la matière détruite par la métamorphose graisseuse est résorbée ; la lacune ainsi produite n'est pas comblée, à cause de la résistance du tissu périphérique de la tumeur. par un affaissement de ce dernier ; ce qui a été résorbé est remplacé par un fluide séreux, et il en résulte une espèce de kyste, ainsi que je l'ai vu souvent, notamment dans les sarcômes du cerveau. Si on veut appeler cette forme *kysto-sarcôme*, il ne faut pas la confondre avec d'autres formes kystiques qui ont une certaine ressemblance extérieure avec elle (p. 188).

Ce ramollissement graisseux diffère beaucoup du *ramollissement* ordinairement *ainsi nommé*, qui résulte de la prolifération progressive des parties cellulaires. Il ne s'agit pas alors d'une destruction des éléments, ni par conséquent d'une marche *régressive*, mais d'une destruction de la tumeur par l'accroissement excessif des parties cellulaires et la disparition de la substance intercellulaire ; c'est là une marche *progressive* qui est ordinairement le précurseur de *l'ulcération*.

En général les sarcômes sont peu disposés à l'ulcération, mais il n'y a point de forme parmi eux qui ne puisse finalement s'ouvrir et donner un ulcère. Les formes dures, qui d'ordinaire

[1] Virchow, *Würzb. Verhandl.*, t. II, p. 73.

ont en même temps une croissance plus lente, restent plus longtemps sans s'ulcérer et atteignent par cette raison quelquefois des dimensions colossales. Si elles reposent sur une surface où elles sont plus accessibles à des irritations externes, la peau qui les recouvre devient ordinairement de plus en plus rouge; il s'y fait ensuite de petites hémorrhagies; il se forme des croûtes et des eschares, sous lesquelles il se fait quelquefois une simple suppuration, aussi longtemps que des parties encore normales la recouvrent; l'ulcération ne gagne que très-lentement la substance même de la tumeur. Mais alors encore celle-ci ne progresse que bien lentement; la sécrétion reste peu abondante, plutôt aqueuse ou sanguinolente; le fond de l'ulcère est ferme, peu inégal et souvent il forme un cratère à la partie supérieure de la tumeur. Dans les formes molles, au contraire, et notamment dans celles qui sont riches en cellules, l'ulcère grandit rapidement, la sécrétion est abondante, souvent sanglante, quelquefois putride; le fond de l'ulcère est inégal, villeux, fongueux, et ressemble à l'ulcère cancéreux. Les mélano-sarcômes ulcéreux fournissent naturellement une sécrétion noire, semblable à de l'encre. Si la destruction putride est très-considérable, elle peut pénétrer à une très-grande profondeur. Il arrive, notamment dans les sarcômes des os, que la sanie passe de la peau jusque dans l'intérieur des os et y produit des cloaques. Dans les véritables ostéo-sarcômes (ostéoïdes) de grandes parties osseuses nouvellement formées se nécrosent et sont éliminées. Dans les sarcômes mous des os, par contre, il se forme des cavités d'une dimension considérable d'où s'écoulent de la sanie, du sang et des lambeaux de la substance de la tumeur.

Cependant le stade ulcéreux de sarcômes est le moins important. Leur *valeur pronostique* est déterminée, d'un côté, par le siége et la grandeur de la tumeur, d'un autre côté par leur faculté d'infecter. Il survient rarement une véritable cachexie, telle qu'elle est décrite dans les carcinômes, et alors encore elle se fait très-tard. Une ulcération étendue, notamment si elle est accompagnée d'hémorrhagies, ou l'atteinte d'organes importants pour la nutrition générale, peuvent aussi amener dans les sarcômes tous les phénomènes de l'oligæmie, du marasme et de l'inanition, mais tous deux arrivent bien plus rarement que

dans les carcinômes. Il faut ajouter que la marche des sarcômes est, d'ordinaire, plus latente et que les douleurs qui sont si fortes dans beaucoup de cancers, manquent fréquemment ici. Ordinairement elles s'observent dans certains sarcômes des os ainsi que dans les mélanoses internes de l'œil; cependant nous avons déjà vu qu'il est possible alors de les rapporter aussi à des stades inflammatoires du mal. Je ne veux pas prétendre que cela soit le cas pour toute la durée de la maladie; au contraire, il me semble probable que dans les stades ultérieurs, la pression sur les nerfs et la tension des parties soit la cause de la douleur, comme dans d'autres endroits. La circonstance qu'on trouve encore, même dans le centre d'anciens et de grands sarcômes, de tout petits nerfs intacts, explique très-bien l'endolorissement accidentel de quelques sarcômes, tandis qu'il n'existe pas dans la grande majorité des cas.

L'importance prédominante revient *au siége des sarcômes* et aux troubles qui en proviennent. Ces troubles augmentent naturellement avec l'agrandissement de la tumeur. Il y a longtemps que les vétérinaires ont constaté la grande importance de ce fait pour la marche clinique des mélanoses du cheval. Particulièrement les tumeurs quelquefois colossales du thorax amènent un danger immédiat pour la vie, tandis que la généralisation, par elle-même, est en général assez bien supportée[1]. Ces observations se rapprochent surtout, chez l'homme, de celles qui sont fournies par les grands sarcômes du médiastin, qui amènent les plus grands dangers par la pression qu'ils exercent sur les voies respiratoires et les vaisseaux, par leur extension au péricarde et aux poumons. Des sarcômes très-volumineux de l'ovaire peuvent subsister sans grand danger tant qu'ils ne produisent pas de troubles secondaires importants par la pression qu'ils exercent sur la vessie ou les uretères, sur les intestins ou les vaisseaux. De très-petits sarcômes des membranes d'enveloppe de la moelle épinière ou de la substance cérébrale peuvent, par contre, devenir la cause des symptômes les plus graves, s'ils se développent dans des points d'une importance principale. Si on veut se faire une idée des modifications que le siége et la grosseur impriment à l'importance de certaines formes de sarcômes, on n'a qu'à exa-

[1] H. Bouley, *Recueil de méd. vétér. prat.* Paris 1851, 3e sér., t. VIII, p. 713.

miner ceux de la mâchoire supérieure, qui fournissent, à cet effet, le meilleur exemple; tandis que les petits et ceux qui se sont développés plus vers les rebords alvéolaires semblent assez innocents, les grands qui distendent la maxillaire et qui s'avancent dans la cavité nasale et le pharynx, causent les plus graves accidents en déplaçant l'œil, en atrophiant les os, en pénétrant dans la cavité crânienne etc.

Il est facile de juger qu'à côté du danger de ces accidents purement locaux, la question de *la faculté infectante* de la tumeur se trouve souvent reléguée au second plan ; en effet, l'intervention pratique du chirurgien est, dans ces cas, immédiatement déterminée par l'imminence. Mais cette autre question de la faculté infectante n'est cependant pas sans importance; car même dans les cas où l'opération, comme telle, est péremptoirement indiquée, la solution de cette question décide aussi de l'étendue à donner à cette opération, et dans les autres cas elle décide de l'époque et du mode suivant lesquels elle doit être exécutée ; et le sort du malade peut éventuellement dépendre de ce qu'on extirpe, de ce qu'on résèque ou de ce qu'on ampute la partie malade.

Dans les sarcômes on hésite souvent plus longtemps à exécuter l'opération, parce que la tumeur semble bénigne, qu'elle croît peut-être lentement, qu'elle n'est pas douloureuse, qu'elle ne ne montre aucune disposition à l'ulcération ni au ramollissement et n'incommode que faiblement le malade. L'immunité relative des glandes lymphatiques contribue aussi beaucoup à poser un pronostic favorable. Mais on laisse facilement passer le moment du pronostic favorable, où la tumeur est réellement un mal local et peut être aisément et complétement enlevée. Pendant ce temps, l'infection progresse dans le voisinage, peut-être les germes se disséminent-ils dans une plus grande étendue et des métastases éloignées commencent-elles déjà à se faire. Si plus tard on en vient cependant à l'opération, on n'en voit pas moins ensuite les nouvelles nodosités se produire en différents endroits avec une plus grande vitalité. Alors on se demande si la tumeur qu'on avait considérée auparavant peut-être comme une simple hypertrophie ou un mal bénin purement local, n'était pas un cancer.

Dans le cours de ces cinquante dernières années on a regardé presque chaque variété du sarcôme comme un mal pure-

ment local et bénin. La mélanose, la tumeur fibro-plastique, le myéloïde, ont été désignés par des observateurs de renom comme des affections locales et bénignes; mais un cas après l'autre venait démentir cette assertion. Les premiers cas malins ont été considérés ordinairement comme étant des exceptions ou regardés comme des combinaisons avec des formes malignes, notamment avec des cancers, jusqu'à ce que peu à peu l'on se soit convaincu que ces sarcômes, comme tels, *peuvent* aussi devenir malins. Cette possibilité a fait d'autre part affirmer d'une manière générale qu'ils *sont* malins, ou, comme s'exprime avec prédilection le chirurgien praticien, qu'ils sont carcinomateux. C'est ainsi que la mélanose est devenue le cancer mélanotique, et la tumeur fibro-plastique le cancer fasciculé, et il ne faudra pas longtemps pour que le myéloïde devienne aussi une autre forme de cancer.

La difficulté que présente la solution de cette question est démontrée par l'exemple d'un observateur aussi soigneux que Benno Reinhardt[1], qui déclare que le cysto-sarcôme du sein chez la femme représente le degré de développement le plus élevé de l'hypertrophie de la glande mammaire, et qu'après l'extirpation d'un pareil sarcôme il peut survenir des dégénérescences cancéreuses dans les organes les plus variés. De pareilles assertions ont été faites par d'autres observateurs[2] pour d'autres endroits, comme je le signalerai plus explicitement à l'occasion des sarcômes des os. Je regarde cela comme une fausse interprétation. Un fibrôme peut devenir, par métaplasie, un fibro-sarcôme, quoique cela soit très-rarement le cas quand une fois le fibrôme est accompli. Le fibro-sarcôme peut devenir médullaire par une prolifération très-abondante de cellules, et les métastases qu'il produit peuvent le devenir encore à un degré plus élevé. Mais, malgré leur caractère le plus médullaire, ils restent des sarcômes, et on ne pourra porter un pronostic certain que s'il est bien établi que les sarcômes, comme tels, ne sont ni bénins ni malins, qu'ils ont *plutôt une période où ils sont innocents, mais qu'ils peuvent devenir plus tard malins, et que si l'on considère cette malignité limitée, il existe une certaine gradation entre les différentes variétés du sarcôme.*

[1] B. Reinhardt, *Annalen der Charité*, t. II, p. 18.
[2] Birkett, *Guy's Hosp. Rep.*, 1858, sér. III, vol. IV, p. 263.

Mais cette gradation n'est pas très-facile à établir. On ne peut la fixer que suivant les trois degrés de malignité (infection locale, dissémination dans le voisinage et métastase dans les parties éloignées). Chaque espèce de sarcôme a presque une certaine tendance à des récidives locales. Certains fongus sont opérés quatre à cinq fois et plus, à la même place. Selon moi cela s'explique par la circonstance que la *zone de l'affection latente* est bien plus étendue qu'on ne devrait s'y attendre d'après la palpation et l'aspect, et que par cette raison l'opération n'est très-souvent pas faite à une assez grande profondeur ni dans une assez grande étendue. Si on examinait exactement les surfaces de section de la partie extirpée, on pourrait le plus souvent se convaincre immédiatement de l'insuffisance de l'opération. Au lieu de cela on ne se laisse souvent éclairer que par la marche ultérieure et on peut s'estimer heureux si, peut-être après la troisième ou quatrième extirpation faite assez profondément et dans une assez grande étendue ou même seulement après la résection ou l'amputation, on peut arriver à une guérison durable malgré toutes les récidives antérieures. Même dans les formes les plus malignes, telles que dans la mélanose, il y a des cas où l'on a observé une guérison *locale* durable.

La guérison locale, il est vrai, ne protége contre la dissémination et la métastase que lorsqu'elle a été obtenue de bonne heure. Malheureusement nous manquons trop souvent, dans les fongus, du signe qui nous dirige avec une certaine certitude dans les cancers : l'affection des glandes lymphatiques, et *l'état latent, tant de la dissémination que de la métastase qui a déjà commencé*, trompe trop souvent l'observateur même le plus expérimenté. Il faudra donc encore opérer même à une époque tardive, parce qu'il n'existe pas d'époque déterminée pour l'apparition des accidents fâcheux et qu'à l'exception de la mélanose, il existe des cas de guérison durable, même quand le mal a eu une longue durée, pour toutes les subdivisions des sarcômes. Même pour la mélanose il ne faut pas exclure la possibilité d'une guérison complète ; l'observation sans critique, qui n'a pas fait de distinction entre les mélanômes, les mélano-sarcômes et les mélano-carcinômes, n'a fait que jeter la question dans une confusion pour le moment inextricable.

Quelques variétés de sarcôme ont été présentées, précisément à tort, sous un jour trop favorable parce que d'ordinaire on en obtient la guérison durable. J'y range particulièrement les sarcômes fuso-cellulaires (la tumeur fibro-plastique) et le sarcôme giganto-cellulaire (la tumeur myéloïde). Tous deux procèdent fréquemment de parties relativement dures, le premier d'aponévroses ou de membranes, le second des os, parties qui dès le début sont enlevées dans une grande étendue. Ils ont aussi, sans nul doute, une moindre tendance à s'étendre dans le voisinage ou aux parties plus éloignées. Mais cette faculté ne leur manque pas non plus. Nous ne sommes en droit jusqu'à présent de la nier presque entièrement que dans les fibro-sarcômes tout à fait durs qui se rapprochent des fibrômes, et particulièrement dans les sarcômes cicatriciels. Certains organes, en outre, par exemple le cerveau, montrent une très-faible disposition à la propagation du mal.

Le chirurgien a principalement deux signes qui l'avertissent du danger imminent de l'infection. Le premier est l'*adhérence*, qui indique l'extension de la tumeur de son tissu matriculaire dans le voisinage, la production de nouvelles parties de tumeur dans le tissu voisin. Ceci est évidemment un degré d'infection locale plus élevé que la zone latente, mentionnée plus haut, du tissu-mère lui-même. Le second est la *perforation* des parois de cloisons plus résistantes, qui empêchaient la tumeur de se propager. L'observation montre que certains sarcômes ont été *séquestrés* longtemps par des parties environnantes plus résistantes. Ce sont les couches cartilagineuses qui résistent le plus. Les sarcômes des extrémités articulaires sont limités presque chaque fois au cartilage articulaire, de sorte que les cavités articulaires restent longtemps protégées. Plus tard le sarcôme croît autour du cartilage, pénètre dans l'intérieur de l'articulation, et le cartilage alors peut être entièrement englobé dans une masse sarcomateuse, mais il ne montre presque aucune possibilité de se laisser infecter. Une résistance analogue, quoique plus faible, se voit dans d'autres tissus denses, notamment dans les membranes fibreuses, dans les parois des gros vaisseaux. Tant qu'un sarcôme est enfermé dans un os, la dissémination tarde à se faire dans le voisinage. Lorsqu'enfin la couche corticale osseuse ou même le périoste est perforé, alors commence tout d'un coup une croissance

plus rapide. Il en est à peu près de même des sarcômes de l'intérieur de l'œil, qui partent de la rétine ou de la choroïde et qui restent longtemps enfermés dans le bulbe. S'ils percent enfin la sclérotique, qui oppose ordinairement une résistance assez considérable, il paraît d'abord une petite tumeur à l'extérieur de cette membrane, et seulement alors la croissance devient rapide. Il en est de même des aponévroses. Les sarcômes des extrémités articulaires des os longs, qui sont par eux-mêmes si malins, restent un certain temps sous-aponévrotiques. Plus la tumeur croît, plus l'aponévrose est tendue et plus elle réprime fortement la tumeur; aussi longtemps que l'aponévrose reste intacte, l'organisme se trouve relativement protégé. Mais une fois l'aponévrose perforée, alors la croissance locale devient très-active et la tumeur tend à se propager au loin.

C'est d'après toutes ces circonstances qu'il faut apprécier chaque cas particulier, sans jamais perdre de vue que la malignité des sarcômes ne saurait être mesurée suivant une donnée absolue et invariable, mais qu'elle doit toujours dépendre de l'examen des conditions individuelles, tant du malade que de l'organe atteint. L'observation d'un cas isolé ne conduit souvent qu'à une fausse appréciation d'un autre cas, et les règles générales de la malignité ne s'appliquent qu'aux sarcômes médullaires, surtout à ceux qui sont colorés et qu'on appelle ordinairement mélanoses.

En général, la malignité est plus grande dans les sarcômes qui sont très-riches en cellules, et surtout riches en petites cellules. Ces formes sont ordinairement en même temps molles; car plus il y a de cellules, plus la consistance est faible et moins la structure a de cohésion; ces tumeurs sont presque fluctuantes, elles se ramollissent, s'ulcèrent et saignent facilement et leurs éléments ont peu de stabilité. Tous les sarcômes médullaires sont très-suspects; quand on en extirpe un, on peut toujours porter un pronostic douteux. Ce n'est que pour les tumeurs toutes récentes, encore entièrement localisées, telles qu'on les trouve surtout aux os, qu'une guérison sûre peut être obtenue par une opération faite de très-bonne heure. Mais il arrive très-souvent que lorsque le fongus a déjà atteint, lors de l'extirpation, une certaine dimension, il s'est déjà formé dans des organes internes de nouvelles productions analogues, qui entraînent la cachexie et

la mort. Quant à la forme des cellules, qu'elles soient rondes ou fusiformes ou radiées, cela est indifférent; il faut seulement qu'elles soient nombreuses. La grandeur des cellules, par contre, n'est pas sans importance. *Tous les sarcômes à petites cellules sont plus dangereux que ceux qui ont de grandes cellules.* Des sarcômes mous à cellules gigantesques multinucléaires, donnent même comparativement un pronostic très-favorable; les fibro-sarcômes à cellules fusiformes colossales sont pour la plupart solitaires; les glio- et les myxo-sarcômes à petites cellules, au contraire, ne le cèdent guère aux cancers sous le rapport de la malignité.

La conformation de l'organe, ses connexions avec le reste du corps, notamment ses relations avec le système vasculaire sanguin et lymphatique sont aussi importantes que la structure de la tumeur. Les sarcômes du testicule sont plus enclins à la métastase que ceux de l'ovaire, quoique tous deux ils possèdent ordinairement des éléments globo-cellulaires. Les sarcômes fuso-cellulaires du cerveau sont presque sans exception solitaires, tandis que ceux des os sont plus souvent multiples. Les sarcômes des aponévroses donnent un pronostic plus favorable; dans ceux des membranes muqueuses on voit les glandes lymphatiques et les organes plus éloignés s'infecter de très-bonne heure. On peut donc dire que *la même tumeur peut avoir une valeur très-différente suivant l'endroit où elle siège, et puis, à ce même endroit, suivant les différentes conditions.*

Des organes différents présentent toutefois une disposition très-différente à produire les divers espèces de sarcômes. Des tissus mous et riches en cellules produisent plus fréquemment des sarcômes également riches en cellules. Il faut ranger parmi eux notamment le tissu interstitiel des muscles et de beaucoup de glandes, particulièrement celui du sein, du testicule et de l'ovaire; ici rentre la moelle osseuse et le tissu de certaines membranes muqueuses. Dans l'orbite, la cage thoracique et l'abdomen, on trouve quelquefois les sarcômes médullaires les plus volumineux, de la grandeur d'une tête d'homme et encore plus grands, sans que l'on puisse souvent dire dans quelle partie ils ont eu leur point de départ. Les *sarcômes du médiastin* se rangent parmi les sarcômes les plus volumineux et les plus dangereux. Ils sont presque toujours à petites cellules et d'une structure qui rappelle

tellement celle du ganglion lymphatique que l'on peut hésiter à les ranger parmi les sarcômes. On peut rarement démontrer leur point de départ. On peut penser aux glandes lymphatiques du médiastin ou de la racine du poumon, au thymus, mais ils ont une telle étendue qu'on ne peut plus découvrir le terrain où ils ont pris naissance. — Nous avons, comme leur ressemblant beaucoup, *certains sarcômes de l'orbite* qu'on ne peut guère s'empêcher de regarder comme procédant du tissu graisseux de la cavité orbitaire. Ce sont, en général, des tumeurs lobées qui naissent derrière le globe de l'œil, le poussent en avant et finissent souvent par l'atrophier, sans qu'aucune des parties intégrantes de l'œil ait participé à la formation de la tumeur. Tous les cas que j'en ai vus étaient multi-cellulaires et étaient des glio-sarcômes ou des myxo-sarcômes à petites cellules. Les *sarcômes cervicaux* profonds, qui pénètrent quelquefois jusque dans la cage thoracique[1], présentent encore plus d'incertitude relativement à leur point de départ, en tant qu'ici les glandes lymphatiques peuvent être suspectées; mais les aponévroses, les muscles et les gaînes vasculaires peuvent aussi bien être accusés. — Quelques-unes des *tumeurs rétro-péritonéales* connues depuis Lobstein[2] sont de purs sarcômes médullaires à cellules fusiformes[3]. On pourrait présumer qu'elles proviennent du tissu graisseux lâche de ces régions; il est cependant, à en juger d'après leur structure,

Fig. 41.

Fig. 41. Glio sarcôme lobé à petites cellules de l'orbite, développé tout à fait en dehors du bulbe, cependant autour du nerf optique *o*. En *c* se voit la cornée plissée, derrière elle l'œil atrophié, tout ratatiné et prolabé. Les muscles de l'œil *m* se trouvent au devant de la tumeur. (Pièce n° 17 de l'année 1862.) Grandeur naturelle. (Le dessin fait au microscope, qui se trouve p. 204, fig. 31, appartient à ce cas.)

[1] Boulard, *Bullet. de la Soc. anat.*, 1852, p. 134.

[2] Lobstein, *Pathol. Anat.*, I, p. 383.

[3] Il y a peu de temps que le docteur G. Siegmund m'adressa un sarcôme à cellules fusiformes, plus grand que la tête d'un homme, qui s'était développé entre les feuillets de l'épiploon, immédiatement à son attache avec l'intestin grêle. Il adhérait à sa surface avec la vessie et l'utérus, et dans les derniers moments de la vie il avait produit l'impression d'une tumeur utérine. En même temps il existait deux grosses tumeurs métastatiques, sphériques, dans le foie. (Pièce n° 90 de l'année 1864.)

plus vraisemblable d'admettre que des membranes fibreuses, notamment des aponévroses, en sont le point de départ. J'ai rapporté[1], il y a déjà longtemps, un des cas les plus intéressants de ce genre, consistant en une tumeur du bassin qui avait produit des thromboses étendues des veines. — On a élevé des doutes relativement aux sarcômes médullaires de très-grandes dimensions, qui croissent dans la profondeur des *membres*, particulièrement de la cuisse. A l'égard de quelques-uns d'entre eux il ne me paraît pas douteux qu'ils ne naissent du tissu interstitiel; cependant d'autres se rapportent peut-être aussi à des glandes lymphatiques, à des aponévroses ou à des gaînes vasculaires[2]. — En tout cas l'influence qu'exerce le point où la tumeur a pris naissance, sur l'abondance des cellules, et par là sur la production des fongus médullaires, doit garder une assez grande valeur.

Cette influence se montre encore davantage dans les mélanoses. Beaucoup de tumeurs mélanotiques ne sont autres que des *sarcômes médullaires pigmentés*, c'est-à-dire que les cellules qui composent la tumeur contiennent plus ou moins de pigment. On peut s'en convaincre dans les cas si fréquents où la même tumeur a des lobes pigmentés et d'autres non pigmentés, où le même lobe a des endroits bruns ou noirs et des places dont la blancheur ressemble à celle de la moelle, et où l'on trouve chez le même individu, à certains endroits des tumeurs mélanotiques, à d'autres endroits des tumeurs médullaires d'une structure du reste parfaitement identique.

Il est vrai que l'hypothèse d'une dyscrasie *primitive* n'est nulle part plus séduisante que dans les mélanoses. Breschet[3] déjà pensait devoir conclure des analyses chimiques connues jusqu'alors, que la matière colorante n'était autre chose que du sang altéré. Heusinger[4] a admis, en outre, un rapport particulier du pigment avec la sécrétion de la graisse et a tout simplement identifié les pigments anormaux avec l'atrabile des anciens. Rien ne paraissait plus justifié que l'idée de la matière colorante rouge du sang altérée, mêlée à quelques autres parties, s'extravasant hors des

[1] Virchow, *Gesammelte Abhandl.*, p. 566.

[2] B. Langenbeck, *Archiv f. kleine Chirurgie*, t. I, p. 60.

[3] Breschet, *Journal de physiologie* par Magendie, 1821, t. I, p. 371.

[4] C. F. Heusinger, *Untersuchungen über die anomale Kohlen- und Pigmentbildung in dem menschlichen Körper*. Eisenach 1823, p. 187-190.

vaisseaux et formant la tumeur. Mais malgré cela il ne faut pas perdre de vue que, pendant longtemps, tous les observateurs considéraient la substance des mélanoses comme non organisée et ne consistant qu'en un simple dépôt, qu'ils y contestaient même l'existence des vaisseaux. La constatation non-seulement de l'existence de ces vaisseaux, mais encore celle d'une riche organisation ont réduit à néant toutes ces considérations.

La tumeur mélanotique consiste essentiellement pour nous en une réunion d'éléments cellulaires qui sont porteurs de la matière colorante. Ce n'est que quand ces éléments se désagrègent que la matière devient libre, et lorsque cela arrive çà et là sur une grande étendue, il est facile de se l'expliquer, quand on voit avec quelle fréquence les métamorphoses graisseuses les plus étendues se présentent dans les mélanoses de l'œil au milieu de la tumeur. Mais si des cellules sont porteurs de la matière colorante, il s'agit de savoir comment elle y arrive : la produisent-elles ou la tirent-elles de quelque autre part? Cette question est difficile à résoudre. J'ai déjà constaté autrefois, en comparant les analyses chimiques faites sur la matière colorante, qu'on ne pouvait pas en tirer une conclusion certaine[1]. D'un autre côté, on ne peut pas nier que beaucoup de dérivés de l'hématine n'aient une grande analogie tant chimique que morphologique avec le pigment mélanotique et que l'on rencontre même dans les sarcômes des colorations vraiment hémorrhagiques (p. 215). Néanmoins je ne puis admettre que la matière colorante ordinaire de la mélanose provienne d'extravasat. Elle se comporte tantôt comme le pigment du réseau de Malpighi, tantôt comme celui des couches de tissu connectif (non de l'épithélium) de l'iris et de la choroïde, tantôt comme celui des capsules surrénales. Mais nous ne savons pas encore jusqu'à présent si tous ces pigments naissent par l'activité métabolique des cellules mêmes, ou s'ils proviennent des sucs du corps pour se déposer dans les cellules.

Certaines observations, et en première ligne celles qu'on a faites sur les chevaux, paraissent toutefois indiquer qu'il ne s'agit pas, dans la mélanose, d'un phénomène tout à fait local. Ainsi qu'il a été déjà mentionné (p. 235), ce sont presque sans exception les

[1] *Virchow's Archiv*, t. I, p. 477-481.

chevaux blancs et gris chez lesquels se forment les mélanoses. Mais on sait que ces animaux n'ont ordinairement pas une robe claire dès leur naissance. Les chevaux qui naissent blancs sont des exceptions et ont seulement été élevés avec soin dans certains haras[1]. La presque totalité des chevaux blancs et gris naissent avec une robe rousse, brune ou noire, et commencent seulement à prendre des poils gris six à dix semaines après la naissance. Ce sont précisément ces chevaux *devenus blancs* ou d'*un blanc tacheté* qui sont particulièrement disposés à la production de la mélanose, et à tel point que Trousseau et Leblanc[2] ont prétendu que presque tous les chevaux blancs et gris avaient, au moins, les glandes axillaires et inguinales mélanotiques. Gohier[3] rapporte que, dans les cas héréditaires, les tumeurs de la peau se montrent à l'âge de deux à trois ans ; le plus souvent la première éruption a été observée à une époque bien ultérieure. Bien que la santé générale des animaux n'en souffre que peu ou pas du tout et que les principaux troubles dépendent ici plutôt de la situation des tumeurs et résultent d'une action mécanique (p. 257), il paraît pourtant que certains changements, notamment des poils, signalent l'imminence de l'affection. Des vétérinaires français[4] apprirent les premiers, par les Arabes de l'Algérie, que ces chevaux montrent une conformation particulière onduleuse et crépue des poils de la queue et de la crinière; que ces poils sont secs et rudes au toucher, qu'ils sont cassants et faciles à arracher, et qu'ils ont perdu entièrement leurs souplesse et leur lustre. Assurément ce sont là des phénomènes qui indiquent une particularité constitutionnelle, et, si l'on considère la coïncidence du changement des poils avec la formation des mélanoses, on peut facilement arriver, avec Haycock[5], à admettre le défaut de pigment dans les poils comme la cause déterminante de l'excès du pigment dans les tumeurs, le pigment des tumeurs comme un dépôt métastatique du pigment des poils, ou comme disent

[1] Eric Viborg, *Samtlige Veterinair Afhandlinger*. Kjöbenh. 1820, t. I, p. 396. — Dietrich's *Handb. der prakt. Pferdekenntniss*. Berlin 1834, p. 25. — Kreutzer, *Grundriss der ges. Veterinärmedicin*. Erl. 1853, p. 25.

[2] Trousseau et Leblanc, *Arch. gén. de méd.*, 1828, t. XVI, p. 183.

[3] Gohier, *l. c.*, p. 330.

[4] Prangé et Goubaux, *Recueil de méd. vétér. prat.* Paris 1851, 3e sér., t. VIII, p. 931.

[5] Haycock, *The Veterinarian*, 1847, vol. XX, p. 377.

Trousseau et Leblanc, comme conséquence de la gêne de l'excrétion de la matière colorante hors du sang.

On voit chez l'homme certains phénomènes analogues. Il est vrai que je ne trouve qu'un fait qui y réponde entièrement. Fergusson[1] opéra sur un homme de quarante-cinq ans une télangiectasie non congénitale du nombril. Il apparut peu de temps après, dans la cicatrice, une tumeur mélanotique, qui fut encore extirpée. Bientôt après il se montra une mélanose de l'aine, qui fut de même enlevée par opération. Ensuite il se produisit de nouvelles tumeurs autour de la cicatrice-mère et dans l'abdomen, et celles-ci eurent une issue mortelle. Pendant ce temps, les cheveux brun foncé de cet homme, ainsi que les poils d'autres régions, devinrent blancs par places; ceux des sourcils, des cils, des parties génitales changèrent totalement de couleur dans l'espace d'une année. Fergusson interprète ce phénomène entièrement dans le sens des vétérinaires. Langenbeck[2] déclare avoir vu, pendant le développement d'une tumeur mélanotique, pâlir un nævus. En tous cas ce sont là des cas exceptionnels, à côté desquels on en voit d'autres où l'on observe une coloration foncée plus générale de la peau, soit de très-bonne heure, soit dans la dernière période de la maladie[3]; et, en ce qui concerne l'homme, nous ne connaissons positivement que la prédisposition de certaines envies et de certaines verrues congénitales à la formation des mélanoses (p. 229). L'absence de données certaines ne permet pas de dire si la race blanche est plus disposée à la mélanose que la race noire. Je n'ai trouvé, en effet, que le seul cas de Montgoméry (p. 242), où cette forme de tumeur ait été observée chez un nègre; mais les connaissances que nous avons des maladies des nègres sont en général très-défectueuses.

On ne peut cependant méconnaître une certaine analogie entre les hommes blancs porteurs d'envies pigmentées et les chevaux devenus blancs le plus souvent tachetés. J'ai déjà signalé dans le chapitre des mélanômes certaines analogies du pigment cutané, tant dans ses états normaux que dans ses états anormaux, avec le pigment de l'iris, de la choroïde oculaire et de l'arachnoïde

[1] Fergusson, *The Lancet*, 1852, vol. II, p. 176. — *Med. Times and Gaz.*, 1855, nov.
[2] B. Langenbeck, *Deutsche Klinik*, 1860, p. 170.
[3] Alibert, *Nosol. natur.*, p. 551. — D. Williams, *l. c.*, p. 252. — Savenko, *l. c.*, p. 12.

(p. 116), et il n'est peut-être pas sans importance de noter qu'on trouve aussi, dans certains cas de mélanoses chez les chevaux blancs, une coloration plus foncée de l'arachnoïde autour de la moelle allongée[1]. Ces rapports méritent assurément une plus grande attention ; mais quand même des observations ultérieures devraient conduire à une appréciation quelque peu différente, on ne pourra cependant pas se refuser à admettre une certaine importance constitutionnelle des mélanoses.

L'idée que dans les mélanoses il existe une matière colorante déterminée dans le sang, paraît trouver une confirmation particulière dans les observations de Eiselt[2] sur l'existence, dans la mélanose, d'une urine noire, ou tout au moins brunissant à l'air, et par l'addition d'acides. Déjà quelques anciennes observations[3] mentionnent ce phénomène, et Bendz[4] a même basé des conclusions diagnostiques sur ce phénomène combiné avec d'autres sécrétions colorées. Hoppe-Seyler[5], qui a constaté cette donnée d'Eiselt dans plusieurs cas, a montré que cette urine était très-riche en indicane, mais qu'elle ne présentait cette propriété de noircir qu'à un plus haut degré que l'urine ordinaire ; en d'autres termes, qu'elle ne contenait pas de matière colorante spécifique. J'ai étudié moi-même autrefois la *chromaturie* et j'ai établi notamment ses rapports avec l'activité du foie et avec la transformation de l'hématine[6]. D'après cela, il me semble peu probable que la chromaturie soit en connexion avec la formation des tumeurs mélanotiques, ou si elle ne fait bien plutôt qu'accompagner le développement de mélanoses secondaires du foie et, par conséquent, les maladies de cet organe, comme cela semble probable dans les cas cités par Eiselt[7]. En tout cas, l'identité de la matière colorante de l'urine et de la matière colorante de la tumeur n'a non-seulement pas été constatée, mais elle n'est pas même probable. Au contraire, il est évident qu'il existe, dans les cas de Bolze[8], que

[1] Laurens d'Alby, *Journal prat. de méd. vétér.*, 1829, p. 513. — Haycock, *l. c.*, p. 376.

[2] Eiselt, *Prager Vierteljahrsschr.*, 1861, t. LXX, p. 107, 1862; t. LXXVI, p. 46.

[3] Norris, *l. c.* — Schilling, *l. c.* — D. William, *l. c.*, p. 255.

[4] Bendz dans *Gräfe und Walther's Journal für Chirurgie und Augenheilk.*, 1835, t. XXXII, p. 625.

[5] Hoppe-Seyler, *Virchow's Archiv*, 1863, t. XXVII, p. 390.

[6] *Virchow's Archiv*, 1854, t. VI, p. 259. Cpr. *Würzb. Verhandl.*, t. II, p. 303.

[7] On devra surtout comparer le second cas. (*Prager Vierteljahrsschr.*, t. LXX, p. 110.)

[8] Bolze, *Prager Vierteljahrrschr.*, 1860, t. LXVI, p. 140.

Eiselt cite à l'appui de sa manière de voir, une connexion indubitable des états de l'urine avec des mouvements fébriles, qui n'avaient rien de commun avec la formation de la tumeur.

Aussi puis-je d'autant moins m'empêcher de signaler encore une autre analogie, qui est également, il est vrai, si obscure qu'elle n'explique présentement pas grand chose; je veux parler de la *maladie bronzée* (*morbus addisonii*) *observée à la suite d'affections des capsules surrénales*. La matière colorante qui se dépose ici dans le réseau de Malpighi, souvent par taches, sous la forme du mélasma ou de spilus, et qui, comme je l'ai vu au moins dans un cas avec M. de Recklinghausen, peut aussi se présenter dans le tissu connectif des papilles et de la peau, ressemble complétement comme couleur, comme distribution et comme disposition au pigment des mélanoses. D'un autre côté, on trouve très-ordinairement dans les capsules surrénales, au milieu d'une couche située entre la couche corticale et la couche médullaire, et que j'ai désignée comme couche intermédiaire, une substance colorée d'un jaune brun qui est souvent appelée atrabiliaire par les anciens auteurs depuis Bartholin. On peut même dire que cette couche intermédiaire, dans sa structure, a une assez grande analogie avec certaines mélanoses, notamment avec les carcinômes mélanotiques; si on considère maintenant que la destruction de la substance des capsules surrénales entraîne souvent après elle la maladie bronzée, il y aura là une nouvelle analogie avec les cas des mélanoses où les chevaux deviennent blancs, tandis que les nævi pâlissent.

On pourrait enfin rappeler la *mélanémie*[1], qui survient après la fièvre intermittente et qui donne naissance à des granulations noires dans les éléments cellulaires de la rate et du foie, non pas, il est vrai, sous forme de tumeurs, mais de granulations, qui passent plus tard dans le sang.

Tous ces faits ne concluent pas toujours sur la nature de l'affection mélanotique, et quel qu'en soit le caractère constitutionnel, on ne peut néanmoins pas nier que la nature du tissu-mère n'en donne raison d'une manière bien plus précise et plus compréhensible. Le seul cas où cela ne s'applique pas tout à fait,

[1] *Pathol. cellul.*, p. 184, fig. 76.

c'est le développement de tumeurs mélanotiques primitives dans le *tissu graisseux sous-cutané* que l'on observe quelquefois. Ici l'on ne peut que rappeler que la graisse, en s'atrophiant, devient souvent très-colorée jusqu'au brun clair. Cette coloration est toute différente de celle qui, consécutive aux hémorrhagies parenchymateuses, se répand en effet aussi très-loin dans le tissu adipeux sous-cutané et qui adhère principalement au tissu connectif interstitiel. Si l'une des deux colorations a un rapport quelconque avec la mélanose, il faut assurément plutôt penser à la première, quand même quelques observations déjà mentionnées militent en faveur de la seconde éventualité (p. 215).

Mais pour celle-ci également il faut remarquer que d'ordinaire la coloration hémorrhagique ne donne point, par elle-même, l'aspect véritable de la mélanose, mais qu'elle produit plutôt des dessins jaunes, bruns et rouillés. On ne peut quelquefois trouver aucune trace d'extravasations dans les deux mélanoses les plus communes, celle de l'intérieur de l'œil et celle de la peau[1]. La coloration commence toutefois comme une imprégnation diffuse du corps des cellules par une matière d'un brun clair sale, d'où ne se séparent des granulations brunes que lorsque la maladie a atteint un certain degré avancé. Mais on ignore si cette matière colorante s'est infiltrée ou non. Il semble qu'il faille se prononcer plutôt pour l'affirmative, puisqu'il y en a souvent, immédiatement à côté des cellules colorées, d'autres de même espèce qui sont incolores.

Des cellules rondes, aussi bien que des cellules fusiformes et radiées, peuvent être pigmentées. Si la pigmentation atteint un haut degré, presque toutes les cellules montrent bien une grande tendance à devenir rondes, et de là vient que souvent on ne trouve dans les jeunes sarcômes que des cellules fusiformes, tandis qu'on ne trouve dans les anciens que des cellules rondes ou un mélange des deux. La rondeur des cellules n'entraîne point, par elle-même, un caractère carcinomateux.

Si nous considérons maintenant *les mélanoses de l'œil* un peu

[1] Eiselt (*Prager Vierteljahrsschr.*, t. LXXVI, p. 54) a calculé que sur 104 cas, le siége primitif de la mélanose était l'œil quarante-sept fois, la peau (et le tissu sous-cutané) quarante fois. Quant aux données sur le siége primitif dans les organes internes, je considère la plupart d'entre elles comme très-douteuses.

plus spécialement au point de vue de leur importance, nous y trouverons en partie des sarcômes simples, en partie des carcinômes et en partie des formes mixtes, abstraction faite de ce que dans d'autres tumeurs, par exemple dans les gliômes, il peut aussi se présenter, occasionnellement, des places pigmentées. Relativement à leur point de départ, les sarcômes doivent être distingués en trois formes différentes.

Les *mélano-sarcômes primitivement externes de l'œil* se présentent aux mêmes endroits que les mélanômes (p. 119), à la limite de la cornée, où ils se soulèvent sous forme de tumeurs aplaties, d'un aspect souvent un peu granuleux ou lobé, d'une couleur d'un gris brunâtre, brun ou noir, souvent un peu tachetée. Parfois ils continuent à croître, comme un pannus charnu, par-dessus toute la cornée et au-dessous de l'épithélium de celle-ci. Lorsqu'ils deviennent plus grands, leur surface devient aussi plus irrégulière, plus raboteuse, et ils représentent alors une de ces formes décrites par les anciens auteurs sous le nom de *staphyloma racemosum*. Ils contiennent le plus souvent de superbes cellules fusiformes colorées et incolores.

Fig. 42.

A côté de ces formes pour ainsi dire cutanées se trouvent les *mélanoses orbitaires*[1], qui, selon toute probabilité, partent du tissu graisseux de la cavité oculaire et sont par conséquent analogues aux tumeurs pigmentées sous-cutanées. Elles siégent derrière ou à côté de l'œil et donnent par suite lieu à l'exophthalmos (orbitocèle), ou bien se font jour au dehors, à côté du globe de l'œil. Les cas rapportés dans les auteurs[2] sont en grande partie difficiles à classer. D'un côté il paraît qu'ici aussi l'on rencontre le véritable cancer; d'un autre côté il est d'autant plus facile de

Fig. 42. Sarcôme fuso-cellulaire, mélanotique pur de la conjonctive et de la cornée. L'intérieur de l'œil est intact. La tumeur est légèrement lobée; quelques lobes sont plus clairs, d'autres plus foncés, tous sont tachetés. (Pièce n° 676.) Grandeur naturelle.

[1] Demarquay, *Traité des tumeurs de l'orbite*, p. 456.

[2] Chomel, *Nouveau Journ. de méd.*, 1818, t. III, p. 41. — Buisson, *Arch. génér.*, 1852, mai, p. 24. — Curling, *Transact. of the Path. Soc. Lond.*, vol. VIII, p. 318. — Lebert, *Traité d'anat. path.*, t. I, p. 320, pl. XLIII, fig. 8-9. — C. O. Weber, *Chirurg. Erfahrungen*, p. 335.

faire confusion avec les mélanoses secondaires, primitivement intra-oculaires, que celles-ci s'étendent souvent jusque dans la graisse de l'orbite et que plus tard des mélanoses primitivement orbitaires peuvent au contraire se propager jusque dans l'œil. Certains cas ne me paraissent du moins pas autrement explicables. C'est ainsi que Lebert[1] donne un cas où la tumeur (probablement sarcomateuse), qui était très-grande, se trouvait derrière l'œil, mais pénétrait de quelques millimètres dans le fond de l'œil et envahissait une partie de la rétine. Notre collection possède un cas tout analogue : la tumeur très-volumineuse est située derrière le bulbe, autour du nerf optique, et touche partout la sclérotique. Elle consiste en plusieurs lobes pourvus d'une épaisse coque fibreuse, et dans l'intérieur de ces lobes se trouve entassée une masse fibreuse molle, en grande partie noire, contenant peu de portions blanches et consistant presque entièrement en cellules fusiformes fortement serrées les unes contre les autres. Les parties plus claires s'étendent jusqu'à l'entrée du nerf optique, dont la gaîne est très-épaissie, et embrasse d'abord, en dehors du cordon nerveux, une couche noirâtre. Depuis le point d'entrée du nerf optique il s'étend en avant une tumeur qui remplit presque tout le segment postérieur de l'œil; elle est en grande partie d'un gris sale ou d'un gris brunâtre, tachetée et à sa partie antérieure presque toute noire; elle a déjà commencé à former une adhérence avec le bord de la

Fig. 43.

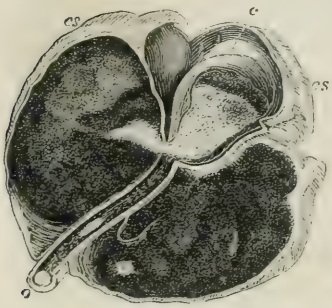

Fig. 43. Grand mélano-sarcôme de l'orbite, s'avançant depuis le voisinage de l'entrée du nerf optique d'une façon continue jusque dans l'intérieur de l'œil et formant une tumeur saillante jusqu'à la pupille, d'aspect bigarré et légèrement lobé. L'œil un peu comprimé et saillant est ouvert, et l'on voit au fond la cornée *c* vue de l'intérieur. La conjonctive scléroticale *cs* est très-épaissie, mais nullement mélanotique. Le nerf optique *o* est entouré d'une couche de mélanose placée entre le cordon nerveux propre et le névrilemme. La tumeur est très-molle dans la plupart de ses parties et présente dans beaucoup d'endroits une métamorphose graisseuse. (Pièce nº 266 de l'année 1858.) Grandeur naturelle.

[1] Lebert, *ibid.*, pl. XLIII, fig. 4-7. — La même observation dans Sichel, *Iconogr. ophthalm.*, p. 560, pl. LV, fig. 4-7.

cornée et elle contient aussi principalement des cellules fusiformes. Elle n'est en contact avec la choroïde qu'à un endroit, tout près de l'entrée du nerf optique; cette membrane est du reste, comme situation et comme aspect, assez normale. La rétine, par contre, est intimement confondue avec la tumeur. Il semble évident ici que la tumeur intra-oculaire n'est qu'un accroissement secondaire de la tumeur orbitaire primitive.

Il existe une grande différence entre cette forme et *les mélanoses primitivement internes*, qui procèdent le plus souvent de la choroïde, voire même de sa partie postérieure. Ce n'est qu'après un examen bien plus précis qu'il n'a été fait jusqu'à présent, que l'on pourra embrasser toute l'étendue de leur domaine et voir notamment combien de mélanoses de l'iris rentrent dans cette catégorie. Car je dois déclarer, d'après mes observations, que l'on rencontre aux mêmes endroits les cancers mélanotiques, ainsi que des formes mixtes, notamment un mélano-sarcôme carcinomateux. Le sarcôme proprement dit naît, à ce qu'il paraît, ordinairement dans le tissu connectif pigmenté de la choroïde[1], de façon qu'au commencement non-seulement la rétine et la sclérotique, mais aussi la couche épithéliale de cellules pigmentées passent intactes par-dessus la tumeur[2]. Plus tard il s'y joint facilement un décollement de la rétine par un liquide sanguin, rouge ou brun, et on voit la rétine à côté d'une atrophie du corps vitré se ratatiner vers le milieu du segment postérieur de l'œil et s'étendre, en forme d'entonnoir, de la papille du nerf optique vers le bord du cristallin[3]. Il se fait bientôt avec la sclérotique une adhérence si intime qu'on peut croire que la croissance procède immédiatement d'elle et non pas de la choroïde. A mesure que la tumeur croît, elle remplit peu à peu tout l'espace qui existe derrière le cristallin, pousse celui-ci en avant vers la cornée, distend l'œil et forme en même temps, par l'atrophie de la rétine, une masse presque solide, qui le remplit. Tôt ou tard elle dépasse les limites du bulbe et, suivant les circonstances, elle le fait par trois voies différentes. Quelquefois

[1] Savenko, *l. c.*, p. 33, tab. II, fig. 2.

[2] J. W. Hulke, *The Royal Ophth. Hosp. Rep.*, vol. IV, pl. I, p. 81.

[3] Dor, *Archiv f. Ophthalmologie*, t. VI, 2, p. 248. — Hulke, *l. c.*, vol. III, nº 3, p. 281 fig. — A. v. Gräfe, *Archiv f. Ophthalm.*, t. VII, 2, p. 41.

elle s'étend déjà de bonne heure au nerf optique ; on voit d'abord des traînées noires allant de la lame criblée dans le périnèvre (fig. 44, *o*) ; elles s'étendent peu à peu en arrière, entre les fibres nerveuses, et ne gonflent pas seulement le nerf en devenant plus abondantes et plus épaisses, mais favorisent aussi l'extension de la maladie dans l'orbite et même dans la voûte crânienne. Ou bien il s'ensuit une véritable perforation, ordinairement à travers le bord de la cornée (fig. 44, *c*), quelquefois à travers la sclérotique. La masse noire pousse à travers l'ouverture et la dépasse sous la forme d'un champignon noir disposé aux hémorrhagies, qui croît et conduit facilement à des états ulcéreux. Ou bien, enfin, l'une et l'autre tumeur noire (fig. 44 *m' m'*) apparaissent au delà de la sclérotique, mais rarement en connexion distincte avec la tumeur intra-oculaire, le plus souvent comme une formation en apparence indépendante[1]. L'examen microscopique montre ordinairement la marche progressive de la maladie dans les éléments de la sclérotique. Lorsqu'une fois ces tumeurs secondaires existent, l'extension est rapide dans l'orbite.

Fig. 44.

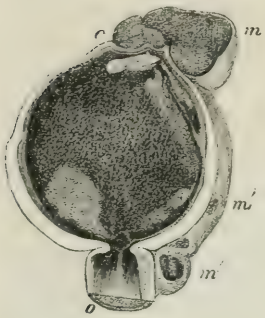

Très-souvent ces mélanoses ne sont nullement colorées d'outre en outre. Les sarcômes sont souvent tachetés, mélangés de parties blanches, grises, noires ou brunes; mais ils peuvent pré-

Fig. 44. Mélano-sarcôme choroïdien du bulbe, qui fait saillie en avant et en arrière. Il a été extirpé par le docteur v. Gräfe. La tumeur originaire remplit presque tout le bulbe et a repoussé jusque tout près de la cornée *c* le cristallin, qui est très-aplati. La cornée est comprimée en dehors par une grande tumeur mélanotique lobée *m*, qui est perforée au bord de la cornée en dehors. En arrière se trouvent plusieurs petites tumeurs *m' m'* entourées d'un tissu connectif très-dur ; elles touchent à la sclérotique et à l'entrée du nerf optique sans que cependant l'on puisse reconnaître une connexion directe avec la tumeur intra-bulbaire. Le nerf optique *o* présente une masse mélanotique, qui pénètre par traînées depuis la lame criblée jusque dans le périnèvre (tissu interstitiel), tandis qu'au dehors du névrilemme, sur l'un des côtés, se trouve placée (à droite sur le dessin) une tumeur très-peu colorée, et sur l'autre une nodosité qui est toute noire. La tumeur interne est un peu tachetée avec des parties claires et des parties sombres. Les portions claires sont très-riches en cellules et en partie métamorphosées en graisse. (Pièce n° 6 de l'année 1863.) Grandeur naturelle.

[1] Poland, *Ophth. Hosp. Rep.*, 1856, juillet, p. 170, fig.

senter aussi un aspect uniforme, couleur de sépia. Il est possible que l'aspect tacheté provienne de ce que des parties primitivement incolores, telles que la rétine, le nerf optique et la sclérotique, participent à la maladie et fournissent un produit incolore; mais des portions ou des éléments incolores se rencontrent déjà quelquefois dans la tumeur primitive de la choroïde. Dans les nodosités extraoculaires on trouve souvent une partie incolore, tandis que l'autre présente la pigmentation la plus foncée. Quelques places sont aussi fortement rouges, car, sans nul doute, la mélanose est d'ordinaire vascularisée.

Observée dans ses éléments, la tumeur se montre quelquefois comme n'étant composée que de cellules fusiformes. On y trouve aussi très-souvent des cellules étoilées et réticulées, même assez souvent aussi des cellules rondes, surtout dans les parties molles[1]. Toutes sont pourvues régulièrement des noyaux et des nucléoles grands et très-beaux. Leur pigmentation[2] se distingue toujours de celle des cellules pigmentées de la couche épithéliale de la choroïde et de l'uvée; mais elle concorde, par contre, entièrement avec celle des cellules de la lamina fusca et du parenchyme de l'iris. Au microscope c'est un pigment brun, d'abord diffus, plus tard granuleux. A certains endroits se trouvent aussi des cellules contenant des globules sanguins et des granulations pigmentaires libres plutôt rouges ou brun rouge, qui indiquent des hémorrhagies internes. A d'autres endroits une métamorphose graisseuse, même des cellules pigmentées, s'effectue sur une grande étendue. Une désagrégation ou un ramollissement partiel se lie souvent à cette métamorphose. La substance intercellulaire est très-variée et répond aux tissus-mères respectifs. Lorsque la sclérotique participe à la maladie, on voit entre les cellules pigmentaires les lamelles fibreuses les plus denses; à la choroïde se trouve, entre les cellules, une substance intercellulaire fibrillaire très-tendre, seulement interrompue çà et là par une gaîne vasculaire plus dense ou un faisceau nerveux; la substance intercellulaire manque souvent presque entièrement dans les parties les plus centrales.

[1] Hulke, *Transact. of the Path. Soc. Lond.*, 1857, vol. VIII, p. 320, 321, pl. VII, fig. 7-8.

[2] *Virchow's Archiv*, t. IV, p. 531.

La progression de la maladie est plus facile à observer sur la sclérotique. On y voit d'abord les éléments grandir et les noyaux se multiplier. Mais ces éléments se colorent très-vite en brun, de sorte qu'à une époque où la structure de l'ancien tissu est encore assez intacte, une pigmentation complète des cellules a déjà eu lieu. Ces cellules pigmentées continuent à se segmenter et absorbent de plus en plus la substance intercellulaire.

Il ne peut pas être révoqué en doute que le terrain-mère primitif, le tissu choroïdien, ne détermine la direction particulière du développement de la tumeur. Il y a pourtant aussi des cas de sarcôme incolore qui ont paru primitivement dans la choroïde. J'ai examiné moi-même un cas[1] de ce genre, qui ne pouvait pas être douteux, puisqu'on y voyait essentiellement des cellules fusiformes. Hulke[2] décrit un cas tout analogue comme cancer médullaire. Il est possible que dans ces cas la partie interne, moins pigmentée, de la choroïde soit le point de départ de la tumeur. En attendant il y a aussi des sarcômes incolores, notamment des sarcômes à cellules multinucléaires, qui se trouvent à des endroits où normalement il n'existe que du tissu pigmenté. J'ai vu un sarcôme de ce genre sur l'iris[3]. Hulke décrit un autre cas, qui partait probablement de la choroïde[4]. Je ne doute pas que ce phénomène n'ait une cause locale, quoique je ne sois pas dans le cas de pouvoir indiquer celle-ci; en tout cas il est sûr que des mélanoses métastatiques ne surviennent guère dans l'intérieur de l'œil, conformément à la loi que j'ai développée antérieurement (vol. I, p. 67). Poland[5], qui, tout au contraire, désigne la mélanose de l'œil comme une maladie secondaire, se ferme par cette appréciation la véritable voie qui conduit à la connaissance de cette affection.

[1] v. Gräfe, *Archiv f. Ophthalmologie*, t. IV, 2, p. 223.
[2] Hulke, *Ophth. Hosp. Rep.*, vol. IV, P. I, p. 85.
[3] v. Gräfe, *Archiv f. Ophthalmologie*, t. VII, 2, p. 38.
[4] Hulke, *l. c.*, vol. III, p. 284.
[5] Poland, *l. c.*, p. 170. Les seuls cas que je connaisse, où la mélanose de l'œil ait pu être métastatique, se rapportent tous à l'extérieur. Dans celui de Chomel (*l. c.*), la mélanose orbitaire était combinée avec une grande tumeur du foie; dans celui de Sichel (*Iconogr. ophth.*, p. 536), il y avait des taches pigmentaires dans la sclérotique et une infiltration dans la gaîne du nerf optique, avec une mélanose étendue du cerveau et des organes abdominaux; mais il est possible qu'il ait existé une mélanose concomitante interne de l'autre œil.

L'observation enseigne plutôt que l'infection, la dissémination et la métastase partent de l'œil et ont une progression très-dangereuse. La voie ordinaire se dirige vers l'intérieur, vers la cavité oculaire et crânienne, où, le plus souvent, la pie-mère est atteinte. Ce sont ensuite notamment le foie, les reins, les poumons, le cœur et le tube digestif, les glandes lymphatiques et la glande thyroïde que la maladie va frapper. Il faut que des observations plus précises établissent encore si ce sont des cellules migratrices qui jouent ici le rôle d'intermédiaire. Deux circonstances militent en faveur de la possibilité de ce fait : la première qui constate que même dans d'autres maladies de l'intérieur de l'œil il y a aussi une migration de pigment qui de la choroïde passe dans la rétine, migration qui, il est vrai, a été considérée jusqu'aujourd'hui comme purement mécanique[1]; ensuite la seconde circonstance d'après laquelle on prétend avoir vu, dans les cas de mélanose[2], du pigment dans les vaisseaux des parties ambiantes ; toutes deux expliquent en tout cas bien mieux l'apparition discontinue des mélanoses disséminées aux enveloppes cérébrales et à la parotide, que la direction de simples liquides.

Le danger est probablement encore augmenté lorsque la mélanose n'est pas simplement sarcomateuse, mais mixte, sarcomato-carcinomateuse. J'ai observé à plusieurs reprises le sarcôme carcinomateux, surtout dans un cas où M. de Græfe avait extirpé un œil affecté de glaucôme; le segment postérieur était presque entièrement occupé par une tumeur bigarrée, qui s'étendait en avant jusque dans le corps ciliaire et la sclérotique, et qui avait produit vers la partie postérieure des végétations fongueuses d'un brun clair au pourtour externe du bulbe. Ces dernières, aussi bien que plusieurs grandes parties de la masse intérieure, avaient le caractère sarcomateux à cellules fusiformes pur, tandis que d'autres portions intérieures, ainsi que la partie affectée du corps ciliaire, présentaient de grandes alvéoles avec un stroma pigmenté et un contenu alvéolaire à grandes cellules. Après

[1] Jung, *Archiv f. Ophthalmologie*, t. V, 1, p. 69, 79. — Schweigger, *ibid.*, p. 107, t. V, 2, p. 221, 236. — Mæs dans *Donders Tweede jaarlijksch verslag over het Nederl. Gasthuis voor ooglijders*. Utrecht 1861, n° 256. — Bolling Pope, *Würzb. med. Zeitschr.*, 1862, t. III, p. 244. — A. Pagenstecher, *ibid.*, p. 399.

[2] Holmes Coote, *The Lancet*, 1846, août, II, 5.

quelque temps il y eut une récidive dans l'orbite sous forme de mélanose enkystée, qui était presque entièrement carcinomateuse. —

On ne connaît presque pas de mélano-sarcôme primitif d'organes internes. Quelques données contraires se rapportent à d'autres tumeurs colorées, dans lesquelles le pigment provenait d'une stagnation ou d'une extravasation sanguine. Elles n'appartiennent donc pas aux mélanoses proprement dites[1]. Quelquefois on a accusé le foie[2] d'être le siége primitif de la mélanose. Mais dans la plupart de ces cas il y avait eu pourtant aussi des tumeurs dans la peau, dans le tissu sous-cutané ou dans l'orbite, et il est probable que ce furent là les affections primitives. Comme dans le cancer du foie, il arrive aussi dans la mélanose que l'affection métastatique du foie atteint un volume auprès duquel la grandeur des tumeurs primitives est si petite qu'elle disparaît presque ; mais cela prouve seulement que le foie est un sol extrêmement favorable à la mélanose. Lebert[3] a observé un cas dans lequel les points primitifs ordinaires paraissent avoir été libres et où un développement énorme d'un sarcôme mélanotique fuso-cellulaire s'était cependant fait dans le foie. Ce cas diffère des cas ordinaires de métastase par le caractère d'une infiltration plus diffuse de l'organe entier ; car dans ceux-là se forment ordinairement divers noyaux ronds plus grands et nettement limités, qui, il est vrai, peuvent être très-nombreux. Quelquefois ils sont tout à fait noirs ou d'un brun foncé ; quelquefois aussi des places colorées alternant avec d'autres incolores, et il arrive même qu'ils offrent le caractère inégal, cicatriciel de cancers régressifs (fig. 45), sans qu'ils cessent d'être des sarcômes à cellules fusiformes. Dans certains cas bien accusés ils se distinguent même très-clairement du cancer par la disposition

[1] Warren (*Obs. on tumours*, p. 65) décrit ainsi une mélanose enkystée des muscles, qui n'était manifestement rien autre chose qu'un ancien hématôme, et quant à son cas de mélanose maligne du muscle (p. 71), il est au moins douteux que l'affection primitive n'appartienne pas à une partie superficielle.

[2] Chomel, *l. c.* — C. G. Natorp, *Diss. sistens historiam morbi de melanosi cordis, hepatis totiusque telæ cellulosæ*. Berol. 1836.

[3] Frerichs, *Klinik der Leberkrankheiten*. Braunschw. 1861. t. II, p. 285, 319, fig. 20-21. — M. Frerichs a eu l'obligeance de me faire voir une figure colorée de ce foie, qui montre encore mieux la nature particulière de ce cas que la figure sur bois de son ouvrage. Il se rappelle encore un second cas tout semblable.

radiée, souvent presque fasciculée des différentes parties de la tumeur autour d'un centre commun.

Fig. 45.

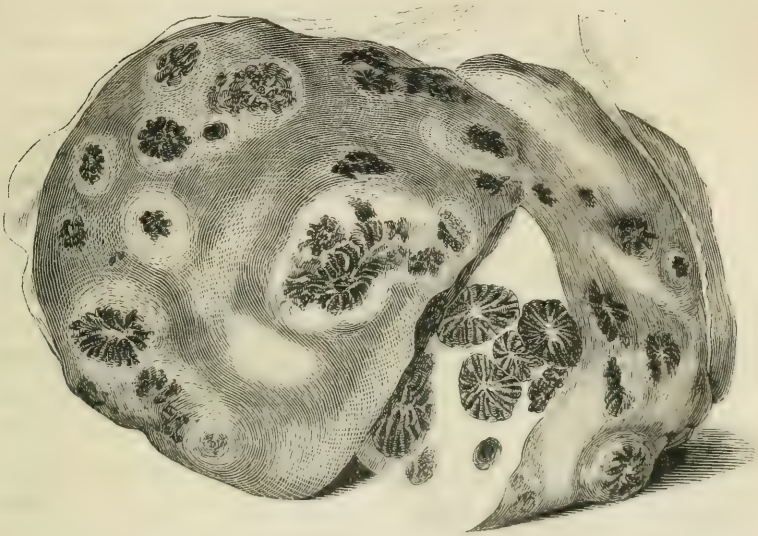

Les autres organes du système chylopoétique sont de même peu exposés à la mélanose primitive. Ce n'est qu'au *rectum* que le sarcôme mélanotique a été observé[1] positivement comme affection primitive, fait d'autant plus remarquable que c'est précisément une des places de prédilection de la tumeur chez le cheval. Les métastases produites sur l'estomac et l'intestin ne sont, au contraire, pas rares dans les mélanoses de la peau ni dans celles de l'œil, et elles méritent une mention particulière à cause de leur singularité. Elles se rapprochent, d'une certaine façon, beaucoup de celles du tégument externe, en tant qu'elles partent de la muqueuse, donc

Fig. 45. Sarcôme radié mélanotique métastatique du foie. On voit des saillies nombreuses, grandes et petites, de la superficie; la plupart sont rondes et aplaties, quelques-unes faiblement ombiliquées. En général elles ont au milieu une place plus dure et plus claire, autour de laquelle les masses noires sont disposées en rayons et sous formes d'arborisations. Sur une coupe faite à travers le foie, on voit la disposition dans l'intérieur de l'organe. (Pièce n° 844 *a*.) A peu près moitié de la grandeur naturelle.

[1] R. Maier, *Bericht der naturf. Gesellsch. zu Freiburg im Br.*, 1858, n° 30, tab. XIV, fig. 1. — J'ai moi-même examiné un cas de mélano-sarcôme carcinomateux ayant une marche très-maligne.

de la superficie et qu'elles paraissent d'abord ici sous forme de très-petites taches ou points noirs. Si elles deviennent plus grandes, elles s'étendent dans le tissu sous-muqueux et encore plus profondément, forment d'abord des tumeurs rondes en forme de pois, plus tard des renflements plus aplatis ou ayant la forme de sphères aplaties, qui ont une grande tendance à l'ulcération. On les trouve quelquefois répandues en quantité énorme dans l'estomac et sur tout le tractus intestinal. Elles ressemblent tellement aux tumeurs mélano-cancéreuses, qu'il n'y a que l'examen microscopique qui en rende la distinction possible.

Fig. 46.

Les métastases produites sur *les enveloppes molles du cerveau et de la moelle épinière,* pour lesquelles on rencontre à peine une analogie dans toute l'histoire des tumeurs, ne sont pas moins surprenantes. Elles sont ordinairement très-multiples, se propagent dans le pourtour des vaisseaux aux endroits les plus différents, apparaissent d'abord sous forme pointillée, ensuite en forme de petites tumeurs pour finir par être diffuses, s'attaquent plus tard à la substance du cerveau, de la moelle épinière ou des nerfs, et causent par là les plus graves accidents. J'ai vu dans un cas presque toute l'épaisseur de la moelle épinière pénétrée par un pareil mélano-sarcôme provenant de l'arachnoïde spinale.

Les métastases qui se font dans le *cœur,* où la paroi muscu-

Fig. 46. Mélano-sarcôme ulcéreux métastatique du duodénum. En *p* le pylore. Outre de grands ulcères plats remplis de matière noire comme de l'encre, qui ont un rebord coupé à pic, un peu relevé, et une forme à peu près arrondie, on voit de nombreux tubercules miliaires depuis de simples taches qui à l'état frais ressemblent presque à des taches d'encre. (Pièce nº 844 *b.*) A peu près grandeur naturelle. Même cas que celui représenté fig. 45.

laire même est le siége principal de la maladie, sont tout aussi fréquentes et tout aussi multiples. Les tumeurs se développent aussi bien aux oreillettes qu'aux ventricules, aux colonnes charnues et aux muscles papillaires; elles sont tantôt tout à fait interstitielles, tantôt elles font saillie audessus de la surface interne ou externe et présentent des végétations polypeuses aplaties. On voit ordinairement quelques tumeurs peu ou point colorées, notamment des nodosités d'un brun gris répandues parmi des tumeurs noires ou d'un noir brun.

Les os sont le plus rarement atteints et après eux peut-être les glandes sexuelles; mais l'altération s'observe dans ces deux genres de tissus[1]. Quant aux glandes lymphatiques, elles restent souvent indemnes. En tout cas les ganglions bronchiques du médiastin et du mésentère sont plus disposés à en être affectés que les ganglions périphériques. La glande thyroïde semble être plus fréquemment frappée que la rate.

D'après ces observations on n'hésitera sans doute pas à dire que les *sarcômes médullaires blancs et noirs se trouvent en tête des sarcômes malins*, et parmi eux d'abord les mélano-sarcômes, ensuite les sarcômes médullaires blancs à petites cellules et enfin les sarcômes médullaires blancs à grandes cellules. A ceux-ci se rattachent d'abord les formes remarquables par leur richesse en sucs, ainsi que celles qui présentent un développement vasculaire singulier. Cependant il sera plus utile de nous rapporter, dans cette étude, aux différents organes, parce que ce n'est que de cette façon que l'on peut arriver à une connaissance pratique suffisante.

Je prends d'abord les sarcômes des *os* dont il a été souvent question. Ici je dois avant tout prévenir contre la confusion si fréquemment commise entre les *sarcômes des os* et les *ostéo-sarcômes*. Le nom d'ostéo-sarcôme ou plus précisément de sarcôme ostéoïde est le meilleur pour désigner la variété de sarcôme qui se rapproche le plus des ostéômes (p. 184, 213). Tout sarcôme des os n'est pas un ostéo-sarcôme dans ce sens; au contraire, il y a de nombreux sarcômes des os qui sont totalement mous,

[1] Römhild (*De melanosi*. Diss. inaug. Hal. 1833, p. 13) cite un cas de Bergemann (Nasse, *Jahrbücher für Anthropologie und zur Path. und Ther. des Irreseins*, 1830, p. 272), où paraît s'être produite une mélanose primitive de la glande mammaire.

comme le constate déjà la doctrine récente des tumeurs myéloïdes. D'un autre côté, il y a aussi des sarcômes ostéoïdes dans des parties molles : par exemple dans les aponévroses, les poumons, les glandes lymphatiques, où la tumeur peut avoir un caractère d'ossification remarquable, sans être aucunement en rapport immédiat avec un os.

Le nom d'*ostéo-sarcôme* n'a été adopté que dans les temps modernes[1]. Jusque dans le courant de ce siècle, on désignait la même tumeur tantôt avec le nom pris aux Arabes de *ventositas spinæ* ou de *spina ventosa* (*Winddorn*), ou avec l'expression principalement en usage au siècle dernier de *ostéo-stéatôme* (tumeur lardacée des os), ou bien enfin on la rangeait parmi les *exostoses*, surtout les exostoses malignes. Aussi il n'a pas manqué d'auteurs qui se servirent indifféremment de ces diverses désignations et qui s'efforcèrent de trouver pour chaque dénomination une forme de tumeur particulière[2]. Les recherches n'étaient pas, il est vrai, tellement exactes qu'il fût facile de démêler ce que chaque auteur entendait désigner, et il n'est pas douteux que non-seulement les tumeurs les plus diverses, mais encore diverses altérations inflammatoires n'aient été jetées pêle-mêle sous la même désignation[3]. Cela s'applique surtout au *spina ventosa* (p. 6), dont on peut tout au plus dire qu'il s'agit d'une maladie intérieure de l'os provenant surtout de causes internes[4] ; on peut ensuite en dire autant de l'*exostose*, mot employé depuis Petit jusqu'à A. Cooper comme nom collectif de toutes les maladies possibles des os accompagnées de tuméfaction. Mais assurément, ce qu'on a désigné par exostose lardacée (exostosis steatomatodes)[5] et ce qu'appelaient d'autres au-

[1] Dietel (*De osteosteatomate*. Diss. inaug. Lips. 1822, p. 1) cite Sam. Cooper, Boyer et Richerand comme les premiers qui se soient servis du nom d'*ostéo-sarcôme*.

[2] Bail, *De ossium luxuriatone*. Diss. inaug. Berol. 1820, p. 12. — Hänel, *Diss. de spina ventosa*. Lips. 1823, p. 31.

[3] Cpr. Joh. Müller dans *Müller's Archiv*, 1848, p. 430.

[4] Jos. Pandolphini, *Tractatus de ventositatis spinæ sævissimo morbo, revisus et annotationibus illustratus a* G. A. Merclino jun. Norib. 1674, p. 39. — Du Verney, *Traité des maladies des os*. Paris 1751, t. I, p. CLVIII. — Bertrandi, *Lehre von den Knochenkrankheiten*. Trad. de l'ital. Dresd. et Leipz. 1792, p. 276. — F. L. Augustin, *De spina ventosa ossium*. Diss. inaug, Hal. 1797, p. 3.

[5] Clossius, *Ueber die Krankheiten der Knochen*. Tüb. 1798, p. 127. — Van Heekeren, *Vermischte Beyträge zur Bef. der Kenntniss und Behandlung der Knochenkrankheiten*. Breslau 1803, p. 15.

teurs tout simplement ostéo-stéatôme[1], concordait pleinement avec ce que d'autres observateurs, et surtout de plus modernes, ont appelé ostéo-sarcôme. Un coup d'œil jeté sur les dessins suffit pour constater que dans les deux cas on a voulu d'ordinaire parler de tumeurs à base osseuse et non pas seulement de tumeurs absolument molles. Seulement on était habitué à appliquer le nom de *stéatôme* et de *sarcôme* plutôt à des tumeurs externes des os, entourées ou pénétrées par des parties molles.

Une tumeur seule, surprenante par le siége qu'elle occupe, est décrite à part déjà depuis longtemps : c'est la tumeur des bords dentaires des os maxillaires dite *épulis*. Quoique cette expression se trouve déjà dans Galien[2], où elle est citée à côté de *parulis*, elle a pourtant été rarement l'objet d'une définition précise. Ambr. Paré[3], qui la décrit comme une hypersarcose gingivale, explique les épulis par une excroissance charnue de la gencive entre les dents, excroissance qui dégénère souvent en cancer et qui récidive facilement. Les auteurs suivants l'ont presque toujours expliquée dans ce sens, jusqu'à ce que Manget[4] et A. Jourdain[5] aient établi une distinction plus approfondie. Celui-là en distingua, sous le nom de scléro-sarcôme, une affection plus grave, qui se faisait remarquer par sa conformation charnue et dure ; celui-ci sépara des véritables épulis le sarcôme, les simples fongosités et le cancer (squirrhe et cancer). Mais plus tard on est souvent retombé dans l'ancienne faute et on a parlé des épulis, non-seulement en y comprenant toutes les tumeurs possibles de la gencive, mais aussi les tumeurs du périoste et même de l'os[6]. Tomes[7] nomme même, contrairement à l'ancienne terminologie, les tumeurs partant de la gencive, polypes ou granulations, et réserve la désignation d'épulis pour des excroissances qui procèdent du périoste ou de l'os. Il importe présentement fort peu de se disputer, afin de savoir quelles espèces d'excroissances on

[1] Weidmann, *Annotatio de steatomatibus*. Magunt. 1817, p. 6. — J. Fr. Meckel, *Pathol. Anatomie*, t. II, 1, p. 271.

[2] Galenus, *De tumoribus*, cap. 17.

[3] Paræus, *Opera chirurgica*. Francof. ad Mœn. 1594, p. 228.

[4] Manget, *Biblioth. chirurg.*, t. IV, lib. XVI.

[5] Jourdain, *Traité des malad. chirurg. de la bouche*. Paris 1778, t. II, p. 324, 341, 362, 369.

[6] Stanley, *Diseases of the bones*, p. 259.

[7] Tomes, *Dental physiol. and surgery*. Lond. 1848, p. 303

veut proprement appeler épulis, car il vaut mieux donner à chaque excroissance un autre nom ; si l'on veut néanmoins conserver ce terme, il est préférable, comme déjà le langage en a fait naître l'habitude, de ne s'en servir en général que dans un sens topographique pour désigner une tumeur des apophyses alvéolaires. Il est certes assez commode de pouvoir parler d'une épulis sarcomateuse, fibromateuse, myxomateuse etc.[1]

Dans les dix dernières années, le nom d'*ostéo-stéatôme* a peu à peu disparu, et Schuh (vol. I, p. 470) n'a pas réussi à sauver le nom de stéatôme en l'appliquant à une forme vraisemblablement myxomateuse ou chondromateuse. Aussi a-t-on, depuis Lobstein[2], séparé de plus en plus le *spina ventosa* de la classe des ostéo-sarcômes et l'a-t-on rapproché des tuméfactions inflammatoires. Mais dans le cadre restant on établissait toujours de plus en plus de distinctions. Müller[3] fut le premier qui sépara des ostéo-sarcômes les *fongus malins*, ou, comme il les appela plus tard[4], les *ostéoïdes*. Ensuite vint l'essai déjà mentionné plus haut (p. 5, 208) de séparer précisément sous le nom de *tumeur myéloïde* ou *myéloplaxique* la forme la plus bénigne. De cette façon il ne resta plus qu'un petit groupe, que l'on diminua même encore en rangeant les formes qui sont plutôt malignes, avec le cancer et en rattachant celles qui sont plutôt bénignes à la tumeur fibro-plastique. Quelques-uns allèrent encore plus loin et comptèrent tant l'ostéoïde que les formes médullaires de la tumeur fibroplastique (comme cancer fasciculaire) dans le carcinôme. La confusion produite ainsi augmenta encore par l'usage adopté à l'école de Vienne (Rokitansky, Schuh, Wede etc.) d'appeler la tumeur osseuse simple (l'ostéôme) *ostéoïde* (p. 2) et de désigner l'ostéoïde de Müller, tantôt comme enchondrôme ossifié, tantôt comme cancer ossifié. Paget a pris en tout cas une voie plus compréhensible en regardant l'ostéoïde comme une variété particulière, typique du cancer, comme *cancer ostéoïde*, mais ses successeurs ont de nouveau mis obstacle à la propagation de cette manière de voir.

[1] Bardeleben-Vidal, *Chirurgie*, 3e édit. Berlin 1860, t. III, p. 295. — L. Saurel, *Mém. sur les tumeurs des gencives connues sous le nom d'épulies*. Paris et Montp. 1858, p. 15.

[2] Lobstein, *Traité d'anat path.*, II, p. 122, 212. Atlas, t. II, pl. IV, VIII.

[3] Joh. Müller, *Ueber den feineren Bau der Geschwülste*, 1857, p. 44.

[4] Müller dans *Müller's Archiv*, 1843, p. 396.

C'est ainsi que Wilks[1] distingue tant le carcinôme que le cancer ostéoïde de l'ostéo-sarcôme, quoiqu'il regarde encore celui-ci comme une tumeur maligne, pouvant se produire par métastase et qu'il la sépare du myéloïde, tandis que Senftleben[2] cite précisément le myéloïde comme ostéo-sarcôme et l'ostéoïde comme sarcôme ostéoïde.

Une grande partie de ces différences n'aurait peut-être pas eu lieu si on s'était habitué de bonne heure à ne pas employer le nom d'*ostéo-sarcôme* pour désigner tout sarcôme qui se présente dans un os (*sarcoma ossium*). Si l'on n'avait parlé ici aussi que de sarcôme, on en fût venu tout naturellement à en distinguer différentes variétés et à les examiner au point de vue de leur structure, de leur origine, de leur marche et de leur valeur. On se serait ainsi assurément convaincu que même les sarcômes ossifiants n'appartiennent pas tous à la même variété, mais que les tumeurs de la même espèce s'ossifient différemment et qu'elles ont d'emblée une disposition différente à l'ossification. Il est incontestable que cette manière de voir complique la doctrine, et cela d'autant plus que des fibrômes et des chondrômes ossifiants, des ostéômes médullaires et des cancers ossifiants se présentent aussi dans les os, et peuvent offrir maintes analogies avec les différents espèces des sarcômes ossifiants.

Selon moi, il faut distinguer avant tout les sarcômes des os d'après leur *point de départ*. J'entends naturellement par là que cette distinction doit porter tout exclusivement sur les premiers stades de la tumeur avant que celle-ci s'étende de son foyer primitif vers l'intérieur ou vers l'extérieur, seulement sur les formes primitives; les formes secondaires, notamment celles qui sont métastatiques, ont une tout autre signification. Il ne peut pas s'agir ici des cas, il est vrai plus rares, où un sarcôme primitif des parties molles gagne les os.

De même que les chondrômes qui s'en rapprochent le plus, les sarcômes des os se divisent le plus naturellement en deux groupes principaux, les *externes* et les *internes*. Ceux-là partent d'ordinaire évidemment du périoste, ceux-ci procèdent le plus souvent de la moelle. Les tumeurs *périostéales* sont pour la plu-

[1] Wilks, *Guy's Hosp. Rep.*, 3e série, vol. III, p. 150.
[2] Senftleben, *Arch. f. klin. Chirurgie*, 1861, t. I, p. 134, 153.

part des formes dures (lardacées, stéatomateuses) ; l'os y persiste, devient même fréquemment sclérotique. Les *myélogènes*, par contre, forment des tumeurs molles (à proprement parler charnues, sarcomateuses ou médullaires) ; pendant leur développement, le tissu osseux disparaît complétement, ou bien la substance corticale osseuse se *gonfle* en coques vésiculaires. La faculté de prendre une marche ossifiante peut résider dans les deux groupes, mais le sarcôme périostéal forme plutôt une *base osseuse* avec une foule de prolongements radiaires ou tubéreux, tandis que le myélogène produit au plus une *coque osseuse* (kyste) ou un *réseau trabéculaire osseux*.

Ces différences ont déjà été très-bien relevées par Astley Cooper. Il distingua[1] toutes les exostoses suivant leur siége, en périostéales et en médullaires, et suivant leur nature, en cartilagineuses et en fongueuses. L'exostose fongueuse qui, d'après lui, serait d'une nature maligne et semblable au fongus hématode (Hey) se présenterait donc aussi sous les deux formes médullaire et périostéale. En regardant les figures qu'il a données, personne ne doutera que la description qu'il en a faite ne se rapporte à notre sarcôme. Bien que je sois d'accord avec ce grand chirurgien sur ce que tantôt le périoste, tantôt la moelle ou, comme il dit, la membrane médullaire, sont le point de départ de la tumeur, je ne prétendrai pourtant point que le tissu osseux même y reste entièrement étranger. Au contraire, on peut facilement s'assurer que le tissu osseux y participe, si ce n'est dès le commencement, du moins bientôt après dans le cours de l'affection. Aussi la désignation de *périostéale* et de *myélogène* n'exprime-t-elle dans ce qui suit que le siége principal du mal. Cependant en réalité il se présente bien souvent des cas où il est assez arbitraire de les désigner comme périostéales ou comme myélogènes.

Si nous regardons d'abord les *sarcômes périostéaux*, nous trouvons qu'ils appartiennent le plus souvent *aux variétés des fibro-sarcômes, des chondro-sarcômes et des sarcômes ostéoïdes*. Ils contiennent assez souvent des parties qui portent en elles presque purement le caractère du fibrôme, du chondrôme et notamment

[1] A. Cooper et B. Travers, *Surgical essays*. Lond. 1818, 1re part., p. 155, 165, 180, pl. IX.

du chondrôme ostéoïde ou de l'ostéôme, et en les prenant pour point de départ, on peut poursuivre les transitions successives qui conduisent au sarcôme. Leur croissance commence dans les couches internes du périoste contiguës à l'os, et quelquefois les couches externes du périoste restent encore longtemps intactes et forment à la tumeur une sorte d'enveloppe fibreuse ou de kyste, comme disaient les anciens auteurs, qui rend la surface polie et exerce une pression qui enraie la croissance et la rend plus lente. La substance corticale de l'os passe au commencement, tout à fait lisse, au-dessous de la tumeur, mais elle devient ordinairement bientôt inégale, la tumeur s'étendant jusque dans la couche superficielle et la modifiant jusqu'à une certaine profondeur. Si la couche corticale compacte est très-épaisse comme aux diaphyses des os longs, elle persiste d'ordinaire en partie ; si par contre, il existe tout près de la surface, des parties spongieuses comme aux épiphyses des os longs, aux bords dentaires des maxillaires, la tumeur s'étend alors presque toujours dans les espaces médullaires, et il devient difficile de distinguer les sarcômes périostéaux et les myélogènes[1].

Les nouvelles couches se déposent, il est vrai, par stratifications sur les anciennes, mais leurs différents segments s'insèrent pour la plupart sous forme de faisceaux ou de trabécules, perpendiculairement ou obliquement à la surface de l'os, à laquelle elles adhèrent bientôt intimement. C'est ainsi que se produit ordinairement une structure radiée, rayonnée, un sarcôme fasciculé ou lamellaire dont les différentes parties se divisent facilement si on les déchire et présentent un aspect particulier fendillé. Ce n'est que lorsque la prolifération s'étend aux couches extérieures du périoste ou même jusqu'aux parties molles voisines[2], qu'il se forme des parties plus tubéreuses, lobées, bulbeuses, qui donnent à la surface un aspect de plus en plus irrégulièrement noueux.

Quant à la structure fine, elle présente dès le commencement une certaine vascularisation, quoique le plus souvent assez

[1] C'est à tort que Wilks base sur cette circonstance la distinction de l'ostéo-sarcôme et du cancer ostéoïde, en ce qu'il fait procéder le développement de ce dernier de la cavité médullaire.

[2] Wilks, *Guy's Hosp. Rep.*, 3e série, vol. III, pl. IV, fig. 12.

restreinte, qui provient des vaisseaux nutritifs de l'os et du périoste. Mais la masse principale du tissu est d'une nature cellulaire; les couches les plus jeunes ou externes sont presque entièrement composées de cellules qui se laissent très-facilement isoler, tandis que les plus anciennes parties ou les plus profondes et les plus internes montrent une masse plus ou moins grande de substance intercellulaire, fibrillaire, cartilagineuse ou osseuse.

Fig. 47.

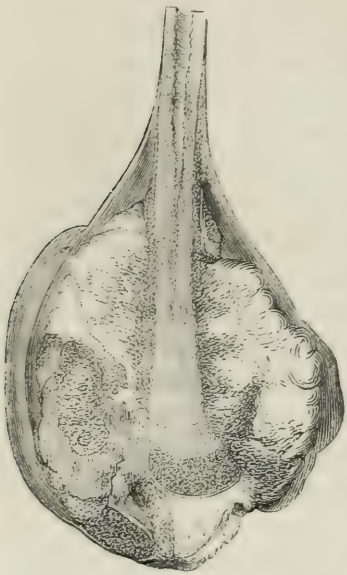

Les formes des cellules varient extrêmement. Proportion gardée, on trouve le plus souvent des *cellules fusiformes*, surtout dans les couches externes; cependant il est aussi des cas où presque toute la tumeur présente les caractères du sarcôme fuso-cellulaire presque pur. Dans certains endroits on ne voit presque point de substance intercellulaire, de sorte que sur une coupe microscopique, les plus magnifiques cellules fusiformes se détachent en masse ou font saillie par leurs extrémités; dans d'autres, une substance très-faiblement fibrillaire se montre entre les cellules fusiformes; en d'autres enfin cette disposition s'accuse de telle façon qu'elle rappelle la structure fibromateuse. La grandeur des fuseaux varie notablement; quelquefois ce sont de petits corpuscules très-minces, très-étroits, et avec des noyaux courts et étroits presque en forme de bâtonnets; d'autres fois ils constituent des éléments extrêmement grands et larges, pourvus de noyaux

Fig. 47. Chondro-sarcôme périostéal ossifiant malin très-volumineux du genou, qui sera plus tard décrit en détail dans le texte. A la partie inférieure (à gauche dans le dessin), se trouve la rotule, qui n'a presque pas éprouvé de modifications; seulement les grandes végétations ostéoïdes et d'autres plus molles, qui se sont développées au-delà de l'extrémité articulaire et du cartilage persistant, et qui remplissent dans cette région toute l'articulation, la séparent du fémur. Au delà de la rotule se trouvent de grandes masses ostéoïdes, plus loin un mélange varié de parties chondromateuses et ossifiantes. En haut, surtout en arrière, se voit une prolifération ostéoïde toute récente du périoste (pièce n° 116 *a* de l'année 1859, au quart de grandeur naturelle).

considérables et de nucléoles brillants ; mais jamais cette structure ne s'étend jusque dans les parties proprement cartilagineuses ou osseuses.

Les *cellules rondes* sont un peu plus rares et beaucoup moins répandues dans les sarcômes périostéaux mous[1]. Elles se trouvent en effet assez souvent isolées entre des cellules fusiformes ou dans les couches externes et plus jeunes, où elles doivent être considérées comme des cellules formatrices des éléments fusiformes ultérieurs. Elles ne se présentent qu'exceptionnellement comme masse principale des parties molles. Elles sont, par contre, les éléments réguliers des couches cartilagineuses qui ressemblent le plus fréquemment au jeune cartilage du cal ; les cellules se trouvant entourées de capsules assez fortes, dans une substance fondamentale hyaline traversée par des fibres un peu grossières. Ces cellules enkystées aussi bien que les cellules globulaires libres sont fréquemment le siége d'une métamorphose graisseuse, pendant le développement de laquelle elles se transforment en corps granuleux et finissent par se désagréger. D'autres fois on les voit se crétifier d'une manière égale comme dans le cartilage des rachitiques et dans les chondrômes.

Les *cellules stellaires et réticulées* représentent de même, dans les couches molles, des produits plus rares et au moins peu développés. Ce n'est que dans le voisinage du périoste et à des places très-denses, plutôt fibromateuses, qu'elles se trouvent et qu'elles atteignent quelquefois un très-beau développement. Elles sont en plus grand nombre dans les parties ostéoïdes et vraiment osseuses, toujours entourées d'une substance fondamentale très-compacte, très-serrée, cartilagineuse ou crétifiée. Leur grandeur varie beaucoup. Dans les couches ostéoïdes, elles sont quelquefois extrêmement petites et fines, mais d'autres fois aussi elles sont bien développées ; dans les jeunes couches osseuses, surtout s'il s'y fait une prompte ossification, elles ont souvent une grandeur extraordinaire, et sont reliées entre elles par des prolongements très-larges, presque en forme de canalicules.

On rencontre souvent des *cellules multi-nucléaires* ; cependant la plupart d'entre elles ne sont pas grandes et n'atteignent que

[1] John H. Bennett, *On cancerous and cancroid growths*, p. 104, fig. 121. — Friedberg, *Chirurgische Klinik*. Iéna 1855, p. 299.

rarement le caractère des vraies cellules gigantesques (myéloplaxes, cellules-mères). Leur présence semble quelquefois indiquer la formation d'un espace médullaire dans des couches fibroïdes ou ostéoïdes. On les trouve très-souvent dans ces sarcômes maxillaires périostéaux qu'on désigne sous le nom d'*épulis*. Le corps des cellules devient ici tellement grand qu'après leur évacuation, elles laissent après elles des lacunes (de faux alvéoles) qui sont facilement reconnaissables à l'œil nu. Elles peuvent être dans certaines parties tellement nombreuses qu'elles constituent dans le fait la plus grande masse de la tumeur[1]. On pourra désigner ces formes comme *sarcômes giganto-cellulaires* (p. 209).

Autant on pourrait être disposé à désigner les variétés de sarcômes d'après la forme des cellules, ou faire même de ces variétés des espèces indépendantes, autant cela est peu admissible. A quoi servirait-il en effet de réunir les sarcômes médullaires mous (multicellulaires) et les sarcômes cartilagineux par ce seul motif que les deux contiennent des cellules rondes? ou de joindre les sarcômes fibreux aux sarcômes osseux, parce que les deux peuvent contenir des cellules réticulées? L'inadmissibilité d'une pareille terminologie devient encore plus évidente, lorsqu'on voit les variétés les plus différentes réunies fréquemment dans la même tumeur, et les formes toutes pures ne presque point exister parmi les tumeurs périostéales. Car la plupart des sarcômes fuso-cellulaires contiennent, du moins par places, un certain nombre de cellules rondes, et les chondro-sarcômes comme les ostéo-sarcômes ont ordinairement de grandes sections composées de cellules fusiformes. Il y a plus: précisément les deux formes cellulaires auxquelles on a attaché le plus d'importance, les cellules fusiformes (corps fibroplastiques) et les cellules gigantesques multi-nucléaires (cellules myéloïdes, myéloplaxes) se présentent dans une telle connexité les unes avec les autres, qu'on ne peut pas les séparer du tout[2]. Si enfin on considère qu'on trouve encore des combinaisons du sarcôme avec le carcinôme[3] et le kystôme, on sera engagé à garder du moins l'idée de l'unité des

[1] Förster, *Atlas der mikroskop. pathol. Anatomie*, p. 24, tab. II, fig. V.
[2] Förster, *ibid.*, p. 56, tab. X, fig. III.
[3] Wilks, *Guy's Hosp. Rep.*, 1857, 3e série, vol. III, p. 151.

sarcômes, idée qui, prise au point de vue de la genèse, a été positivement démontrée.

On peut s'en convaincre très-bien, comme je l'ai déjà fait ressortir, il y a longtemps[1] sur des sarcômes périostéaux qui contiennent par couches successives régulières de l'extérieur à l'intérieur d'abord un tissu mou qui se transforme très-régulièrement vers l'intérieur en un cartilage hyalin ou ostéoïde, suivi enfin de tissu osseux provenant de ce cartilage. Les cellules rondes ou angulaires de la couche médullaire deviennent peu à peu des cellules cartilagineuses et enfin des cellules osseuses. Mais des cellules fusiformes et réticulées peuvent aussi présenter ces transitions, lorsqu'elles ne sont pas encore développées au delà d'une certaine grandeur; car dans ce dernier cas, elles persistent à l'état où elles se trouvent. Dans ces transitions, il se fait en même temps une transformation successive de la substance intercellulaire fibrillaire primitive en une masse homogène, sclérotique et finalement crétifiée, et on ne peut guère trouver autre part de figures plus convaincantes de cette connection continue.

Je ne veux nullement dire par là que dans chaque cas la masse, devenue plus tard osseuse, parcourt tous ces stades. Quelquefois une partie de la base osseuse doit être considérée comme une formation plutôt hyperplasique, formée comme la périostose, immédiatement par les couches proliférantes du périoste, sans qu'il existe un stade précurseur proprement sarcomateux. Lorsqu'on examine certains sarcômes ostéoïdes à leur début, ils produisent l'impression d'une simple hyperplasie de l'os (hyperostose sus-corticale); ce n'est que peu à peu que la couche sarcomateuse s'élève et devient plus distincte au fur et à mesure de la plus grande croissance de la tumeur. Mais une partie de celle-ci s'ossifie encore plus tard, et c'est ainsi que naissent ces masses osseuses si volumineuses qu'on voit très-bien, après la macération[2] et la séparation des parties molles, entourer les os sous la forme de considérables ostéômes. Mais on voit aussi dans l'intérieur de l'os, tant dans la cavité médullaire proprement

[1] *Virchow's Archiv*, 1849, t. III, p. 224.

[2] Howship, *Pract. observ. in surgery and morbid anatomy*. Lond. 1816, p. 443, pl. VI, fig. 2. — A. Cooper, *Surg. Essays*. Lond. 1818, 1re part., p. 182, pl. IX, fig. 5-6. — Gluge, *Atlas der path. Anat.*, 12e livr., tab. IV.

dite que dans les mailles de la substance spongieuse, un nouvel os se former par l'ossification progressive en partie du tissu médullaire, en partie du tissu de la tumeur (fig. 48) développé à la place du précédent, et cela quelquefois en si grande quantité que le dernier disparaît entièrement et qu'il s'ensuit un état de sclérose éburnée[1].

Fig. 48.

L'os nouveau a quelquefois une structure très-anormale. Il contient assez souvent des corpuscules comparativement grands et plutôt ronds, quelquefois avec des prolongements très-longs, de sorte qu'un large réseau canaliculaire sillonne le tissu[2]. Dans ce cas l'os montre déjà à l'œil nu un aspect opaque, crayeux et non l'apparence gris jaunâtre ou blanchâtre, transparente de l'os ordinaire. D'autres fois, au contraire, il présente des corpuscules osseux ordinaires disposés quelquefois en lamelles régulièrement stratifiées et même concentriques, ce qui donne un os très-compacte et lourd. Enfin il arrive assez souvent que dans les chondro-sarcômes, aussi bien que dans des sarcômes ostéoïdes, il se fait non une ossification régulière, mais une *simple crétification* du tissu, tantôt dans une très-grande étendue, tantôt seulement par petits noyaux ou îlots. Dans les chondro-sarcômes cette crétification a le même caractère que dans les enchondrômes (vol. I, p. 474); dans les sarcômes ostéoïdes, il se forme quelquefois un réseau étendu de substance crétifiée, où l'on peut reconnaître des con-

Fig. 48. Coupe d'un sarcôme ostéoïde macéré, de l'extrémité articulaire du genou, du fémur droit, appartenant à la collection de Würzbourg (n° 364. Hesselbach, *Beschreibung der path. Präparate*, p. 130). Les dimensions de la tumeur sont de 22 1/2 pouces; son poids de 3 livres. Elle présente une structure spongioïde, qui ressemble à de la pierre ponce; elle fait saillie au dehors par une masse légèrement radiée, elle remplit en partie la cavité médullaire, prolifère autour des condyles articulaires, mais laisse libre la région des cartilages.

[1] R. Volkmann, *Bemerkungen über einige vom Krebs zu trennende Geschwülste*. Halle 1858, p. 18, tab. I. — Paget, *Lectures on surg. path.*, vol. II, p. 498, fig. 65. — Wilks, *Guy's Hosp. Rep.*, 3e série, vol. III, p. 159, pl. IV. fig. 10.

[2] Virchow, *Würzburger Verhandl.*, t. I, p. 197.

tours très-irrégulièrement dentelés de cellules étoilées dans une substance fondamentale homogène qui montre sur ses bords des globules calcaires arrondies; on y voit aussi une crétification très-étendue de certains faisceaux du tissu fondamental[1].

Grohe[2] distingue, d'après cela, deux formes différentes d'ostéo-sarcôme; il désigne l'une comme sarcôme spongioïde ou ostéoïde, l'autre comme sarcôme ossifiant. Je ne pense pas qu'il y a lieu de considérer ces deux espèces comme de véritables variétés ou sous-espèces, parce que la simple crétification ne représente jamais qu'un stade inférieur de la vraie ossification et peut se transformer en elle, comme cela se voit dans la marche normale de l'ossification. On trouve en effet assez souvent les deux états réunis dans la même tumeur; d'ordinaire les parties molles, encore faciles à trancher au scalpel et pour la plupart extérieures, sont alors le siége d'une simple crétification; les parties dures, dont les coupes ne s'obtiennent qu'en les usant sur la pierre et qui sont ordinairement internes, sont le produit d'une véritable ossification. Par la macération on les distingue très-bien les unes des autres. Les parties incomplétement ossifiées ou seulement crétifiées donnent une masse cassante, facile à désagréger, formant quelquefois une espèce de mortier d'une très-faible pesanteur; les parties complétement ossifiées présentent une éburnation compacte, quelquefois très-lourde, ayant presque la pesanteur du plomb.

En tout cas il est intéressant de voir combien les cartilages normaux sont peu atteints par le sarcôme. Dans les sarcômes si fréquents des cartilages articulaires des os longs (fig. 47, 48), le cartilage articulaire reste intact conservé, quand même l'affection le touche immédiatement. La masse de la tumeur peut entourer peu à peu dans sa croissance le cartilage, s'avancer vers l'articulation et même y pénétrer (fig. 47), mais le cartilage persiste. Chez les jeunes sujets, où le cartilage intermédiaire sépare encore l'épiphyse, il se conserve dans l'état dans lequel il se trouve à ce moment. Il en est de même des cartilages intervertébraux et de ceux des côtes etc., dans les sarcômes des os voisins. Ils se comportent comme des corps séquestrants.

[1] Rokitansky, *Allg. path. Anat.* Wien 1855, p. 182, fig. 78.
[2] Vidal-Bardeleben, *Chirurgie*, 4e édit., t. I, p. 558.

La sarcomatose, par contre, quand même elle a été primitivement seulement périostéale, s'étend bientôt à la portion corticale de l'os même et plus tard aussi aux parties molles voisines; elle agit donc *par infection*.

Les naturelles connexions entre le périoste et les parties voisines déterminent la direction du processus. Les tendons, les nerfs et les vaisseaux qui passent près des os sans y adhérer, restent souvent très-longtemps intactes; la tumeur croît autour d'eux et présente de cette manière des sillons, des cannelures à sa surface ainsi que nous avons appris à les connaître dans les chondrômes (vol. I, p. 490); les muscles, par contre, qui s'insèrent à l'os malade, des ligaments qui s'y attachent, sont facilement atteints avec lui; c'est notamment le tissu connectif parostéal mou qui est affecté.

Cette infection progressive explique pourquoi, après l'excision superficielle et incomplète des tumeurs, il se fait si souvent des récidives locales tantôt dans l'os, tantôt dans les parties molles, tandis que, suivant le cas, une résection, une désarticulation ou une amputation garantissent pendant un certain temps, quand elles sont exécutées, une guérison sûre et durable. Le développement dans les parties molles consiste d'abord aussi en une prolifération riche en cellules, molle, souvent presque médullaire; mais plus tard il peut aussi se faire une ossification. La marche progressive de l'affection explique enfin comment elle finit par se transmettre d'un os à l'autre. J'ai trouvé un cas[1] où la tumeur, partant de l'extrémité du fémur, avait pénétré dans l'articulation du genou, et de là, par les ligaments dans la tête du tibia, où se trouvait une tumeur très-limitée, à peine de la grandeur d'une cerise[2]. Ainsi ne peut-on considérer que comme infectieux ces cas où une même tumeur se développe symétriquement des deux côtés sur des os plats. Je mentionnerai seulement le cas remarquable de Dumas[3] d'une tumeur fibro-plastique de la tête, qui se distinguait en même temps par sa croissance lente (pendant vingt ans) et par sa multiplicité.

[1] Pièce n° 507.

[2] Voy. un cas tout analogue de Müller dans *Müller's Archiv*, 1843, p. 412. Le même cas se retrouve dans Ruffmann, *Tumoris osteoidis casus singularis*. Diss. inaug. Berol. 2843, p. 16.

[3] Dumas, *Gaz. des hôp.*, 1858, n° 13.

Mais la faculté infectante de ces sarcômes n'est pas seulement locale, elle peut aussi se présenter sous la forme d'une véritable *métastase*. Déjà avant J. Müller on connaissait une série de cas dans lesquels on avait rencontré des tumeurs osseuses dans les organes internes où elles s'étaient développées soit après l'ablation de tumeurs osseuses d'un os, soit sans opération, par la marche lente et continue de la maladie. Müller[1] lui-même a fait le relevé d'une série d'anciennes observations, sans que l'on puisse naturellement établir positivement si elles appartiennent toutes à cette catégorie. Comme nous savons maintenant que les chondrômes peuvent aussi présenter des métastases, il est douteux que les remarquables cas de Cheston[2] et de Pott[3] soient à compter parmi les sarcômes. Cela ne paraît, par contre, guère douteux pour le cas de Phil. de Walther[4], que Weber[5] a encore soumis à un examen plus approfondi. On pouvait, en conséquence, regarder comme un fait établi, que les ganglions lymphatiques aussi bien que les poumons et la plèvre pouvaient être atteints secondairement d'une semblable affection, et cela conduisait Müller à les appeler *fongus malins*.

Si, plus tard, un grand nombre d'observateurs ont reconnu ce caractère de malignité et s'ils ont rangé de pareilles tumeurs parmi les carcinômes, ils ont oublié que l'existence de carcinômes ossifiants n'avait pas échappé à Müller[6], mais qu'il avait séparé avec raison les deux catégories. Je ne puis qu'être du même avis. Il est vrai que j'ai trouvé dans quelques cas, à la périphérie de grands ostéo-sarcômes dans les plus jeunes couches encore molles et présentant une forte prolifération, une espèce de structure alvéolaire, où plusieurs cellules étaient renfermées par groupes dans des lacunes du tissu. Mais d'un côté on remarquait que de pareilles cellules se revêtaient aussi de couches d'abord minces, plus tard plus épaisses de substance intercellulaire et qu'elles prenaient peu à peu le caractère cartilagineux ou ostéoïde, et d'un autre côté, on ne trouvait précisément pas dans

[1] J. Müller dans *Müller's Archiv*, 1843, p. 414 et suiv.
[2] Cheston, *Philos. Transact.*, 1780, vol. LXX, p. 323, 578, pl. VII, VIII, XIII, XIV.
[3] Pott, *Philos. Transact.*, 1740, p. 616.
[4] Phil. v. Walther, *Journal*, t. V, p. 290.
[5] Weber dans Müller, *l. c.*, p. 418.
[6] Müller, *l. c.*, p. 429.

les tumeurs métastatiques cette structure alvéolaire. Dans un cas on n'a pas même pu reconnaître de production métastatique.

J'ai eu trois fois occasion d'examiner la forme métastatique du sarcôme périostéal ossifiant de l'os :

Au Musée de Würzbourg[1] on trouve une pièce, donnée par le docteur Jäcke et provenant d'un soldat âgé de vingt-huit ans, chez lequel s'est développé, après une chute grave, un « ostéo-stéatôme » sous la tête de l'humérus gauche. Il forme une forte tumeur, qui fait saillie à la surface de l'os sous forme de champignon, de sorte que sur une longue étendue le périoste sépare la tumeur de l'os. Suivant la description de Münz, la tumeur consistait extérieurement en une masse d'un blanc rougeâtre tirant sur le jaune, semblable au fongus médullaire. Intérieurement elle était compacte et osseuse. L'articulation et l'épaule étaient libres, ainsi que les muscles qui entouraient la tumeur ; la tumeur s'étendait par contre par-dessus la partie fibreuse de la capsule articulaire. A l'examen microscopique j'ai trouvé la masse extérieure formée par une accumulation serrée de grandes cellules fusiformes, entre lesquelles il n'y avait presque point de substance intercellulaire ; la masse intérieure était distinctement osseuse. Les anciennes limites de l'os sont encore conservées, mais le tissu spongieux en est tout éburné et même bien au delà des limites extérieures de la tumeur. — Des tumeurs métastatiques existaient dans les poumons et principalement dans le poumon droit. Dans le dernier j'ai compté plus de cinquante nodosités de la grandeur d'un pois à celle d'une noix, et sept autres de la grandeur d'une pomme ; plusieurs étaient encore molles, mais la plupart étaient éburnées et ossifiées. Beaucoup d'entre elles étaient situées extérieurement et dépassaient la surface du poumon, qui était distendu comme à l'état maximum d'inspiration ; d'autres gisaient très-profondément. Un thrombus médullaire avait été remarqué dans la veine axillaire sur la pièce fraîche.

J'en ai observé un second cas[2] à Berlin, chez un serrurier âgé de vingt-deux ans, qui était mort après un court séjour à la Charité. D'après les renseignements qu'il a donnés, il était auparavant toujours bien portant et robuste ; il était tombé, dix semaines auparavant, sur le genou droit en remontant de la cave, en avait ressenti un fort ébranlement, mais avait pu se relever et marcher. Seulement quelques jours plus tard il s'était montré un gonflement de la cuisse droite avec une rougeur de la peau, qui augmentait journellement et déterminait de vives douleurs. A l'hôpital de Stettin on avait fait une incision, mais la tumeur n'avait pas diminué ; il en était résulté une sécrétion très-abondante, infecte, de la

[1] Pièce n° 801. (Jean Vogt, soldat d'abord en Grèce, puis à Germersheim, où il eut une fièvre intermittente ; il entra le 1er janvier 1839 à l'hôpital militaire de Würzbourg et y mourut le 1er avril.)

[2] Pièce n° 16 *a-d* de l'année 1858.

fièvre et un prompt amaigrissement. Ces phénomènes s'aggravant, la mort s'en était suivie par épuisement. L'autopsie montra en premier lieu un phlegmon étendu, purulent, gangréneux des parties molles de la cuisse avec réplétion des vaisseaux lymphatiques par une matière puriforme, puis une thrombose étendue et en partie ramollie dans les veines, et enfin une cavité remplie de liquide sanieux, très-étendue et pénétrant jusque sur le périoste, entourant aussi l'os vers le fond et se prolongeant là depuis la région poplitée jusque près du bassin. Dans cette cavité remplie de sanie se trouvaient de nombreuses portions, les unes détachées, les autres formant des lambeaux encore adhérents, d'une tumeur osseuse ; tout à l'entour les parois de la cavité étaient tapissées de parties semblables. Un examen plus approfondi montra que la base de la cavité sanieuse, qui s'étendait jusque sur l'os et allait aboutir à peu près sur le milieu de la diaphyse, était entourée d'une saillie dure formée par une tumeur, constituée elle-même surtout par un tissu osseux poreux, dense, en forme de pierre-ponce, et qui était en partie fortement adhérente au vieil os et pouvait, en partie, être détachée avec le périoste, de la surface de l'os comme un cal récent. La cavité ulcéreuse remplie de masses nécrosées avec la tumeur mesurait perpendiculairement 14 centimètres. Mais tout à l'entour les parties molles contiguës, surtout les muscles, se trouvaient aussi compris dans de grandes masses de tumeur, en partie de grosseur d'un poing. Celles-ci s'étendaient jusqu'à l'aponévrose externe de la cuisse, à laquelle elles se reliaient aussi intimement. A la plupart des endroits se trouvait, comme dans la profondeur, le même jeune os, un peu tendre, ressemblant à de la pierre-ponce, fragile et pouvant être facilement coupé avec le couteau. Au pourtour, on le voit, par places, se changer en faisceaux sclérotiques, ayant çà et là presque l'apparence cratilagineuse ; cependant ce sont plutôt des fibres ou des trabécules. A différents endroits, ainsi que dans le périoste au-dessous de la tumeur, la masse était plus molle, plus homogène et d'une apparence plus médullaire ; dans d'autres enfin faisait saillie un tissu sanguin et spongieux. Le résultat de l'examen microscopique montra un os spongieux extrêmement jeune, tel qu'on le trouve ordinairement dans les formations osseuses périostéales récentes ; il procédait immédiatement du cartilage ostéoïde par de petites cellules réticulées, comme on le voit dans le chondrôme osteoïde (vol. I, p. 529). Mais plus loin, à la périphérie, j'ai trouvé des endroits qui consistaient presque entièrement en grandes cellules fusiformes avec peu de substance intercellulaire fibreuse ; elles se transformaient çà et là en groupes de cellules rondes relativement petites, mais très-serrées, dans lesquelles manquait toute substance intercellulaire et qui offraient une apparence toute médullaire. Enfin de grandes portions du tissu plus jeune avaient entièrement la structure du myxo-sarcôme : des cellules rondes de différentes grandeurs, en partie très-volumineuses, reposaient dans une substance intercellulaire très-lâche et molle, en partie fibrillaire, en partie réticulaire, en partie homogène ; pour la plupart solitaires,

on en voyait cependant aussi de groupées ensemble par places. On ne rencontrait nulle part une structure proprement alvéolaire ; là où la structure s'en approchait le plus, l'examen attentif montrait que les lacunes n'étaient que des coupes de vaisseaux. Précisément dans les portions muqueuses il s'était produit çà et là une disposition télangiectasique presque pure, de sorte qu'il n'y avait, entre les vaisseaux variqueux à parois assez épaisses, que des couches très-minces de tissu myxo-sarcomateux. Quant au vrai cartilage, il n'y en avait nulle part; seulement çà et là quelques cellules muqueuses avaient autour d'elles des capsules faciles à isoler. Enfin quelques portions présentaient une métamorphose graisseuse très-étendue des cellules. On scia alors en long le fémur. Il se trouva que la partie corticale n'était pas seulement intacte, mais qu'elle était même très-épaisse et ferme. Extérieurement elle était couverte dans presque toute son étendue d'une couche osseuse périostéale, épaisse de 1 à 4 centimètres, par-dessus laquelle faisait saillie encore, à 5 ou 6 centimètres au delà de la limite apparente de la tumeur, une nouvelle prolifération ostéoïde. Dans la cavité médullaire de l'os, remplie d'une moelle très-riche en graisse et immédiatement au-dessous du milieu de la cavité remplie de liquide sanieux, se trouvaient deux tumeurs isolées, l'une immédiatement à côté de l'autre ; une plus grande, ayant 12 millimètres de diamètre, presque complétement globulaire, compacte, rayonnée depuis le centre, située immédiatement au-dessous de la partie corticale; une autre un pen plus petite, plus aplatie, séparée de la partie corticale par une couche médullaire. Les deux consistaient en cartilage osseux et en substance osseuse réticulée de nouvelle formation. — Les glandes lymphatiques de la région inguinale jusque dans le bassin étaient notablement augmentées de volume ; leur couche corticale avait l'aspect en partie médullaire, en partie ardoisée, cependant sans nulle ossification. L'examen microscopique n'y montra que des cellules lymphatiques et des globules de pus à petites cellules, ainsi que des caillots de lymphe. Les poumons par contre étaient parsemés de tubercules osseux très-durs, en partie rugueux au toucher : le poumon droit l'était plus fortement que le gauche. Ces tubercules reposaient pour la plupart dans le parenchyme pulmonaire lui-même et le plus souvent au milieu des lobules ; ils avaient souvent à peine la grandeur d'un grain de chènevis et se percevaient alors à l'extérieur comme des tubercules miliaires anciens. Ils avaient le plus souvent la forme ronde ou anguleuse, étaient presque tout à fait osseux ; ils avaient l'apparence de pierre-ponce jaunâtre et se laissaient difficilement couper. Là où ils émergeaient à la surface, la plèvre était ordinairement épaissie et formait une plaque ronde d'apparence cartilagineuse, à laquelle s'apposait vers l'intérieur la masse osseuse. Dans quelques points seulement, l'affection de la plèvre avait pris un caractère particulier ; à un endroit on voyait saillir un polype moitié fibreux, moitié osseux, aplati vers l'extérieur, largement pédiculé vers l'intérieur. Le microscope montrait dans tous ces points du tissu osseux récent, qui était entouré de tissu fibreux

ou cartilage osseux à la circonférence, mais seulement dans une très-petite étendue. A un seul endroit, tout près de la racine du poumon, se trouva un noyau mou, grand comme un noyau de cerise, qui concordait dans sa structure avec les parties externes de la tumeur de la cuisse. Il contenait de nombreuses cellules, les unes grandes, en quelques endroits seulement fusiformes, avec une substance intercellulaire faiblement fibrillaire; dans beaucoup d'endroits on voyait des cellules rondes disposées par groupes entassés et présentant la même disposition que dans le cancer. —

Le troisième cas s'est présenté à mon observation en 1859[1]. M. Wilms amputa la jambe d'une fille de dix-huit ans pour une tumeur énorme de la cuisse gauche. Elle embrassait la moitié inférieure du fémur, surtout près de l'articulation du genou, qui était aussi notablement atteinte. Elle formait une masse extrêmement dure, haute de 21 centimètres, à sa partie inférieure d'une épaisseur moyenne de 18 à 19 centimètres, présentant extérieurement la forme conique et une surface lisse, seulement çà et là rugueuse au toucher. Sur la coupe (fig. 47) on vit qu'elle s'était développée beaucoup plus en avant et vers les parties latérales, et qu'elle formait ici sur l'os un dépôt d'une épaisseur de 8 à 10 centimètres. La limite de l'os pouvait partout se reconnaître distinctement. La cavité médullaire et la substance spongieuse de l'extrémité inférieure étaient peu modifiées; ce qu'il y avait de plus intact, c'était l'épiphyse. Au-dessus du cartilage intermédiaire, qui était encore faiblement indiqué, se montrait un léger épaississement, cependant il n'y avait ni sclérose, ni production molle dans l'intérieur. Le cartilage articulaire était aussi conservé partout et n'était presque pas modifié; la couche corticale osseuse pouvait être suivie partout, cependant elle était extérieurement un peu entamée par la tumeur. Vers le haut, surtout à la partie postérieure, se continuait, encore à une hauteur de 9 centimètres au delà de la limite réelle de la tumeur, une couche poreuse, cependant assez ferme, épaisse par endroits de 5 à 6 millimètres; cette couche se prolongeait à certains endroits au delà du périoste dans les parties molles contiguës. La tumeur elle-même avait dans ses différentes parties une contexture très-variée; tandis qu'elle présentait dans des portions étendues une conformation tout à fait osseuse par places et même éburnée, d'autres parties étaient d'une apparence bleu blanchâtre, totalement cartilagineuse; d'autres encore, et notamment les plus jeunes et les plus extérieures, étaient molles, plutôt blanchâtres ou rougeâtres, çà et là tout simplement médullaires. La disposition des éléments dans l'os même était radiée; cependant à la circonférence, partout où la tumeur se prolongeait dans les parties molles, notamment dans les muscles, elle formait de petits lobes ou de grosses tubérosités. Ceci était surtout le cas à la partie postérieure, où une tumeur d'une dureté moyenne, de la grosseur d'un poing, occupait la région de la glande lymphatique poplitée. En avant une grande masse de tumeur

[1] Pièce n° 116 *a* et *b* de l'année 1859 (fig. 154).

pénétrait dans la cavité articulaire et dans son diverticulum sous le tendon extenseur, remplissait entièrement cette dernière cavité, formait d'abord ici, au-dessus de la rotule, un grand noyau presque entièrement osseux, ressemblant par sa forme à la rotule. Ce tubercule mesurait 8 centimètres de long et 2 à 3 d'épaisseur et contenait à un endroit une cavité cystoïde. Plus loin, une masse tout éburnée de 2 centimètres d'épaisseur passait entre la rotule et le fémur jusque dans l'articulation du genou et adhérait des deux côtés à l'os; là venait se rattacher une tumeur seulement en partie ossifiée, molle presque partout et plutôt trabéculée et radiée, qui enveloppait entièrement le condyle externe et remplissait la partie externe de la cavité articulaire jusqu'aux ligaments croisés, tandis que la partie interne était entièrement libre et le condyle interne normal. Cette masse était des deux côtés en connexion avec les enveloppes cartilagineuses du fémur et du tibia, les parties cartilagineuses superficielles étant transformées en un tissu fibreux, qui continuait à pénétrer dans les parties cartilagineuses plus profondes et encore conservées. Ce n'est qu'à la circonférence du cartilage articulaire et à l'éminence intermédiaire que le tibia était rude et un peu corrodé, cependant la coupe faite à la scie montrait sa partie interne entièrement normale. L'examen microscopique trouva dans les endroits bleuâtres un cartilage distinct, à grandes cellules rondes, à capsules modérément épaisses et avec une substance intercellulaire hyaline traversée de fibrilles raides. Çà et là ce cartilage était crétifié; presque partout il se transformait peu à peu en un tissu ostéoïde sclérotique, qui de son côté présentait une ossification régulière. Vers les parties molles, les cellules augmentaient en grandeur et en nombre; beaucoup d'entre elles avaient une apparence anguleuse, quelquefois stellaire, et quelques-unes atteignaient des proportions assez considérables. La substance intercellulaire était ici en même temps plus rare, non cartilagineuse, mais de nature connective pure. Sans ces dernières places, on aurait pu désigner la tumeur comme un simple enchondrôme ossifiant. Prise dans son ensemble, elle ne peut guère être considérée que comme un chondro-sarcôme.

Fig. 49.

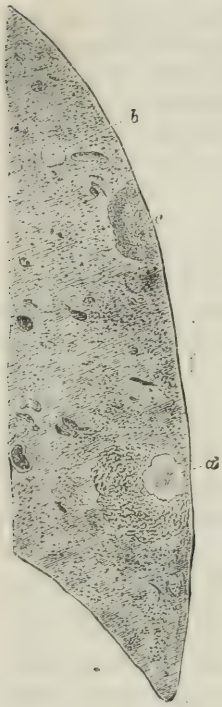

Fig. 49. Noyaux métastatiques des poumons, provenant du chondro-sarcôme malin représenté fig. 47. Le dessin représente une petite partie de la coupe des poumons atteints de broncho-pneumonie. *a*. Noyau assez grand, crétifié à l'intérieur, cartilagineux à l'extérieur, entouré en grande partie du tissu pulmonaire hépatisé. *b*. Noyau plus petit, purement cartilagineux et charnu. *c*. Noyaux d'hépatisation simple avec centre assez compacte. (Pièce n° 116 *b* de l'année 1859.) Grandeur naturelle.

Peu après, la malade mourut d'une broncho-pneumonie très-étendue, surtout des lobes inférieurs, qui avait produit çà et là de grands foyers tubéreux. Il se trouva en outre un certain nombre de noyaux d'une moindre grandeur et d'une apparence en partie cartilagineuse et en partie osseuse. Peu d'entre eux reposaient extérieurement sur la plèvre en y faisant légèrement saillie et présentant une surface aplatie, mais ils s'étendaient aussi dans le tissu du poumon et étaient ossifiés à leur centre. La plupart siégeaient au milieu du parenchyme des poumons ; ils avaient un diamètre de 3 à 6 centimètres, une forme ronde, une grande densité, les uns une conformation toute cartilagineuse, les autres un noyau osseux et une coque cartilagineuse (fig. 49). Le microscope y montra des trabécules osseuses distinctes, qui se transformaient en tissu ostéoïde ; celui-ci se continuait dans le cartilage hyalin et quelques-uns avaient à l'extrémité un tissu compacte fibreux. Sur quelques-uns je pus observer distinctement le développement de jeunes couches provenant d'une prolifération des parois des alvéoles pulmonaires. Par l'épaississement progressif des parois, les cavités des alvéoles disparurent, et à la fin il ne resta plus aucune trace des anciens rapports de structure.

Ces exemples suffiront pour montrer les particularités des métastases ostéo-sarcomateuses, et je me borne à prévenir toute confusion de cette lésion avec les cas de simple *métastase calcaire* que j'ai trouvée souvent (p. 98) et notamment aussi dans les sarcômes. Elle y ressemble en ce qu'elle siége souvent aussi dans les poumons et y forme quelquefois des foyers circonscrits, plus ou moins lobulaires. Mais ces foyers ne sont point des tumeurs ; ils ne consistent que dans une simple crétification du parenchyme pulmonaire, sans aucune formation nouvelle. Aussi ces métastases calcaires ne se trouvent-elles pas dans les sarcômes ostéoïdes, mais précisément dans les tumeurs molles des os tant cancéreuses que sarcomateuses, et alors même dans le sarcôme primitif des os et très-rarement dans les cas de métastase étendue dans les os, partant d'une sarcomatose primitive des parties molles, par exemple du sein[1].

On voit ensuite par les exemples qui ont été cités que différentes variétés du sarcôme ossifiant sont malignes, et que Müller était dans l'erreur en voulant qu'un tissu mou, semblable au cartilage osseux, fût chaque fois le point de départ de l'affection. Une tumeur avec du cartilage ordinaire peut, comme d'autres

[1] *Virchow's Archiv*, t. IX, p. 619.

observateurs l'ont vu également[1], en être aussi bien le point de départ, et le sarcôme se rapproche par là plus de l'enchondrôme que du chondrôme ostéoïde. Il arrive même qu'un tissu fibreux plus ou moins riche en cellules[2] sert quelquefois de matrice à l'ostéo-sarcôme.

Il est possible qu'il y ait en outre des *formes mixtes avec véritable cancer*. C'est ainsi que Müller[3] a décrit une grande tumeur en partie cystoïde, en partie osseuse de l'extrémité inférieure du fémur d'un soldat âgé de vingt et un ans, et l'a considérée comme un véritable cancer. Mais l'autopsie montra, outre un plus grand nombre de tumeurs fongueuses (*blutschwammige*) assez molles du poumon, dont l'une contenait un réseau osseux, une grande tumeur des parois de la poitrine, qui était aussi cystoïde, mais qui possédait un réseau osseux interne. Malheureusement l'examen microscopique, qui justement ici aurait été du plus grand intérêt, manque entièrement. — Le cas qui s'en rapproche le plus est celui de Sedgwick[4], où l'on vit chez un garçon de seize ans une grande tumeur consistant en tissu fibreux ossifiant naître rapidement après un choc, à l'extrémité inférieure de la cuisse; la jambe dut être amputée trois mois après. Le garçon se porta bien pendant trois ans ; ensuite une tumeur se forma à la clavicule, il y eut de la dypsnée, de la toux, de l'amaigrissement ; des accidents cérébraux survinrent et il mourut. L'autopsie montra un « cancer ordinaire » dans le cerveau, une tumeur entièrement ossifiée de la clavicule, de nombreuses tumeurs osseuses dans les poumons et les glandes du médiastin. — Mentionnons ensuite une observation de Rokitansky[5]. Un malade âgé de quarante-cinq ans s'était fait mal à la hanche, quinze jours auparavant, en glissant; des douleurs spontanées rémittentes accompagnèrent la formation d'une tumeur dans la fosse iliaque et autour de l'articulation coxo-fémorale, et le malade mourut après de longues souffrances dix mois après la chute. Une tumeur lobulée de la grandeur d'une tête d'homme, en partie dure comme

[1] Wilks, *l. c.*, p. 156. — Fergusson et Beale, *Transact. of the Path. Soc. Lond.*, 1854, vol. V, p. 321, pl. XVII, fig. 8-12.

[2] Stanley, *Diseases of bones*, p. 168. — Paget, *l. c.*, p. 506.

[3] J. Müller dans *Müller's Archiv*, 1843, p. 426.

[4] Sedgwick, *Med. chir. Review*, juillet 1855.

[5] Rokitansky, *Wochenblatt der k. k. Gesellschaft der Ærzte zu Wien*, 1857, n° 1.

de l'os, en partie cartilaginiforme, remplissait la région iliaque et traversait le fond de la cavité cotyloïde vers l'extérieur; quelques tumeurs molles à la périphérie et dans la profondeur, laissant à la coupe suinter un suc laiteux, consistaient en un réseau de tissu connectif et en de petites cellules rondes et ovales ne contenant qu'un noyau, et en noyaux libres très-nombreux. Dans les deux poumons il y avait de nombreuses tumeurs de la grandeur d'un pois jusqu'à celle d'une noix, dont plusieurs étaient molles et tuméfiées, mais dont toutes présentaient des points cartilaginiformes et ossifiés. Quelques glandes bronchiques présentaient une dégénérescence analogue. — Dans un autre cas, chez une femme âgée de trente-trois ans, qui, après un choc sur la poitrine, avait vu se développer, avec de grandes douleurs, une tumeur, Rokitansky[1] a trouvé une tumeur dure comme de l'os tout près de l'appendice xiphoïde, et une autre, en grande partie très-dure, allant de la cinquième côte à travers le diaphragme jusqu'au corps de la cinquième vertèbre dorsale; l'épiploon était couvert de nodosités cartilagineuses et osseuses; il en était de même des os du bassin et de l'omoplate. Le dessin indique dans le tissu osseux une disposition aréolaire très-distincte. — Je passe d'autres observations[2] et me borne à exprimer le vœu que de pareils cas puissent être soumis à un nouvel examen plus précis.

Les voies par lesquelles la généralisation de l'ostéo-sarcôme a lieu, paraissent appartenir aussi bien au courant lymphatique qu'au courant sanguin. On a trouvé assez souvent les ganglions lymphatiques les plus voisins transformés en masses osseuses[3]; quelquefois c'étaient des ganglions lymphatiques très-éloignés. Par exemple dans les ostéoïdes de la cuisse, c'étaient les ganglions du médiastin, les ganglions bronchiques et même les ganglions cervicaux[4]. Mais dans d'autres cas, comme dans les miens et celui de Birkett[5], les ganglions lymphatiques étaient

[1] Rokitansky, *ibid.* Cpr. son *Lehrbuch der path. Anat.*, 3e édit. Wien 1855, t. II, p. 265, fig. 107.

[2] Le cas cité par Grohe, d'après Nieter (*De tumoribus quibusdam a carcinomate dignoscendis*. Diss. inaug. Berol. 1859, p. 12), n'était pas un sarcôme, mais un ostéo-carcinôme.

[3] Paget, *l. c.*, p. 499, fig. 66. — Stanley, *l. c.*, p. 164. — Wilks, *l. c.*, p. 156.

[4] Stanley, *l. c.*, p. 166. — Gerlach, *Der Zottenkrebs u. das Osteoid*. Mainz 1852, p. 38.

[5] Birkett, *Guy's Hosp. Rep.*, 3e série, vol. III, p. 338.

restés indemnes et la métastase se fit d'emblée dans les poumons ou dans la plèvre. Ici nulle autre voie de transport que le sang ne peut être admise. Dans un cas de Stanley[1], qui, il est vrai, doit avoir été mélangé de cancer, il y avait de la substance *encéphaloïde* dans la paroi de la veine cave supérieure et autour d'elle. Paget[2] a trouvé dans les veines iliaques communes et leurs ramifications une substance dure, analogue à la masse de la tumeur périphérique, qui se prolongeait sur une étendue de 5 pouces et dans une épaisseur d'un pouce et quart dans la veine cave inférieure ; mais on découvrit ensuite aussi une masse analogue dans les branches de l'artère pulmonaire, qui formaient des cordons durs ressemblant à du corail. Ici on ne peut s'empêcher de penser à une véritable embolie ; et, en effet, il ne reste guère, même pour les autres cas d'infection, une autre possibilité à invoquer que celle de *cellules agissant comme semences.*

Une autre circonstance qui distingue les ostéo-sarcômes d'entre toutes les autres tumeurs, c'est la régularité avec laquelle précisément *le poumon* se trouve être *l'organe de prédilection* des métastases éloignées. Aucune autre espèce de tumeur ne se rapproche autant de la métastase embolique ordinaire, telle qu'elle se présente dans les états thrombosiques. Après le poumon, c'est la plèvre ; dans quelques cas, le diaphragme[3], et seulement dans un cas, l'épiploon[4], où se sont trouvés des noyaux osseux ; outre ceux-là (abstraction faite des glandes lymphatiques), nul autre organe n'est cité comme en ayant été atteint. On comprend ainsi pourquoi ce genre de malades meurt d'ordinaire avec des troubles de la respiration, notamment de la dyspnée ou des hémoptysies.

Mais on se tromperait si pour cette raison on désignait l'ostéo-sarcôme comme absolument malin. Des tumeurs de cette espèce ont assez souvent été extirpées par opération sans qu'une récidive ou une métastase soit survenue. J'ai examiné moi-même

[1] Stanley, *l. c.*, p. 166.

[2] Paget, *l. c.*, p. 506. Les cas de Cheston et Pott, cités p. 297, devraient être rangés ici, s'ils étaient de vrais cas de sarcôme. La masse médullaire citée plus haut (p. 298) dans le cas de Würzbourg, n'a malheureusement pas été examinée avec assez de soin ; elle était peut-être aussi formée par de la substance sarcomateuse.

[3] Wilks, *l. c.*, p. 156. — Hillier, *Transact. of the Path. Soc. Lond.*, vol. VI, p. 317, pl. XV.

[4] Hillier, *ibid.* Cpr. le cas de Rokitansky (p. 305).

une cuisse amputée il y a quelque vingt ans par M. Berend[1] pour un ostéo-sarcôme très-grand situé à l'extrémité inférieure du fémur; jusqu'à présent le cas n'a entraîné aucune conséquence fâcheuse. Wilks[2] cite quelques cas analogues, mais en tire cette singulière conclusion, qu'il faut un temps assez long après l'opération avant que la récidive se montre. J'en conclus plutôt que, si l'extirpation de la tumeur se fait avant que des développements secondaires aient eu lieu dans d'autres parties, par conséquent avant l'infection, l'opération aura chaque fois un résultat favorable. Les sarcômes périostéaux des os maxillaires ne donnent évidemment un pronostic aussi favorable que parce qu'ici l'opération est faite ordinairement plus tôt que cela n'arrive pour les extrémités. Assurément la disposition anatomique de l'organe malade, ses relations avec les vaisseaux lymphatiques et sanguins entrent aussi en considération, et je crois, d'après mes observations, devoir surtout attirer l'attention sur ce fait qu'en général le pronostic est favorable tant que la tumeur est encore séquestrée par des couches du périoste et des aponévroses contiguës, mais qu'elle devient très-grave dès qu'une fois les parties molles extra-périostéales, et notamment celles qui sont en dehors de l'aponévrose, sont infectées. Alors non-seulement la croissance de la tumeur devient très-rapide, mais les cellules commencent aussi à devenir *vivaces*.

Au point de vue de la valeur pronostique des sarcômes périostéaux, il est d'un intérêt particulier d'embrasser l'histoire de l'*épulis sarcomateuse*. Je prends cette désignation dans le sens des auteurs modernes (p. 285). Comme je l'ai déjà mentionné plus haut (p. 208), on trouve très-fréquemment des cellules gigantesques multinucléaires[3], ce qui a conduit de plus en plus à séparer cette tumeur des sarcômes et à la placer parmi les myéloïdes. En effet, il n'y a presque point d'endroit où les cellules gigantesques se présentent avec leurs énormes dimensions et leur aspect extraordinaire en aussi grande masse et en telle fréquence. Elles apparaissent quelquefois comme des formations énormes, ramifiées et

[1] *Deutsche Klinik*, 1860, p. 208.
[2] Wilks, *l. c.*, p. 158.
[3] Robin, *Compte rendu de la Soc. de biol.*, t. II, p. 8. — Schuh, *Ueber die Erkenntniss der Pseudoplasmen*. Wien 1851, p. 211.

pour ainsi dire multipédiculées, d'une apparence presque animale[1], et en si grande quantité qu'elles forment la masse principale de la tumeur.

D'après les recherches si complètes d'Eugène Nélaton[2], ces tumeurs se présentent sous deux formes, différentes relativement à leur siége; elles sont désignées par lui comme péri-osseuses ou sous-périostiques et comme intra-osseuses, et procèdent, d'après sa manière de voir, toutes les deux, d'une hypergénèse de la moelle osseuse. Il est évident que ces deux formes correspondent aux deux formes sarcomateuses dont nous parlons en ce moment, la périostéale et la myélogène. Si on laisse provisoirement la dernière de côté, il s'ensuivra que, selon l'opinion de Nélaton, l'épulis périostéale procéderait des cellules de la moelle contenues dans les canaux vasculaires qui arrivent librement à la surface (canalicules de Havers). Mais il oublie en cela qu'il n'est pas rare de voir la tumeur assise sur une base osseuse qui l'élève notablement au-dessus de l'ancienne surface osseuse ; la partie molle de la tumeur qui contient les myéloplaxes, est séparée de la surface de l'ancien os par cette base osseuse. Il cite lui-même, sous le nom des *sous-gingivales*, des cas tout à fait nets de cette espèce, d'après Verneuil et Velpeau[3]. De pareilles tumeurs sont mentionnées par Lebert[4], Stanley[5], Sangalli[6] et d'autres. Il arrive, il est vrai, bien plus ordinairement que l'*épulis* consiste surtout en parties molles dans lesquelles se distribue un certain nombre de lamelles osseuses ou d'aiguilles (spiculæ) rayonnant de la surface de l'os[7]. Les épulis se comportent, sous ce rapport, en général comme les autres sarcômes périostéaux. Nélaton, il est vrai[8], mentionne aussi qu'outre les myéloplaxes il y a encore d'autres éléments qui entrent dans la structure de la tumeur, notamment

[1] Hutchinson, *Transact. of the Path. Soc. Lond.*, vol. VIII, p. 380, pl. VIII, fig. 5-7. — Wilks, *Guy's Hosp. Rep.*, 1856, 3e série, vol. II, p. 6, pl. V, fig. 5.

[2] E. Nélaton, *D'une nouvelle espèce de tumeurs bénignes* etc., p. 57, 274, 278, 305.

[3] E. Nélaton, *l. c.*, p. 135, 136.

[4] Lebert, *Physiol. pathol.* t. II, p. 144, pl. XIV, fig. 5-8.

[5] Stanley, *Diseases of the bones*, p. 260.

[6] Sangalli, *Storia dei tumori*, II, p. 171, tav. II, fig. 9.

[7] Tomes, *Dental. physiol. and surg.*, p. 303. — James Salter, *Transact. of the Path. Soc. Lond.*, 1854, vol. V, p. 121, pl. VI.

[8] Nélaton, *l. c.*, p. 263.

des éléments fibreux ou fibro-plastiques[1], mais il les appelle des *éléments accessoires*, quoiqu'il avoue qu'ils peuvent avoir la prépondérance et quoiqu'il établisse même une variété fibroïde. Ceci est évidemment une manière très-arbitraire d'expliquer les choses. Il est de fait que l'épulis sarcomateuse a, comme d'autres sarcômes périostéaux, d'ordinaire une structure mixte. Des parties osseuses, fibreuses, riches en cellules, quelquefois muqueuses, peuvent s'y trouver réunies. Les parties molles y sont ordinairement en proportion très-forte. On voit même, dans certains cas, les parties osseuses manquer presque entièrement. Dans les parties molles, les cellules atteignent presque toujours une grandeur très-notable, et ordinairement elles forment les cellules gigantesques multi-nucléaires. La meilleure division est celle en épulides *dures* et en épulides *molles*. Dans les premières se trouve un tissu fibreux très-compact[2], souvent avec des parties osseuses[3]; dans les dernières existe un tissu mou, présentant entièrement la structure du sarcôme fuso-cellulaire; des cellules gigantesques peuvent se présenter dans les deux variétés, et leur nombre n'a qu'une faible influence sur la consistance de la tumeur.

Le plus souvent ces deux formes se distinguent par leur siége. Je ne veux pas parler ici des épulides *intra-osseuses* de Nélaton, mais seulement des *péri-osseuses*. Comme les sarcômes périostéaux d'autres os, elles sont quelquefois tout à fait aplaties et adossées extérieurement à l'os; d'autres fois, par contre, ce dernier est entamé à sa surface, présente des dépressions comme rongées et la tumeur pénètre dans l'os. On voit cela de la manière la plus distincte dans la forme désignée par quelques auteurs[4], d'après une fausse interprétation de Celse, sous le nom des *parontides* (parodontides?), où une dent est entièrement embrassée par la tumeur (fig. 50). Ici l'épulis pénètre assez souvent dans l'alvéole, mais celle-ci est tellement détruite que la tumeur elle-même en tient lieu.

[1] Lebert, *Physiol. path.*, t. II, p. 145, pl. XIV, fig. 9-11.

[2] Tomes, *Dental. phys. and surg.*, p. 305, fig. 109. — Sangalli, *Storia dei tumori*, II, p. 170, tav. II, fig. 7. — Friedberg, *Chirurgische Klinik*. Jena 1855, p. 290, tab. XXIII. (Le cas est décrit à tort comme un enchondrôme.) — Magitot, *Mém. sur les tumeurs du périoste dentaire*, p. 7, 27.

[3] *Sæpe animadverti, ejusmodi carnem in cartilagineam et osseam substantiam vetustate induruisse* (A. Paræus, *l. c.*, p. 229).

[4] Manget, *Bibl. chir.*, t. IV, p. 81. — Jourdain, *l. c.*, t. II, p. 342.

Il est donc naturel de la faire dériver aussi du tissu des alvéoles, notamment, comme Tomes l'a déjà fait, des canaux vasculaires dilatés. Mais ceci n'est pas du tout indubitable. Car quelquefois la tumeur s'insère aussi dans les racines des dents mêmes et y produit des excavations latérales et des enfoncements qui sont remplis de masse tumorale, et cela dans certains endroits où il n'y a pas de canaux vasculaires du tout. Je ne veux pas prétendre par là que l'os n'y prend chaque fois qu'une part passive; j'ai même déjà démontré, en parlant des sarcômes périostéaux des os en général (p. 290), qu'ils infectent secondairement l'os même, et cela toujours de plus en plus profondément; mais je veux seulement renverser le faible argument par lequel on conclut de la profondeur de la maladie à son point de départ.

Fig. 50.

Magitot[1] a constaté pour une série des formes d'épulis les plus diverses (fibreuses, fibroplastiques, myéloplaxiques etc.) qu'elles prennent leur origine dans le périoste des alvéoles et qu'elles restent cachées sous les dents pendant longtemps, dans la profondeur des alvéoles. Elles peuvent entretenir de cette façon les états les plus pénibles. Ce n'est que par l'extraction de la dent intéressée que la tumeur intra-alvéolaire est mise à nu; elle est quelquefois extraite en même temps que la dent sur la racine de laquelle elle siège. Si une dent semblable reste dans l'alvéole, la tumeur, poussée par la croissance progressive, fera éruption à côté de la dent, tandis que le tissu osseux ambiant disparaît peu à peu, et il peut sembler que la tumeur ait pris son origine dans l'os même.

Les épulides molles consistent quelquefois presque entièrement en un mélange de cellules fusiformes et de cellules gigantesques

Fig. 50. Épulis sarcomateuse ulcérée du maxillaire inférieur d'une jeune fille de treize ans, extirpée par M. Langenbeck, qui pratiqua la désarticulation de la moitié gauche du maxillaire. On voit l'os par derrière; la partie postérieure plus superficielle de la tumeur est enlevée pour bien montrer le rapport de la tumeur avec la dent qu'elle entoure. La surface est irrégulièrement lobée. La tumeur se rapproche de la forme écailleuse. (Pièce n° 582 de la collection de la clinique chirurgicale de l'Université.) Dessin réduit aux deux tiers.

[1] E. Magitot, *Mém. sur les tumeurs du périoste dentaire.* Paris 1860, p. 5.

multinucléaires, qui se distribuent à de certaines distances entre les premières et donnent lieu à un semblant de structure alvéolaire. Souvent les cellules fusiformes sont prépondérantes, et dans ces points la formation est entièrement analogue au sarcôme fusiforme ordinaire. Les cellules fusiformes peuvent être très-grandes; elles sont cependant quelquefois aussi très-petites et peu développées[1]. Les épulides intra-alvéolaires contiennent assez souvent aussi des éléments ronds et stellaires, à côté desquels des noyaux en apparence libres se trouvent en plus grand nombre[2]. La substance intercellulaire manque presque entièrement dans les formes à grandes cellules; dans les formes à petites cellules, par contre, elle existe d'ordinaire en certaine quantité et elle a une structure en partie fibrillaire, en partie finement granuleuse.

Fig. 51.

Il faut enfin ajouter à ces caractères un nouvel élément variable dans son intensité : les vaisseaux. Quelques épulides sont très-riches en vaisseaux et saignent facilement. Ces hémorrhagies peuvent se faire librement jour ou être simplement interstitielles.

Fig. 51. Coupe examinée au microscope de l'épulis représenté à la fig. 50. On voit un mélange assez régulier de cellules fusiformes et de cellules gigantesques (éléments fibro-plastiques et myéloïdes); les unes forment un stroma alvéolaire; les autres remplissent les alvéoles. Les cellules gigantesques présentent des prolongements plus ou moins grands. Grossissement 300.

[1] Paget, *Lectures*, II, p. 217, fig. 31.
[2] Magitot, *l. c.*, p. 32-43, fig. 2.

C'est dans ce dernier cas que naissent d'ordinaire des granules pigmentaires d'un jaune brun ou d'un rouge brun, qui sont placées éparses, par amas, dans le tissu, quelquefois contenues dans les cellules, et qui donnent alors à la coupe de la tumeur une teinte particulièrement jaunâtre ou brunâtre (*épulis pigmentaire*).

Dans toutes ces circonstances il n'y a rien qui distingue en principe l'épulis périostéale des autres sarcômes périostéaux. Il s'agit seulement de savoir si les cellules gigantesques multinucléaires sont de véritables cellules de la moelle, ou si ce sont des formations hétéroplasiques, et à cela je réponds sans hésitation qu'elles sont d'une nature hétéroplasique. Elles naissent d'abord d'éléments proliférants du périoste, qui s'agrandissent peu à peu et dont les noyaux se multiplient, tandis que d'autres éléments deviennent simultanément des cellules fusiformes ou réticulées ordinaires, des corpuscules cartilagineux ou osseux.

Mais s'il ne peut pas être révoqué en doute que les cellules gigantesques multinucléaires naissent d'une manière hétéroplasique, par conséquent en dehors de la moelle osseuse, on ne peut, d'un autre côté, méconnaître que cette hétéroplasie n'est pas maligne, dans le sens clinique le plus restreint. Du moins je ne connais pas un seul cas où l'affection se soit étendue, sous forme de métastase, d'une épulis primitive à des organes internes, ou même où ce processus ait seulement gagné les glandes lymphatiques les plus voisines. Ce dernier fait est d'autant plus remarquable que c'est précisément dans les glandes lymphatiques[1] sous-maxillaires que se trouvent des cellules gigantesques tout analogues sans se lier à aucune formation de tumeur sur les maxillaires (p. 208).

La *malignité locale* des épulis, au contraire, est depuis longtemps connue. Aussi les anciens auteurs depuis Paré et Fernel parlent-ils de leur dégénérescence en cancer. Je ne sais pas si effectivement elle existe, quoiqu'on ne puisse nier que les cellules gigantesques multinucléaires représentent un certain rapprochement des formes cancroïdes et quoique j'aie effectivement vu de pareilles transitions dans le sein de la femme[2]. Un problème que l'observation ultérieure aura à résoudre, sera de savoir si quelques cas de cancroïde si fréquente aux os maxillaires n'appartiennent

[1] *Virchow's Archiv*, t. XIV, p. 48, gravure.
[2] *Ibid.*, p. 49, grav.

pas à cette catégorie. Cela est devenu très-probable, notamment depuis l'observation de Magitot[1], où a été constatée la présence des épulides intra-alvéolaires épithéliales (cancroïdes) tout à fait avec la forme des sarcomateuses.

La malignité locale de l'épulis sarcomateuse se manifeste par sa grande *propension aux récidives* et par le *caractère rongeant* de la prolifération. Il est d'observation journalière que des épulides extirpées superficiellement repullulent facilement, que même les récidives prennent une marche bien plus rapide que les tumeurs primitives. Cela n'exprime pas un changement dans le caractère de la tumeur. J'ai examiné une épulis[2] extirpée par M. Langenbeck chez une enfant de quatre ans; elle portait à sa quatrième récidive toujours encore la structure d'un sarcôme formé de cellules fusiformes et de cellules gigantesques multinucléaires. En général il y a repullulation lorsque l'extirpation de la tumeur se fait sans qu'on enlève la partie d'os correspondante; J. Salter[3] place le danger dans la persistance de l'apophyse alvéolaire, et d'après son observation, l'extraction des dents intéressées, qui entraîne la résorption spontanée des alvéoles, suffirait, même dans une extirpation superficielle de l'épulis, pour empêcher le retour du mal. Quant aux tumeurs intra-alvéolaires, Magitot[4] a constaté que l'extraction de la dent malade suffit pour en obtenir la guérison constante. Dans un cas de Lawrence[5], où une épulis du côté droit du maxillaire supérieur récidivait pour la cinquième fois et s'étendait finalement jusque dans le sinus maxillaire, et où se développaient une tumeur analogue au côté gauche et deux tumeurs molles aux os pariétaux, on vit toutes les autres tumeurs rétrocéder spontanément après la résection partielle du maxillaire supérieur droit. Assurément, il n'est pas prouvé que les autres tumeurs étaient d'une espèce identique avec la tumeur extirpée; mais la nature comparativement bénigne de l'épulis n'en ressort pas moins clairement de cet exemple.

Quant au caractère rongeant de l'épulis, celui-ci se manifeste dans la participation toujours de plus en plus étendue qu'y prend

[1] Magitot, *l. c.*, p. 8, 43, fig. 3.

[2] Pièce n° 673 de la collection de la clinique chirurgicale de l'Université.

[3] James Salter, *l. c.*, p. 121.

[4] Magitot, *l. c.*, p. 25.

[5] Paget, *Lectures*, II, p. 219.

l'os, tant en ce qui concerne la surface malade qu'en ce qui regarde les parties osseuses plus profondément situées. Tandis qu'au début il se développe le plus souvent entre les dents, et notamment entre les dents molaires du maxillaire supérieur, le mal peut s'étendre peu à peu à une grande partie de l'un des côtés de l'os. La tumeur fait toujours de plus en plus saillie, au commencement le plus souvent sans douleurs; peu à peu elle se vascularise; plus tard elle peut s'ulcérer, saigner, suppurer et déterminer des douleurs. Mais elle peut aussi se développer simultanément dans la profondeur et pénétrer à travers l'os jusque dans le sinus maxillaire et même dans les fosses nasales. Wedl[1] rapporte un cas où la tumeur, siégeant entre la première et la seconde dent molaire, avait perforé la peau; Albrecht[2] a recueilli une observation analogue avec issue mortelle. Néanmoins les cas même plus malins donnent, quand on extirpe convenablement les os, un pronostic favorable. —

Quelques autres sarcômes périostéaux se comportent d'une manière analogue à l'épulis sarcomateuse. Déjà Paget[3] a décrit une tumeur myéloïde de la voûte crânienne chez un garçon de quinze ans; cette tumeur s'était étendue sur les deux faces de l'os et était traversée d'épines osseuses; mais l'os, quoique extérieurement entamé, se continuait encore au-dessous de la tumeur. Un autre cas analogue a été observé sur la tête de l'humérus d'un garçon de dix-huit ans et décrit par Simon et Bristowe[4]. Notre collection en possède une très-belle pièce[5] de l'extrémité inférieure de la cuisse; elle a presque tout entière la conformation du sarcôme ostéoïde périostéal, mais à sa circonférence existent de grandes tubérosités consistant en tissu mou formé presque partout de grandes cellules et dans beaucoup d'endroits de cellules à plusieurs noyaux répondant aux myéloïdes. Ces cas prouvent que la forme myéloïde des cellules n'appartient pas seulement à la série myélogène, mais aussi à la série périostéale, et qu'on

[1] Wedl, *Path. Histologie*, p. 533.

[2] Albrecht, *Die Krankheiten der Wurzelhaut der Zähne*. Berlin 1860, p. 186.

[3] Paget, *Lectures*, II, p. 221, fig. 32.

[4] Simon et Bristowe, *Transact. of the Path. Soc. London*, vol. VII, p. 351, pl. XV, fig. 11-14.

[5] Pièce n° 507.

ne peut pas conclure de leur présence au siége originaire de la tumeur en question. —

Si nous passons maintenant aux *sarcômes myélogènes des os*, nous trouvons de suite une différence frappante dans l'aspect extérieur (p. 288) : en général ils consistent en grande partie en un tissu mou, qui est souvent en même temps très-riche en vaisseaux, quelquefois même télangiectasique, tandis que le tissu osseux ou bien manque entièrement, ou bien n'existe que sous forme d'une capsule ou d'une coque (kyste osseux), ou, ce qui est pourtant plus rarement le cas, en trabécules ou réseaux plus ou moins grands qui sillonnent aussi l'intérieur de la tumeur. C'est cette tumeur à laquelle s'appliquent, en grande partie, les anciennes descriptions de spina ventosa et de fongus[1], surtout cette forme de fongus hématode que la chirurgie française a séparée, depuis Dupuytren[2], des tumeurs érectiles. Plus tard la plupart de ces tumeurs a été rangée dans le carcinôme, si ce n'est qu'on en a séparé quelques-unes comme tumeurs kystiques (kystes osseux). Dans ces derniers temps, c'est précisément pour elle que le nom de *tumeur myéloïde* a été mis en usage.

Mais j'attire l'attention sur ce fait, qu'il est très-important pour cette variété d'en séparer les sarcômes métastatiques des os. D'après mes observations, le sarcôme est toujours mou dès qu'il se présente à l'état métastatique sur l'os, et le plus souvent il n'est alors pas même recouvert d'une coque osseuse complète. La variété de métastase se règle, en général, sur la variété de la tumeur-mère (voy. p. 250, fig. 40). On pourrait donc penser que les métastases ostéoïdes puissent aussi se présenter dans l'os; cependant je ne l'ai jamais vu.

Nous n'avons réellement pas d'observations exactes faites sur les premiers stades du développement des sarcômes internes primitifs des os ; cependant toute leur conformation fait penser qu'ils ne procèdent pas des trabécules et des lamelles de l'os, mais de la moelle; qu'ils sont donc, comme je l'ai dit, *myélogènes*.

[1] Ruysch (*Observ. anat. chir. Centuria.* Amstel. 1691, p. 102, obs. 81., qui décrit cette tumeur comme *tumor spongiosus*, dit que de son temps on l'appelait *Schwamm* (fongus) en Allemagne.

[2] Dupuytren, *Leçons orales de clinique chirurgicale*, t. IV, p. 52.

L'expérience générale, d'après laquelle chaque forme sarcomateuse rappelle son tissu-mère, parle évidemment en faveur de cette interprétation. En effet, les sarcômes centraux des os se rapprochent surtout des divers états non graisseux de la moelle. Mais il n'en est pas moins toujours remarquable que l'origine se trouve très-rarement dans la cavité proprement dite de la moelle[1]; ordinairement, ce sont des os spongieux ou des parties de ces os qui sont atteints de préférence; aux os longs, ce sont les extrémités articulaires; aux os plats, ce sont: le diploé des os du crâne et du bassin, les corps des vertèbres, les os du carpe et du tarse, la masse spongieuse des os maxillaires. Si l'on ajoute que l'âge qui suit immédiatement la puberté y est comparativement le plus exposé, on peut bien conclure, sans forcer les faits, que c'est précisément la jeune moelle des os[2] qui est le lieu de prédilection de ces productions.

Il est d'autant plus naturel de chercher à mettre cette forme sarcomateuse en relation plus intime avec la moelle des os qu'il est constaté en même temps que des formations myéloïdes entrent si fréquemment dans leur structure ou en forment les éléments prédominants. Je dois néanmoins faire ici encore la remarque qu'il ne s'agit pas seulement d'une hyperplasie de la moelle, car sans cela nous serions en présence d'un myxôme (vol. I, p. 421) ou d'un ostéôme médulleux (vol. II, p. 3, 5, 10) de l'os. Le tissu se distingue toujours par la richesse et le développement de ces formes plus simples; il n'est pas rare d'y voir une certaine déviation, par exemple une formation prédominante de cellules fusiformes qui n'appartiennent pas notoirement aux éléments ordinaires de la moelle des os. Mais on peut, malgré cela, admettre que c'est *tantôt le myxôme, tantôt l'ostéôme médulleux qui servent de type fondamental au développement*, et qu'à côté d'eux le fibrôme entre tout au plus encore en considération.

A l'ostéôme médulleux se rattache tout d'abord la forme qui est décrite très-souvent comme kysto-sarcôme ou comme véri-

[1] Senftleben (*Archiv f. klin. Chirurgie*, I, p. 134) cite un cas où, chez un jeune garçon de quinze ans, la tumeur partit de la portion médullaire de la diaphyse pour s'étendre à l'épiphyse.

[2] H. Gray (*Med. chir. Transact.*, 1856, 3e série, vol. XXI, p. 143) a trouvé dans la moelle osseuse normale des épiphyses des os longs de grandes cellules myéloïdes jusqu'à l'âge de dix-huit à dix-neuf ans, mais pas plus tard.

table myéloïde, et que je désigne comme *sarcôme myélogène entouré d'une coque*. Il occupe de préférence les extrémités des os longs, surtout les extrémités articulaires du genou, de l'articulation scapulo-humérale et de celle du coude. Il forme quelquefois des tumeurs extrêmement volumineuses, de la grandeur d'une tête d'adulte et plus, de forme irrégulièrement globulaire et dont la grosseur est hors de toute proportion avec le volume des os dont elles procèdent. Leur surface extérieure est un peu inégale, légèrement rugueuse et quelquefois entourée complétement dans une coque osseuse; cependant il leur arrive souvent, parvenus à un volume considérable, de présenter différents endroits mous, quelquefois fluctuants et même pulsatils. Dans ces endroits la masse molle a percé la coque pour s'étendre de plus en plus dans les parties molles du voisinage. A dater du moment où cette perforation a eu lieu, la surface devient plus irrégulière, lobulée et noueuse.

Fig. 52.

Quelquefois la masse intériuere apparaît toute pultacée, ou molle, quelquefois presque liquide. Dans ce cas elle est presque toujours très-rouge, extrêmement riche en vaisseaux; les vaisseaux sont

Fig. 52. Sarcôme myélogène (myéloïde) enkysté de la tête du péroné, opéré par M. Berend, par amputation de la cuisse. La tête du péroné est distendue par une tumeur nodulèuse de la grandeur d'une tête d'enfant, qui se compose d'une surface raboteuse, limitée aux deux tiers par une couche corticale épaisse et très-compacte. Ce n'est que dans quelques endroits que la masse molle interne fait saillie au dehors et a atteint ici les parties molles environnantes, ainsi que le tibia. Sur la coupe représentée par la figure, on voit que la tumeur se compose d'une série de nodosités plus ou moins grandes ou de lobes; chaque lobe isolé est entouré à son tour d'une coque osseuse tantôt complète, tantôt incomplète. La masse molle interne était très-rouge à l'état frais, très-vascularisée,

larges, quelquefois dilatés et variqueux, et souvent on y trouve des épanchements hémorrhagiques[1] considérables. Là où le nombre des vaisseaux est moindre, le tissu a une apparence d'un blanc grisâtre ou bleuâtre, souvent tacheté de pigment hématique jaune, brun ou verdâtre. Par la macération, ces tumeurs donnent ces spinæ ventosæ, ces coques osseuses vides et criblées[2], comme on les trouve si fréquemment dans les anciennes collections[3]. Ces *gonflements vésiculaires* des os peuvent parfaitement faire l'impression d'une coque extérieure *distendue* par la tumeur de la moelle.

Mais un examen plus attentif démontre facilement que cette coque osseuse n'est pas l'ancienne couche corticale, mais que, comme dans les enchondrômes à coques, une nouvelle couche osseuse, partie du périoste, s'est formée à la surface, tandis que l'ancienne couche corticale s'est depuis longtemps résorbée. Aussi cette nouvelle coque a-t-elle assez souvent une bien plus grande épaisseur que l'ancienne. On trouve immédiatement à l'extrémité de l'articulation, où la substance corticale est toute mince, des coques osseuses d'une épaisseur de 5 à 10 millimètres. On voit souvent aussi des trabécules et des tractus osseux pénétrer dans l'intérieur de la tumeur et la diviser en loges; souvent même on peut y observer des lobes distincts, dont chacun a son épaisse coque osseuse et son contenu mou (fig. 52). Il n'est donc pas douteux que la partie osseuse ne soit ici, en grande partie, de nouvelle formation, et il l'est encore bien moins dans les cas où l'on trouve de pareils lobules au delà du périoste, dans les parties molles ambiantes.

Cet os est d'une structure très-dense, compacte, quelquefois

et remplie, surtout vers un des côtés (à gauche dans la figure), de grandes cavités remplies de sang et de caillots. Dans d'autres endroits, on voyait des places pigmentées, brunes ou jaunes. Quelques parties seulement étaient compactes, blanchâtres et plus fibreuses. L'examen microscopique y montra des cellules gigantesques multinucléaires, des cellules rondes très-petites et des cellules fusiformes contenues dans une substance intercellulaire pulpeuse. (Pièce n° 103 de l'année 1861.)

[1] Senftleben, *Archiv f. klin. Chir.*, I, p. 136. — E. Nélaton, *l. c.*, p. 149, pl. III.

[2] A. Cooper, *Surg. essays*, P. I, p. 167, pl. IX, fig. 3. — Wedl, *Path. Histologie*, p. 534, fig. 111. — Wilks, *Guy's Hosp. Rep.*, 3e série, vol. III, p. 173, pl. III, fig. 6.

[3] Köhler, *Beschreibung der Präparate aus der Loder'schen Sammlung*. Leipz. 1795, 1re part., p. 34, 117. — Hesselbach, *Beschreibung der path. Präparate in Würzburg*, p. 130.

tellement dense qu'il ressemble à l'os du rocher. Sa structure correspond à la conformation normale de la substance corticale. Lorsqu'elle est plus fragile, semblable à du mortier, on peut s'attendre à ce qu'il n'y ait pas d'os, mais simplement des parties molles crétifiées. Après que l'on a dissous les sels calcaires, apparaissent des cellules des espèces les plus diverses, même de grands éléments multinucléaires[1].

Quant aux parties molles, on a attribué une valeur toute particulière aux cellules gigantesques, aux soi-disant myéloplaxes, et assurément ce n'est pas sans raison; car elles se trouvent quelquefois en quantités énormes, formant des segments entiers de la tumeur. Mais elles n'en sont jamais le seul élément[2]; souvent même elles ne représentent qu'une petite fraction de la masse totale, et on ne les rencontre que dans quelques endroits, ou dispersées dans toute la tumeur. A côté d'elles on trouve surtout de nombreuses cellules fusiformes, tantôt presque sans substance intercellulaire, tantôt dans un tissu qui se rapproche plus du myxo-sarcôme ou du fibro-sarcôme. Dans d'autres endroits on peut trouver des cellules rondes et petites[3], et très-souvent une grande partie des éléments en pleine métamorphose graisseuse et en voie de ramollissement (variété graisseuse de E. Nélaton). Dans certains cas les cellules gigantesques sont, comme les cellules normales de la moelle, contenues dans des alvéoles du tissu osseux qu'elles remplissent totalement, ou bien elles occupent de même un tissu qui appartient au cartilage osseux (cartilage ostéoïde). Suivant une observation de Hulke[4], elles semblent aussi pouvoir provenir directement de corpuscules osseux ou cartilagineux.

Si l'on veut, en raison de la variété du mélange des éléments, admettre diverses subdivisions, il ne faut pas regarder ces subdivisions comme des formes mixtes ou comme des combinaisons, par exemple de myéloïde avec une tumeur fibroplastique[5]. Car

[1] Senftleben, *Archiv f. klin. Chirurgie*, 1861, t. I, p. 144, 145. — Ranvier, *Bulletin de la Soc. anat.*, juillet 1862, p. 362.

[2] H. Gray, *Med. chir. Transact.*, 1856, 3e série, vol. XXI, p. 139, pl. I-II. — Billroth, *Beiträge zur path. Histologie*, p. 91. — Förster, *Atlas der mikr. path. Anat.*, p. 56, tab. X, fig. 3.

[3] Senftleben, *Archiv f. klin. Chirurgie*, t. I, p. 142, 143.

[4] Hulke, *Beale's Archives*, I, p. 112, pl. XIII, fig. 3-5.

[5] Cock, *Guy's Hosp. Rep.*, 1856, 3e sér., vol. II, p. 1.

il n'existe pas de myéloïde ne consistant qu'en myéloplaxes; celles-ci ne représentent jamais que des stades de développement plus élevés de cellules de telle ou telle autre variété de sarcôme, et l'on trouve à côté d'elles tantôt des cellules fusiformes, tantôt des cellules rondes, tantôt les deux; on rencontre même, à côté du tissu fibreux et de l'os, du tissu muqueux et même du cartilage[1]. Henri Meckel[2] est allé jusqu'à considérer les cellules multinucléaires comme des cellules cartilagineuses, et appelait, pour cette raison, les tumeurs myéloïdes des tumeurs *granulo-cartilagineuses* ou *cartilagino-fibreuses*. On rapporterait avec beaucoup plus de raison ces cellules au tissu muqueux si, d'autres fois, les parties muqueuses ne manquaient pas entièrement, et si les cellules gigantesques ne se présentaient pas comme de simples développements continus de cellules fusiformes et réticulées, laissant encore reconnaître de la manière la plus précise l'ancien caractère du tissu connectif par l'anastomose distincte de leurs prolongements. On ne pourra donc pas établir ici non plus d'autres subdivisions que celles que nous avons admises en général pour le sarcôme (p. 184).

Dans ce groupe se range aussi une partie de ces tumeurs maxillaires[3] qu'on appelle çà et là aussi *épulis* et que Eug. Nélaton[4] désigne comme variété intra-osseuse enkystée. Elles ne commencent pas à la superficie, comme l'épulis ordinaire, mais dans la profondeur; elles déterminent des gonflements considérables, souvent presque globulaires, des maxillaires, et comme la coque osseuse qui les enveloppe est quelquefois amincie jusqu'à ne constituer qu'un feuillet facile à déprimer, elles sont facilement confondues au maxillaire supérieur avec des tumeurs du sinus. La masse molle finit par perforer la coque osseuse, et alors ces tumeurs prennent souvent un aspect cancéreux de très-mauvaise nature. —

On distingue très-bien de ces sarcômes myélogènes mous les *formes solides*, qui se rattachent plus aux *fibrômes* ou même aux

[1] Voy. les cas de Paget (Parker) et Bransby Cooper chez Gray, *l. c.*, p. 137, 138; de plus Nélaton, *l. c.*, p. 163 (Denonvilliers).

[2] Meckel, *Charité-Annalen*, 1856, VII, 1, p. 93.

[3] Billroth, *Beiträge zur path. Histologie*, p. 91, tab. III, fig. 1-2. — *Deutsche Klinik*, 1855. — Senftleben, *l. c.*, p. 144-146.

[4] E. Nélaton, *l. c.*, p. 280, pl. I, fig. 3-6; pl. II, fig. 1.

chondrômes ostéoïdes. Presqu'à la limite qui les sépare se place une tumeur maxillaire très-singulière, déjà mentionnée plus haut (vol. I, p. 531), qui se montre souvent chez les animaux, surtout les chèvres[1], et qui produit des tuméfactions volumineuses et diffuses de l'os entier, de sorte qu'au premier coup d'œil on croit voir une hypérostose. En y faisant une coupe, on trouve que sous une coque osseuse souvent très-mince, qui manque même par endroits entièrement, toute la masse intérieure consiste en un tissu dense, blanchâtre, très-pauvre en vaisseaux, ayant une apparence fibro-cartilagineuse. Dans ce tissu apparaît çà et là une faible disposition à l'ossification, mais il se laisse facilement couper. Les racines dentaires en sont enveloppées, et la pulpe est en connexion intime avec lui. En l'examinant on y trouve un tissu ostéoïde, ressemblant beaucoup au cartilage membraneux ou osseux, qui forme un réseau grossier, dans les espaces duquel se trouve renfermé un tissu connectif avec des grandes cellules réticulées et çà et là de petites et de grandes cellules multinucléaires (myéloplaxes) en partie isolées, en partie réunies par groupes. L'ensemble a la plus grande analogie avec la prolifération osseuse rachitique, et les vétérinaires désignent aussi, pour cette raison, quelquefois tout le processus comme rachitis. Mais elle en est totalement distincte, puisqu'elle se présente à l'intérieur et non à l'extérieur de l'os. Moi-même j'ai désigné autrefois[2] ce produit du maxillaire supérieur et du maxillaire inférieur de la chèvre comme un ostéôme mou, mais ce nom doit être abandonné parce qu'il n'y existe presque jamais de vraie ossification.

De semblables tumeurs se présentent aussi aux maxillaires de l'homme, bien qu'elles n'y prennent point une telle extension et que leur consistance soit d'ordinaire moins ferme. Elles sont souvent en connexion causale avec une situation anormale ou une rétention des dents, et il est parfois difficile de les séparer des odontômes (p. 56).

Tous les sarcômes à coques de l'os ont une certaine propension

[1] Pièces de notre collection nos 157 et 272 de l'année 1858. Ici se rangent peut-être les ostéo-sarcômes de la mâchoire du bœuf, décrits par Davaine et Lebert (*Compt. rend. de la Soc. de biologie*, t. II, p. 119). Lebert les cite en détail (*Traité d'anat. path.*, t. I, p. 205, pl. XXVII, fig. 6-9). Elles se distinguent de mes pièces surtout par la présence de parties osseuses.

[2] Virchow, *Pathol. cellul.*, p. 360, fig. 131 et 132.

à ce qu'il s'y forme des places plus molles et finalement kystiques ; aussi beaucoup d'entre eux ont-ils été réunis collectivement sous le nom de *kysto-sarcômes*. Gray[1] voudrait qu'on les nommât *tumeurs myélo-kystiques*. Mais ce que j'ai dit en général des états kystiques du sarcôme (p. 187) s'applique entièrement ici. Il y a de véritables kystômes des os, et ces kystômes peuvent se combiner avec le sarcôme et le carcinôme. D'un autre côté, les états kystoïdes résultent facilement dans les sarcômes, tantôt d'hémorrhagies, tantôt d'un ramollissement graisseux et souvent de tous les deux simultanément[2]. Bristowe[3] fait surtout provenir les kystes d'infarctus hémorrhagiques et de leur résorption subséquente ; cependant il se fait rarement ainsi une fonte étendue des éléments, à moins qu'elle n'ait été précédée par une angiectasie considérable. On peut, en général, constater une dégénérescence graisseuse sur une grande étendue, et il arrive quelquefois qu'il se forme ainsi des cavités contenant un fluide transparent semblable à de la synovie, mais sans paroi lisse.

Mais il est aussi des cas où la dilatation des vaisseaux atteint un degré si élevé qu'elle constitue le symptôme capital de la tumeur. Si la coque est détruite dans une certaine étendue par l'augmentation de la masse interne, la tumeur peut même donner la sensation de pulsations[4] et être confondue avec un anévrysme anostomotique de l'os. —

De ces formes à coques du sarcôme myélogène se distinguent à un haut degré, du moins en ce qui concerne l'apparence extérieure, *celles qui sont sans coques*, entièrement molles, qui présentent ordinairement le caractère du sarcôme médullaire. Elles semblent être généralement plus rares ; du moins je ne les trouve que rarement citées dans la littérature[5], et ma propre observation ne porte que sur un bien petit nombre de ces cas. Ces derniers concernaient principalement les petits os, riches en substance

[1] Gray, *l. c.*, p. 140.

[2] Berend, *Med. Zeitung des Vereins f. Heilk. in Preussen*, 1861, n° 43, p. 337. — H. Köhler, *De amputatione humeri cystosarcomate provocata*. Diss. inaug. Gryphiæ 1862, p. 14. — E. Nélaton, *l. c.*, p. 188.

[3] Bristowe et Borlase Childs, *Transact. of the Path. Soc. Lond.*, vol. VII, p. 370.

[4] E. Nélaton, *l. c.*, p. 155, 167, 174. — Senftleben, *l. c.*, p. 152. — Biefel, *Deutsche Klinik*, 1860, n° 15.

[5] Lobstein (*Traité d'anat. path.*, t. II, p. 218; Atlas, II, pl. VIII) en cite un très-bel exemple, remarquable par l'heureux résultat de l'opération.

spongieuse, surtout ceux de la main et du pied, ainsi que les maxillaires.

On trouve ici les os augmentés de volume, soit en entier, soit dans certaines parties, par une tumeur tantôt plus compacte, tantôt plus molle, tantôt même fluctuante et à surface unie. Lorsqu'on y fait une coupe, on voit le plus souvent une structure très-distinctement radiaire; des stries, des faisceaux ou des feuillets partent du centre de l'os ou au moins de l'intérieur vers la périphérie et deviennent de plus en plus épais en s'approchant de l'extérieur. C'est précisément ici que la forme du *sarcôme fasciculé* se montre le plus distinctement. Il est vrai qu'on y voit aussi une apparence de nodosités ou de lobes arrondis; mais le plus souvent ce ne sont que des coupes transversales de faisceaux; car les faisceaux sont ordinairement groupés par amas et ont une disposition lobée.

J'ai examiné de ces cas au métacarpe et au métatarse, où finalement toute trace de tissu osseux avait disparu et où les cartilages articulaires et certaines parties du périoste étaient le seul reste de l'ancien os. C'est, pour parler avec les anciens auteurs, une vraie *ostéo-sarcose*.

Fig. 53.

Si, par contre, l'affection n'est que partielle, on trouve, comme dans la forme correspondante de l'épulis (fig. 53), une partie de l'os tout à fait molle, l'autre tout à fait saine, et entre les deux une limite peu tranchée, du moins une connexion très-intime ou pour mieux dire, une transition.

La structure plus fine est assez variée. Les tumeurs les plus médullaires, molles, représentent très-souvent les plus admirables exemples de sarcômes fusiformes[1].

[1] Joh. Müller, *Ueber den feineren Bau der Geschwülste*, tab. II, fig. 17.

Fig. 53. Sarcôme radié myélogène, sans coque, du maxillaire supérieur, réséqué à la clinique de M. Jüngken. La coupe montre que la partie supérieure et externe du maxillaire est normale; par contre, la partie interne et inférieure, surtout vers la face palatine, est transformée en une tumeur plate à l'extérieur, se présentant à la coupe comme

Ici les faisceaux ou trabécules consistent surtout en cellules fusiformes, avec peu ou presque pas de substance intercellulaire et avec une richesse vasculaire très-variée. J'ai examiné des tumeurs de cette espèce, qui paraissaient, à l'œil nu, être presque purement d'un blanc cérébriforme et qui ne possédaient que peu de vaisseaux, tandis que d'autres avaient un caractère tout à fait télangiectasique et hémorrhagique, et, une fois ulcérées, ressemblaient parfaitement au fongus hématode.

Le développement des cellules est, de même, extrêmement varié. Dans un cas de la main[1] toute la tumeur consiste en cellules fusiformes gigantesques, les unes à plusieurs noyaux, le plus souvent cependant à un seul noyau ; les noyaux et les nucléoles atteignent une énorme grandeur. Dans un autre cas du pied[2], au contraire, les cellules fusiformes sont tellement petites, que des noyaux étroits et courts ne laissent apparaître, des deux côtés, que des prolongements très-fins du corps cellulaire. La dernière tumeur est en outre extrêmement riche en vaisseaux, tandis que la première est comparativement peu vascularisée.

Cette variété ressemble quelquefois si bien à une certaine forme du carcinôme osseux, qu'il est facile de comprendre qu'il y ait eu souvent confusion et qu'on ait décrit tantôt des cancers comme sarcômes et tantôt des sarcômes comme cancers[3]. Mais il y a aussi un *cancer fasciculé*, et c'est précisément dans les os qu'il se présente sous la forme la plus parfaite. Nulle part l'examen ne réclame plus d'attention. Car à l'examen microscopique on y rencontre facilement des éléments fusiformes. Mais lorsqu'on y regarde de plus près, on voit, dans la direction des faisceaux, des alvéoles étirées, quelquefois très-longues et étroites, qui sont remplies de cellules oblongues, qui, isolées, laissent facilement reconnaître leur caractère épithélial par leur conformation aplatie

étant légèrement fasciculée; cette tumeur entoure en grande partie la racine de la dent. A l'extérieur, les parties molles voisines jusqu'à la peau des joues et même jusqu'à l'aile du nez correspondante, sont affectées de la même manière. Les parties extérieures sont presque à l'état médullaire et renferment de très-petites cellules. Les parties internes ont une structure plus fibreuse ou ostéo-cartilagineuse, avec des traînées de petites cellules. (Pièce n° 195 de l'année 1861.) Grandeur naturelle.

[1] Pièce n° 89 de l'année 1863.

[2] Pièce n° 105 *a* de l'année 1859.

[3] Paget, *Lectures*, II, p. 371, fig. 51

et quelquefois en forme de bande (p. 192). Mais vers la base, ces carcinômes sont souvent aussi plus compactes, quelquefois même fermes, et dans certains cas (fig. 54) il est très-naturel de penser à de véritables *formes mixtes* de carcinôme et de sarcôme.

Fig. 54.

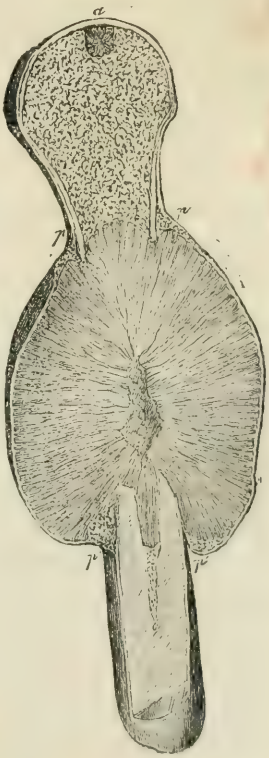

La distinction est encore plus difficile lorsque les cellules rondes prédominent dans la tumeur. Parmi les sarcômes myélogènes mous des os, il y en a qui se rattachent aux sarcômes globo-cellulaires les plus parfaits. En général, les cellules sont petites et la substance intercellulaire est molle, muqueuse ou granuleuse, de sorte qu'on peut désigner la tumeur comme *myxo-sarcôme* ou *glio-sarcôme*. C'est précisément ici que leur structure se rapproche, à un haut degré, de celles des plus jeunes granulations et de la moelle osseuse jaune, rouge. Robin et Eug. Nélaton[1] la décrivent, pour cette raison, comme tumeur à médullocelles et la distinguent de la tumeur à myéloplaxes. En effet, leur développement est tout à fait d'accord avec l'histoire de la moelle osseuse, c'est-à-dire que la première base du développement forme quelquefois (comme dans la tumeur fig. 53) un tissu plus fibreux à cellules fusi-

Fig. 54. Carcinôme myélogène fasciculé et sans coque, de la diaphyse de l'humérus, chez une dame âgée. Les faisceaux ou les feuillets de la tumeur se réunissent à l'intérieur en une masse centrale, compacte, presque fibreuse, remplissant une partie de la cavité médullaire et se prolongeant en dehors jusqu'au périoste. En haut et en bas seulement, en *p p* et surtout en *p' p''*, on voit une coque osseuse périostée. En *a* un noyau secondaire récent immédiatement au-dessous du cartilage articulaire. La masse est très-vascularisée, les vaisseaux très-dilatés ; plus on s'approche de l'extérieur, plus on trouve d'alvéoles longues, radiées, mais très-étroites, remplies de cellules épithéliales plates (pièce n° 7 de l'année 1860). Un peu moins que grandeur naturelle. Don fait à l'Institut par le docteur Gusserow.

[1] E. Nélaton, *l. c.*, p. 324.

formes et réticulées, fortement développées. Dans ce tissu se fait une prolifération des cellules, d'abord par foyer, ensuite par bandes, ce qui constitue une espèce d'espaces ou de canaux médullaires, jusqu'à ce que finalement la tumeur ne consiste plus, en grande partie, qu'en ce tissu mou à petites cellules. —

Il existe les plus grandes contradictions quant à la valeur des sarcômes myélogènes. Tandis que quelques observateurs veulent ranger presque toutes ces tumeurs, précisément à cause de leur malignité, parmi les cancers, d'autres en séparent au moins une grande partie, qu'ils regardent comme bénigne. Ils y comprennent notamment tous les fongus qui contiennent des cellules gigantesques multinucléaires, les tumeurs myéloïdes et myéloplaxiques. Paget[1] s'est encore exprimé à ce sujet avec beaucoup de circonspection, mais ses successeurs, surtout Gray et Nélaton, sont des plus catégoriques. Quand aux épulis, j'ai déjà fait remarquer qu'abstraction faite de la malignité locale, elles n'ont jamais été suspectées; mais j'ai aussi fait ressortir que d'habitude elles sont extirpées de très-bonne heure, et il ne faut pas oublier que d'autres tumeurs maxillaires, par exemple les cancroïdes, donnent aussi un pronostic extraordinairement favorable. —

Quant aux myéloïdes des os longs, on en a peu à peu réuni quelques cas indubitables de métastase extrêmement maligne. Il est vrai qu'on a donné plus tard ces cas comme étant compliqués[2], et les métastases comme cancéreuses, mais c'est assurément à tort. Un cas plus ancien de Gerlach[3], qui est décrit par lui-même comme cancer, peut faire naître du doute sous le rapport du point de départ: Un garçon de dix-sept ans mourut à la suite d'une tumeur osseuse plutôt corticale, radiaire, de l'extrémité inférieure du fémur; elle contenait dans ses parties molles externes une grande quantité de cellules, dont *beaucoup étaient assez grandes, à formation endogène de noyaux* (*cellules-mères*). Dans les poumons et le médiastin il y avait des noyaux mous métastatiques, dans lesquels les grandes cellules-mères et les noyaux cellulaires étaient très-nombreux, où se trouvaient aussi beaucoup de corpuscules caudiculés; par contre, *la trame fibreuse était fortement réduite.*

[1] Paget, *Lectures*, II, p. 225.
[2] E. Nélaton, *l. c.*, p. 332.
[3] Gerlach, *Zeitschr. für rat. Medizin*, 1847, t. VI, p. 377.

Il est clair que ce n'était pas un cancer, mais un sarcôme à cellules myéloïdes, dans le sens d'aujourd'hui; seulement il paraît que ce n'était pas une forme myélogène, mais une forme périostéale. Toujours est-il que ce cas a alors de l'importance pour la question de la malignité des tumeurs myéloïdes.

Il en est autrement du cas suivant: Hutchinson[1] décrit une tumeur de la grosseur d'une tête d'enfant, qui s'était développée à la tête de l'humérus d'une femme de trente-trois ans; à la suite d'une chute grave faite six ans auparavant, il y avait eu luxation et fracture dans l'articulation; le bras était, depuis, devenu raide, cependant il n'y avait pas eu de gonflement pendant quatorze mois. Elle avait continué à se servir du bras pendant quatre ans, mais finalement la tumeur s'était toujours de plus en plus accrue et avait atteint aussi les ganglions axillaires. Le tiers supérieur du bras, avec l'acromion et l'apophyse coracoïde furent réséqués; la plaie guérit en grande partie, mais dix mois après se montra un gonflement à l'extrémité supérieure du bras, la plaie donna issue à un fongus dans la région axillaire; la malade s'affaissa et la mort arriva cinq mois après l'opération. La tumeur originaire avait une coque osseuse mince, çà et là perforée; le périoste était perforé par endroits et laissait passer la masse qui s'étendait jusque dans les muscles voisins. Elle consistait en un mélange d'éléments fibro-plastiques et myéloïdes dont les premiers étaient plus nombreux; sauf de nombreux noyaux libres, on n'y observa rien de cancéreux. Les ganglions lymphatiques avaient le volume d'une noix, ils avaient la même structure, cependant sans cellules myéloïdes. Le fongus qui avait récidivé contenait surtout des noyaux libres et quelques grandes cellules à un, deux ou trois noyaux. En outre, quelques dépôts de *cancer mou*, semblables aux tumeurs de l'aisselle, se trouvaient dans les poumons. Paget régardait ces dernières comme du véritable cancer. Ogle et Gray désignaient la tumeur originaire comme fibreuse, contenant dans les parties dures des fibres, des granules et des noyaux, dans les parties extérieures une matière granuleuse amorphe, tandis que les glandes n'étaient qu'hypertrophiées et enflammées. Ils ne

[1] Hutchinson, *Transact. of the Path. Soc. Lond.*, 1857, vol. VIII, p. 346, pl. VI, fig. 5. (Le dessin ne donne presque que de belles cellules fusiformes, et l'explication des planches nomme la tumeur *recurrent fibroid.*)

trouvaient que peu de cellules myéloïdes de forme ovale sans prolongements, surtout dans les parties internes, tandis que Bristowe déclarait en avoir observé des exemples typiques.

Le cas suivant de Cooper Forster[1] fit naître des doutes analogues. La tumeur originaire, de la grandeur de deux poings, occupait la tête du péroné chez un jeune homme de dix-huit ans; elle contenait, outre des parties osseuses éparses et des kystes sanguins et séreux, une masse encéphaloïde, ayant çà et là des parties qui montraient des cellules d'un véritable caractère myéloïde. Trois mois après la guérison de la plaie de l'amputation, la récidive se montra et la mort s'ensuivit deux mois plus tard, par une métastase dans la colonne vertébrale et les poumons. Wilks[2] déclara la tumeur métastatique analogue à celle du péroné; il y trouva du tissu osseux, des noyaux, des cellules nucléaires et des cellules myéloïdes, bien que peu nombreuses, et désigna, pour cette raison, le cas comme une combinaison de cancer ostéoïde avec le myéloïde.

Le cas suivant de Mitchell Henry[3] suscita moins de doute. Une femme de quarante-trois ans, qui souffrait, depuis vingt ans, de rhumatisme, observait depuis un an que ses douleurs se fixaient à l'épaule droite et *devenaient lancinantes*. Dix mois plus tard elle s'aperçut pour la première fois d'un gonflement de cette région. Une fois la désarticulation pratiquée, on trouva à la tête de l'humérus une tumeur de la grandeur d'une orange, qui était en partie osseuse, en partie presque fibreuse. Dans la cavité médullaire il y avait une masse molle, rougeâtre, qui se prolongeait jusque dans la tumeur. Les parties extérieures contenaient des éléments fibro-plastiques avec peu de cellules myéloïdes; la masse rougeâtre, par contre, consistait presque entièrement en ces dernières et contenait en outre une masse granuleuse avec noyaux et cellules fusiformes. La plaie guérit en cinq à six semaines; il resta cependant un gonflement suspect. Onze semaines après l'opération, la femme retomba dans un état très-grave; une tumeur ulcéreuse se montra au moignon. La mort s'ensuivit bientôt. La dissection fit voir à l'omoplate une tumeur de la grandeur

[1] Cooper Forster, *Transact. of the Path. Soc. Lond.*, 1857, vol. VIII, p. 389
[2] Wilks, *ibid.*, vol. IX, p. 377.
[3] Mitchell Henry, *ibid.*, 1858, vol. IX, p. 367, pl. XI, fig. 7-10.

d'une tête d'enfant, embrassant les glandes axillaires et consistant en lobules osseux poreux, séparés l'un de l'autre par des ligaments fibreux et des kystes hématiques; les poumons contenaient vingt à trente nodules gros comme un pois. La tumeur de l'épaule reposait extérieurement sur elle; sa partie osseuse avait des corpuscules osseux sans canalicules; la partie molle montrait, dans une substance fondamentale gélatineuse et finement granuleuse, de petites cellules et des noyaux, de plus grandes cellules à un ou plusieurs noyaux, des cellules fibro-plastiques et presque partout des cellules myéloïdes avec trois à quatorze noyaux. Les noyaux des poumons ne contenaient que peu de parties fibreuses; par contre, un tissu osseux distinct et des cellules myéloïdes moins nombreuses.

Enfin un cas qui en apparence exclut toute espèce de doute, a encore été observé par Cock et Wilks[1]. Un homme de trente-deux ans a été amputé au-dessus du genou pour un myéloïde à coque de la tête du péroné, dont la première apparition avait été observée sept mois auparavant. La plaie guérit bien; l'homme continua son travail à la campagne; mais deux ans après parut une récidive sur le moignon. Quelques petits noyaux, caractérisés comme de parfaits myéloïdes à coques, furent d'abord extirpés; un plus gros le fut plus tard; mais ils étaient sans connexion avec l'os. Quelques jours plus tard, l'homme mourut de pleurésie, et on trouva sur chaque poumon trois à quatre tumeurs, dont la plus grande était du volume du cœur, et s'insérait comme un polype. Aucune glande lymphatique n'avait été affectée. Les noyaux pulmonaires furent reconnus pour des myéloïdes.

D'après ces observations, il faudra bien renoncer à regarder les tumeurs myéloïdes, en général, comme bénignes. Je ne comprends pas l'objection qui consiste à dire qu'il ne s'était pas agi ici de formes simples. Il n'y a, en général, point de myéloïdes simples; ils sont toujours composés (p. 319), et les doutes qu'on a élevés contre la nature des cas cités pourraient être élevés avec autant de raison contre presque tous les autres, notamment contre la plupart des cas de myéloïdes guéris. Il est de fait que les cellules gigantesques multinucléaires (myéloplaxes) se présentent aussi dans des nodules métastatiques, par exemple des poumons.

[1] Cock et Wilks, *Med. Times and Gaz.*, 1859, janv., p. 70.

et peuvent donc se comporter avec autant de malignité comme s'ils étaient des éléments cancéreux.

Mais les cellules gigantesques multinucléaires ne sont pas des éléments hyperplasiques, ce sont des éléments hétéroplasiques; et Gray[1] se trompe complétement lorsque, malgré les cas de leur production hétérotopique, déjà connus bien avant lui (p. 208), il insiste sur ce que les cellules myéloïdes ne se présentent que dans l'os et ses membranes. Je vais, pour cette raison, citer tout de suite ici encore quelques cas[2] de sarcômes giganto-cellulaires qui ont appartenu incontestablement à des parties molles. Dans une tumeur de l'iris, observée chez un enfant et qui avait été en partie extirpée par M. de Græfe[3], mais qui avait d'abord repullulé et qui plus tard a parfaitement guéri, j'ai trouvé qu'une grande partie du tissu consistait en *myéloplaxes*. Un cas tout à fait analogue de la chambre oculaire antérieure a été décrit par Desmarres et Robin[4]. Un garçon de dix-huit ans, dans mon service d'hôpital, portait depuis longtemps, sur la joue gauche, au-dessus du bord antérieur de la parotide, une tumeur du volume d'une noix, en certains endroits fluctuante et d'un aspect bleuâtre, qui avait l'air de venir de l'aponévrose; et elle finit par s'ouvrir et il s'en écoula du sang foncé; elle fut extirpée et guérit bien. Elle présentait, outre plusieurs grandes poches sanguines et un athérôme, un tissu passablement mou, d'un jaune clair, qui montrait dans une substance fondamentale muqueuse, avec de nombreuses cellules rondes à un seul noyau, un grand nombre de cellules multinucléaires en pleine métamorphose graisseuse[5]. M. Martin pratiqua, il y a quelque temps, sur une jeune personne, l'ovariotomie. L'opérée mourut de péritonite. A l'autopsie[6], on trouva le péritoine farci d'un grand nombre de tumeurs, la plupart d'une couleur rouge noirâtre, de grandeur très-variée, depuis celle d'un grain de chènevis jusqu'à celle d'une grande pomme. Une des plus grandes était située dans l'épiploon. A la coupe, on ne

[1] Gray, *l. c.*, p. 145, 148.

[2] Il est probable qu'il faut ranger ici la tumeur décrite par Hillier et Hutchinson (*Transact. of the Path. Soc. Lond.*, 1856, vol. VII, p. 18, pl. III, fig. 1), et que plus tard je mentionnerai encore avec d'autres semblables.

[3] v. Gräfe, *Archiv f. Ophthalmologie*, t. VII, 2, p. 37.

[4] Desmarres et Robin, *Archives d'ophthalmologie*, 1855, mars et avril.

[5] Pièce n° 92 de l'année 1864.

[6] Pièce n° 91 *a* à *c* de l'année 1864.

voyait presque que du sang liquide et coagulé, présentant souvent des caillots gélatineux. A l'examen microscopique se montraient, outre de nombreux vaisseaux dilatés, de nombreuses cellules et des noyaux libres (fig. 32), renfermées dans une substance intercellulaire peu fibreuse, et présentant çà et là des granulations. Les premières étaient en partie très-petites et à un noyau, en partie très-grandes et renfermaient une très-grande quantité de noyaux. La tumeur ovarique primitive consistait en un simple kystôme muqueux (colloïde) et ne contenait nulle part d'éléments analogues; ce n'est que sur l'enveloppe séreuse que se trouvaient quelques petites tumeurs sarcomateuses de la même espèce[1]. Lancereaux décrit[2] une tumeur du sein à myéloplaxes.

Si nous revenons aux sarcômes giganto-cellulaires des os, il ne peut exister de doute pour personne qu'ils ne produisent une infection locale et des tumeurs hétéroplasiques dans les parties voisines. Nélaton[3] voudrait qu'on regardât leur influence sur les parties voisines comme presque uniquement mécanique, et produite par la pression; mais on peut constater dans certains cas, là où la croissance est plus lente, que dans les parties molles du voisinage commence un développement indépendant de nouveaux noyaux[4]. J'ai vu dans un cas (fig. 52) se former, consécutivement à une tumeur de la tête du péroné, une tumeur molle, de la grandeur d'une noix, dans la tête du tibia, au milieu de son tissu spongieux. Les autres voies de propagation ne sont jusqu'à présent que peu distinctes. Dans un seul cas[5] on a trouvé les veines au pourtour de la tumeur remplies de bouchons qui avaient la même structure que la tumeur elle-même. La manière dont se comportent les glandes lymphatiques mérite un examen ultérieur plus approfondi.

Les sarcômes giganto-cellulaires ne se comportent donc pas autrement que les sarcômes fuso-cellulaires (tumeurs fibro-plastiques), dont la malignité possible ne peut pas être révoquée en

[1] M. le professeur Grohe, de Greifswald, m'a cité le cas d'une tumeur télangiectasique hémorrhagique tout à fait analogue, qui se trouvait à l'extérieur du cæcum; on trouva de grands foyers métastatiques dans le foie et les poumons, avec des cellules myéloïdes très-développées.

[2] Lancereaux, *Bullet. de la Soc. anat.*, 1860, p. 292.

[3] E. Nélaton, *l. c.*, p. 300.

[4] Senftleben, *l. c.*, p. 142.

[5] Bristowe, *Transact. of the Path. Soc. Lond.*, 1856, vol. VII, p. 352, 354, pl. XV, fig. 13.

doute. Paget[1] a décrit de pareilles tumeurs de la dernière phalange du gros orteil et de l'apophyse coronoïde du maxillaire inférieur comme cancer médullaire ; mais sa description et son dessin témoignent contre lui. Lebert, qui soutenait d'abord la bénignité des tumeurs fibro-plastiques, a décrit lui-même plus tard deux cas de sarcômes de ce genre, où des métastases se sont produites[2]. Il suffira que je cite en détail un exemple que j'ai observé moi-même :

Un ouvrier en maroquin, âgé de trente et un ans, fut admis le 8 février 1859 à la Charité, pour une tumeur du pied gauche. Au printemps de l'année précédente, il avait été pris, après un violent refroidissement, d'une pleurésie double (violents points de côté, dyspnée modérée, forte fièvre), qui s'amenda promptement après une application de ventouses et l'emploi du calomel par une diurèse abondante (2000 centilitres par jour). Au commencement de mars, l'exsudat était entièrement dissipé en avant et n'était plus appréciable qu'en arrière, à gauche. En revanche, il se forma, sans cause connue, une tumeur sur le dos du pied gauche, semblant occuper les gaînes tendineuses, et depuis la Saint-Michel on en vit encore paraître une seconde dans la région de la malléole externe. La peau qui les recouvrait pouvait être déplacée et n'était pas rouge ; la tumeur supérieure était de la grandeur d'un poing, assez molle par place, fluctuante et assez sensible. La tumeur de la malléole était parfaitement distincte et la plante du pied aussi un peu bombée. Pendant que les tumeurs s'accroissaient et que la peau s'amincissait, devenait transparente et d'une couleur presque noirâtre, survint une nouvelle pleurésie avec exsudat. Au mois de mars, l'oppression augmenta jusqu'à l'orthopnée, sans toux ni expectoration ; avec cela il y eut une soif ardente, une urine épaisse et rare ; un collapsus prompt amena la mort le 3 avril. L'autopsie montra des tumeurs[3] d'une structure très-molle et se liquéfiant sous la pression des doigts, consistant, dans les endroits les mieux conservés, en de nombreux lobes, distinctement séparés, d'un aspect médullaire ; dans beaucoup d'endroits, on voyait des masses d'un vert brunâtre, sanguinolentes, les unes fraîches, les autres plus anciennes, et çà et là de plus grandes cavités, contenant un liquide sanguinolent. Les os du métatarse des deuxième et troisième orteils étaient intacts, les osselets de la racine du pied en partie détruits ; les grands, par contre, encore libres. De quelques-uns des premiers il n'y avait plus que le périoste et le cartilage qui étaient conservés. Quant aux autres, il n'y avait qu'une partie de la moelle qui était infiltrée, tandis que la couche corticale était encore conservée. Les ganglions inguinaux inférieurs avaient

[1] Paget, *Lectures*, II, p. 371-372, fig. 51-52.
[2] Lebert, *Traité d'anat. path.*, t. I, p. 194, 196.
[3] Pièce n° 105 de l'année 1859.

presque la grosseur d'une noix ; ils étaient noduleux et médullaires à la coupe ; les ganglions voisins placés plus haut étaient simplement hyperplasiés, avec des vaisseaux très-dilatés et colorés d'une teinte brunâtre ou jaunâtre, çà et là avec de petits nodules médullaires. Dans le creux poplité, il y avait aussi une glande infiltrée, faiblement médullaire. Plus loin se trouvait dans le médiastin une série de tumeurs médullaires. La cavité pleurale droite contenait deux litres environ d'un liquide sanguinolent, épais ; la plèvre même présentait tout à l'entour des proliférations molles, très-délicates, très-riches en vaisseaux et très-engorgées ; ces végétations formaient une couche très-adhérente, mais se terminaient vers la cavité en inégalités, les unes velues, les autres noueuses. Elles sont très-grandes au-dessus du diaphragme, où la couche mesure une ligne et demie à deux lignes d'épaisseur, et offre à différents endroits une teinte jaune verdâtre, gélatineuse, à d'autres endroits une teinte d'un blanc médullaire. Le même état, seulement dans une plus petite étendue, se trouve aussi à la plèvre gauche, qui présente beaucoup d'adhérences. Par contre, des nodules médullaires gélatineux se montrent aussi à gauche dans l'intérieur du poumon, notamment vers la base, de même qu'au sommet une tumeur grande comme une pomme, facile à énucléer, tandis que le poumon droit était simplement comprimé. Toutes ces masses avaient la même structure fine. C'était partout un sarcôme fusiforme riche en cellules, mais à petites cellules, avec une substance intercellulaire très-peu fibreuse et de très-nombreux et larges vaisseaux ; la disposition était surtout fasciculée.

Grohe[1] rapporte un cas analogue ; un sarcôme mou, cellulaire, occupait l'épiphyse de la cuisse, et l'on trouva des métastases dans les poumons et les glandes bronchiques. Weber[2] décrit un autre cas, où la tumeur primitive appartenait au bassin.

En présence de pareils faits, on ne pourra pas s'empêcher de reconnaître que les différentes espèces de sarcômes myélogènes des os peuvent posséder une malignité semblable à celle que montrent incontestablement les sarcômes périostéaux. Le cas cité de Cooper Forster montre que le myléoïde peut produire des métastases dans le poumon, accompagnées de mélanges osseux, et qu'il présente donc une assez grande analogie avec le sarcôme ostéoïde.

Mais, d'nn autre côté, on doit reconnaître que ces cas sont plus rares et que la plupart des sarcômes myélogènes des os, du moins lorsqu'ils sont extirpés de bonne heure et complétement,

[1] Grohe dans Vidal-Bardeleben, *Chirurgie*, 1863, t. I, p. 538.
[2] C. O. Weber, *Chirurgische Erfahrungen*, p. 364.

donnent un pronostic tellement favorable qu'on peut les regarder presque comme bénignes ou innocentes. La pratique ne gagne rien à séparer du petit nombre des cas malins les cas bénins pour les classer parmi les carcinômes. Au contraire, il est bien préférable d'appliquer ici aussi le principe de l'observation (p. 261), suivant lequel *chaque sarcôme a une période plus locale, et partant, innocente, pendant laquelle il se prête à l'opération, mais tout sarcôme peut aussi se généraliser, et prendre ainsi le caractère de la malignité.* De là suit pour la pratique la règle de l'*opération hâtive et suffisamment étendue,* car ce n'est que celle-ci qui garantit contre les récidives et les repullulations.

Nulle part, non plus, l'idée d'une dyscrasie primitive d'espèce spécifique, n'est moins fondée qu'ici. En effet, si, après une opération tardive, des métastases surviennent, on peut admettre avec certitude que les germes en existaient déjà lors de l'opération, et ne se sont développés plus rapidement qu'après l'opération et peut-être à la suite de cette opération. C'est précisément pour le siége primitif des sarcômes des os qu'on peut trouver, le plus fréquemment, des causes locales, notamment des causes traumatiques. En effet, ils siégent avec prédominance aux extrémités et notamment à l'articulation du genou, qui est le plus exposée dans chaque cas, et ensuite aux maxillaires, où se présentent si fréquemment des troubles du côté des racines dentaires; les antécédents, en relatant positivement ces influences, en témoignent aussi. Pour peu qu'il s'y joigne encore certaine prédisposition, telle qu'un développement irrégulier du système osseux et certains processus pathologiques comme le rhumatisme, alors l'irritation locale conduira à une formation nouvelle de nature proliférante, qui continue, il est vrai, dans la direction du tissu préexistant et n'en quitte pas entièrement le type, mais produit pourtant des formes élémentaires qui se développent au delà de la mesure du type spécial. Toute nouvelle irritation survenant, qu'elle soit locale ou générale, activera ce développement, comme cela peut résulter non-seulement des états fébriles, tels que ceux qui sont souvent produits par l'opération, mais aussi de la grossesse[1]. —

Aux sarcômes des os se rattachent ensuite certaines formes *parostéales* qui sont souvent très-difficiles à distinguer, et qui

[1] Cock, *Guy's Hosp. Rep.*, 1856, 3e sér., vol. II, p. 2.

se lient aussi, relativement à la particularité de leur développement, très-intimement aux formes périostéales; tout comme les ostéômes parostéaux ressemblent à un haut degré aux ostéômes périostéaux (p. 62). Ils sont souvent très-solidement implantés sur l'os[1]. Grohe[2] a décrit un remarquable exemple de cette espèce; l'articulation du genou était occupée par un sarcôme ostéoïde à formation osseuse poreuse; il adhérait peu au périoste du tibia. Dans un cas de Verneuil[3], une tumeur fibro-plastique était libre dans le creux poplité; dans un autre cas de Lancereaux[4], elle occupait la cuisse. Il paraît en avoir été de même des cas mentionnés par Paget[5], de l'humérus et du creux poplité; tandis que dans le cas, tant soit peu douteux de Pott[6], la tumeur était placée entre le couturier et le vaste interne et avait produit de nombreuses métastases dans la poitrine, l'abdomen et le cou. Lorsque la tumeur se développe au point d'insertion des muscles, elle prend facilement le caractère d'un sarcôme médullaire. Troska[7] a décrit un exemple de cette espèce de la partie inférieure de l'avant-bras. Lorsque le développement de la tumeur part d'une aponévrose voisine de l'os, elle peut ou bien être plutôt cartilagineuse[8] ou bien réellement s'ossifier. J'ai vu un pareil cas au coude; M. Textor en a fait l'extirpation. La tumeur reposait à l'extrémité supérieure de l'avant-bras, elle fut extirpée sans toucher aux os et présenta après la macération un remarquable squelette (fig. 55), dont l'extrémité inférieure, plus arrondie, était

Fig. 55.

Fig. 55. Préparation après macération d'un sarcôme ostéoïde parostéal, situé sur l'aponévrose de l'avant-bras et n'ayant aucune connexion avec les os, présentant de plus une grande tendance à la récidive (dessin de M. le docteur Schmerbach). Grandeur naturelle.

[1] Decès (Laugier), *Bullet. de la Soc. anat.*, 1855, juin. — Lücke, *Verh. der Ges. für Geburtsh.* Berlin 1863, XV, p. 26.

[2] Grohe dans Vidal-Bardeleben, *Chirurgie*, 4e édit., 1863, t. I, p. 558.

[3] Gérin-Rose, *Bullet. de la Soc. anat.*, 1858, p. 213.

[4] Lancereaux, *ibid.*, p. 275.

[5] Paget, *Lectures*, II, p. 496.

[6] Pott, *Philos. Transact.*, 1740, p. 616.

[7] Troska, *De exarticulatione cubiti ob tumorem antibrachii facta.* Diss. inaug. Berol. 1859, p. 59.

[8] Senftleben, *Archiv f. klin. Chir.*, t. I, p. 117.

formée par une coque assez lisse, un peu poreuse, de laquelle rayonnaient vers l'extérieur de nombreuses lamelles et épines. La tumeur repullula à plusieurs reprises, et le sujet mourut enfin d'infection purulente. Il ressort clairement de pareils exemples que les ostéo-sarcômes ne sont pas nécessairement des sarcômes des os (p. 283).

Les sarcômes parostéaux se comportent, au point de vue du pronostic, comme les sarcômes en général. Quelquefois ils sont enlevés définitivement par une seule opération; d'autres fois ils repullulent[1] et quelquefois ils produisent des métastases, surtout dans le poumon[2]. —

Les sarcômes des *aponévroses* se présentent assez fréquemment aussi à une grande distance de l'os, notamment ceux des aponévroses superficielles. Ils appartiennent, pour la plupart, à la catégorie des fibro-sarcômes, et souvent on peut à peine les séparer des fibrômes aponévrotiques (vol. I, p. 349)[3]. Ce sont surtout les aponévroses des extrémités inférieures qui leur servent de point de départ[4]. Quelquefois ils ne se développent que vers un côté; mais quelquefois ils sont symétriques, et l'aponévrose les coupe, pour ainsi dire, en deux moitiés[5]. Dans le voisinage des insertions musculaires, ils sont plus riches en cellules ainsi que même en petites cellules[6]. Ils sont, pour la plupart, solitaires, croissent lentement et donnent un pronostic très-favorable à l'extirpation. D'autres fois ils sont multiples, récidivent souvent, mais font très-rarement des métastases dans les organes internes.

On peut leur adjoindre les sarcômes des *gaînes vasculaires*[7], qui mettent quelquefois, par leur relation intime avec les vais-

[1] Richardson, *The Lancet*, août 1856, vol. II, n° 5.

[2] Chassaignac, *Gaz. des hôp.*, 1856, n° 111.

[3] M. le docteur Lövinsohn m'adressa, il y a peu de temps, une pièce très-intéressante. C'était un fibro-sarcôme ayant à peu près la forme d'un rein, de la grandeur de trois poings, qui s'était développé, avec une apparence fibreuse, à la dernière vertèbre costale d'une dame, avait pénétré dans la cage thoracique et avait entraîné la mort par suffocation. Elle contenait de grandes portions graisseuses et ramollies; quelques-unes contenaient du sang, mais la plus grande partie était tellement dure qu'elle se rapprochait du fibrôme prévertébral (t. I, p. 351).

[4] Pièce n° 118 de l'année 1857 et n° 654. — Senftleben, *l. c.*, p. 124.

[5] Birkett, *Guy's Hosp. Rep.*, 3e sér., vol. IV, p. 254, pl. II.

[6] Senftleben, *l. c.*, p. 118.

[7] B. Langenbeck, *Archiv f. Chirurgie*, t. I, p. 11. — Senftleben, *ibid.*, p. 126.

seaux, notamment avec les veines, l'opérateur dans la situation pénible d'extirper en même temps des portions entières de vaisseaux assez volumineux. J'en ai vu qui avaient une structure très-compacte, particulièrement trabéculaire, telle qu'au premier coup d'œil on aurait dû la considérer comme bien plus complexe, tandis qu'un examen plus minutieux a montré que le croisement et l'entrelacement des trabécules, allant dans des directions très-différentes, causaient seules l'apparente multiplicité des éléments constituants.

J'ai déjà mentionné plus haut les *sarcômes rétro-péritonéaux* (p. 265) et j'en ai cité des exemples. Ils sont, en général, solitaires, croissent lentement, mais peuvent atteindre, en revanche, un volume énorme. Leur action principale consiste dans la pression qu'ils exercent sur les parties voisines et dont les effets diffèrent naturellement suivant le lieu où ils siégent. Dans le petit bassin, ils pressent d'abord sur les nerfs de la cuisse, et les premiers phénomènes peuvent être ceux d'une névralgie ou d'une paralysie. Dans la fosse iliaque, ils compriment les vaisseaux, et les symptômes peuvent commencer par un œdème unilatéral ou une phlegmasie blanche douloureuse; s'ils se trouvent encore plus haut, ils peuvent embrasser les intestins[1] ou les soulever jusqu'à les aplatir totalement; dans les deux cas, ils produisent des sténoses avec toutes leurs suites incommodes et dangereuses.

Enfin, il faut encore citer ici le *fungus de la dure-mère*, qui a une littérature si étendue et si peu claire. Je reviendrai sur cette question quand je traiterai du cancer; car il n'y a pas de doute qu'une certaine partie des cas décrits comme tels appartient au cancer[2]. Mais il y a aussi incontestablement des *sarcômes de la dure-mère*[3]. Ceux-ci siégent cependant plus fréquemment au côté interne, tournés vers la boîte crânienne, et non pas au côté externe, adossés à l'os. Ils se trouvent le plus fréquemment à la

[1] Pièce n° 677. — Ici appartient peut-être un cas de tumeur fibro-cellulaire maligne que A. B. Buchanan (*Glasgow med. Journal*, avril 1864, p. 52, fig. 1-2) décrit; cependant elle me paraît plutôt devoir rentrer dans le cancer.

[2] R. Volkmann, *Ueber einige vom Krebs zu trennende Geschwülste*, p. 28.

[3] Lebert, *Physiol. path.*, t. II, p. 148. — *Virchow's Archiv*, t. I, p. 197. — Sangalli, *Storia dei tumori*, II, p. 176.

base[1], autour de la selle turcique et du rocher[2]. Leur effet principal est la pression qu'ils exercent tant sur les nerfs sortant du crâne que sur le cerveau même, à la surface duquel ils produisent de notables dépressions[3], tandis qu'ils ne contractent que rarement[4] des adhérences avec lui. Mais les os subissent quelquefois dans les points correspondants une atrophie très-remarquable, et, dans un cas[5], où la face externe de la dure-mère portait aussi une tumeur, j'ai trouvé une profonde usure des os avec une expansion bulleuse vers l'extérieur. La structure de ces tumeurs est d'ordinaire très-simple; ce sont fréquemment des sarcômes à cellules fusiformes avec d'assez nombreux vaisseaux, quelquefois dilatés; ils sont posés à plat sur la dure-mère et y font une saillie hémisphérique. Cependant Lebert[6] indique déjà qu'il a trouvé plusieurs fois de grandes *cellules mères;* ce sont, d'après la figure qu'il en donne, les mêmes qu'on décrit maintenant comme myéloplaxes. Certains cas paraissent être une combinaison de psammôme avec du glio-sarcôme, parce qu'à côté des éléments ordinaires du psammôme (p. 111), il y a de nombreuses cellules fusiformes et de grandes parties molles, plutôt glieuses, à noyaux

Fig. 56.

Fig. 56. Sarcôme de la dure-mère cérébrale. Grand. nat. La tumeur fait à la surface interne de la membrane une saillie convexe vers les hémisphères cérébraux; elle présente à son pourtour une forte hyperhémie.

[1] Lebert, *Virchow's Archiv*, t. III, p. 481. — Mackenzie, *Transact. of the Path. Soc. Lond.*, vol. XIII, p. 16.

[2] Hirschfeld, *Compt. rend. de la Soc. de biol.*, t. II, p. 187. — C. E. E. Hoffmann, *Virchow's Archiv*, t. XXIV, p. 551, pl. VI.

[3] Lebert, *Physiol. path.*, t. II, p. 148, 151.

[4] Charcot, *Compt. rend. de la Soc. de biol.*, t. III, p. 19.

[5] N. Friedreich, *Beiträge zur Lehre von den Geschwülsten innerhalb der Schädelhöhle.* Würzb. 1853, p. 26.

[6] Lebert, *Phys. path.*, t. II, p. 151, pl. XIV, fig. 13. — *Traité d'anat. path.*, t. I, p. 204, pl. XXVII, fig. 4-5. — Cpr. E. Vix, *Archiv f. klin. Chir.*, t. II, p. 116.

et à cellules qu'il est facile de constater. Je ne déciderai pas s'il faut ranger ici le cas cité par Friedreich[1], où il y avait entre le *sarcôme* et le cerveau un kyste séreux.

La dure-mère spinale présente aussi de semblables tumeurs[2]. Je n'ai vu nulle part les cellules fusiformes aussi développées (fig. 28 et 29, p. 191 et 193) ; cependant les cellules sont aussi quelquefois très-tendres et caduques, et l'on voit beaucoup de noyaux libres[3]. Ces tumeurs spinales sont naturellement d'une bien plus grande importance que les tumeurs cérébrales, parce qu'elles produisent ordinairement déjà de très-bonne heure la paralysie. —

Quant aux *sarcômes de la peau et du tissu sous-cutané*, je puis être plus bref, parce qu'à l'occasion de la verrue sarcomateuse (p. 225), des mélanoses (p. 230) et des kéloïdes (p. 237), j'ai déjà traité en même temps d'une partie notable de ces tumeurs. Dans leur ensemble, elles ont naturellement la plus haute importance, en ce qu'elles sont le plus accessibles tant à l'observation même qu'aux tentatives de guérison, et qu'elles ont servi de tout temps jusqu'à un certain point de type pour toute la théorie, surtout pour celle des formations fongueuses et fongoïdes. C'est précisément la doctrine moderne des tumeurs fibro-plastiques et des tumeurs fibreuses malignes et à récidives qui s'appuie le plus sur la connaissance de ces tumeurs.

Différents sarcômes partent de la couche toute superficielle de la peau, de sorte que même les couches profondes de la peau n'y participent pas ; d'autres siégent un peu plus profondément, de sorte qu'au commencement au moins, le corps papillaire passe encore intacte par dessus ; d'autres, enfin, siégent profondémen dans le tissu sous-cutané et ils sont recouverts par la peau intacte dans toute son épaisseur. Il en résulte des aspects différents. Lorsqu'ils sont superficiels, ils ont d'ordinaire un aspect distinctement verruqueux ou lobé (fig. 27 et 38) et ressemblent par conséquence tantôt à certaines verrues et aux condylomes, tantôt aux cancroïdes. Ceux qui sont profonds, par contre, for-

[1] Friedreich, *l. c.*, p. 30.

[2] W. Gull, *Guy's Hosp. Rep.*, 1856, 3e sér., vol. II, p. 148, pl. IV, fig. 2 ; pl. V, fig. 1. (D'après la description, c'est un myxo-sarcôme cystique.) — Pièce de notre collection n° 57 de l'année 1863.

[3] Wilks, *Transact. of the Path. Soc. Lond.*, 1856, vol. VI, p. 37.

ment des tumeurs lisses, analogues aux fibrômes et aux molluscums; quelquefois la peau qui les recouvre est parfaitement lisse et brillante.

Leur développement se fait par foyer, c'est-à-dire par infection. De nouveaux petits noyaux et des lobes s'ajoutent constamment aux anciens et forment la tumeur collective. Dans les formes superficielles, on voit à la surface les lobes les uns à côté des autres (fig. 36), et la coupe présente un aspect radié ou lobulé; dans les formes profondes, au contraire, les lobes se groupent les uns autour des autres, de manière à donner des tumeurs globuleuses, lobulées (fig. 39). Quelquefois les lobes manquent, et on ne voit sur la coupe qu'un feutrage compacte de faisceaux fibreux.

En général, les sarcômes de la peau ne contiennent que peu de vaisseaux, ce qui leur donne quelquefois un aspect blanchâtre à la coupe. Si les vaisseaux sont plus nombreux, la coupe présente ordinairement une surface succulente, humide, et l'ensemble offre un aspect pâle, rougeâtre comme de la chair. Si la tension de la peau est très-grande, les vaisseaux superficiels situés à l'extérieur de la tumeur, notamment les veines, se dilatent, et l'on voit se produire le dessin indiqué si souvent comme signe caractéristique des carcinômes (vol. I, p. 8).

Ces tumeurs sont, en général, indolentes et ont une croissance lente, durant souvent plusieurs années. Si une irritation plus forte survient, elles peuvent grandir très-rapidement, et on voit alors assez souvent dans le voisinage s'en développer de nouvelles. Celles-ci peuvent être complétement séparées l'une de l'autre[1], ou bien confluer ensemble et former une masse tuberculeuse unique.

Un certain temps après, elles finissent par s'ulcérer, surtout aux endroits où elles sont exposées à de fréquentes irritations extérieures. La peau s'amincit de plus en plus; enfin la tumeur se perfore, et il se forme un ulcère qui suinte peu. Les formes mélanotiques seules montrent de bonne heure une tendance aux hémorrhagies (p. 214).

Quant à la structure intime de ces tumeurs, la forme des cellules fusiformes prédomine; on peut en rapprocher, pour la fré-

[1] Förster, *Wiener med. Wochenschrift*, 1858, n° 9, p. 131.

quence, le sarcôme à cellules réticulées, qui appartient surtout aux couches profondes de la peau. On ne rencontre d'ordinaire que dans le tissu graisseux les sarcômes à cellules rondes, quelquefois entièrement médullaires. Les sarcômes fuso-cellulaires contiennent ou des cellules bien développées ou des éléments tellement délicats qu'on n'en voit que les noyaux[1] (tumeur fibro-nucléaire, p. 197). La substance intercellulaire est le plus souvent fibreuse, plus rarement muqueuse ou granuleuse.

Le pronostic dépend de l'époque et de l'étendue de l'extirpation, comme aussi du siége du mal. Plus la tumeur est superficielle, plus le pronostic est favorable. Cela vient peut-être de ce que précisément les tumeurs superficielles, souvent en forme de champignons, sont extirpées plus tôt et plus complétement. Mais que l'on tarde à en venir à l'extirpation, qu'il existe peut-être déjà des tumeurs secondaires, et l'on aura ordinairement des récidives[2]. Les nouvelles végétations (*recurrent fibroid growth*, Paget) repullulent le plus souvent immédiatement, à côté de la cicatrice[3] et proviennent du tissu voisin, qui, déjà infecté, n'avait pas été extirpé. Quelquefois on réussit à obtenir une guérison durable par de nouvelles opérations plus complètes. D'autres fois, on ne fait qu'ajouter par l'opération une nouvelle irritation, et l'on voit alors non-seulement dans le voisinage les tumeurs prendre un développement très-rapide, mais des éruptions métastatiques se faire dans des parties internes, notamment dans les poumons[4]. Telle est alors la *généralisation des tumeurs fibro-plastiques*, comme disent les auteurs français.

[1] Förster, *Atlas der mikr. path. Anat.* Suppl., p. 6, tab. XX, fig. V.

[2] *Virchow's Archiv*, 1847, t. I, p. 224. — Bennett, *On cancerous and cancroid growths*, 1849, p. 87, fig. 100-103. — Paget, *Lectures on surg. path.*, 1853, vol. II, p. 155, fig. 16-18. — Larrey, *Union méd.*, 1852, n° 10, p. 43. *Gaz. des hôp.*, n° 35, p. 140. — Lebert, *Traité d'anat. path.*, t. I, p. 189. — Leydhecker, *l. c.*, p. 19. — Durham, *Lond. Path. Soc. Transact.*, vol. XII, p. 219. — Birkett, *ibid.*, vol. VI, p. 339, pl. VI, fig. 6. — Sibley, *ibid.*, vol. VII, p. 340, pl. XVI, fig. 5. — Birkett, *Guy's Hosp. Rep.*, 1858, p. 237, 243, 254. — Bryant, *ibid.*, 1863, p. 246. — Hardwick, *Med. Times and Gaz.*, 1857, nov., p. 387. — H. Schlesinger, *De sarcomatibus recidivis.* Diss. inaug. Berol. 1859, p. 11.

[3] Leydhecker, *l. c.*, p. 51.

[4] Woillez, *Arch. génér.*, août 1852, p. 453. — Larrey, *Bullet. de la Soc. de chir.*, t. VIII, p. 379. — Lebert, *Traité d'anat. path.*, t. I, p. 195. — Birkett, *Guy's Hosp. Rep.*, 1858, 3e sér., vol. IV, p. 263. — E. Vix, *Archiv f. klin. Chirurgie*, t. II, p. 102. — Cock et Wilks, *Med. Times and Gaz.*, 1863, vol. I, p. 506.

Une pareille généralisation ne présuppose nullement une métaplasie au cancer. La structure des tumeurs métastatiques est entièrement identique à celle des tumeurs-mères, si ce n'est qu'elle dépend aussi de la rapidité du développement. *Plus la croissance du sarcôme est rapide, plus il devient riche en cellules* (médullaire)[1]. Et ainsi il peut arriver que les tumeurs consécutives, métastatiques ou accessoires, aient l'apparence du cancer mou[2].

Les glandes lymphatiques sont quelquefois atteintes de la même manière; cependant on voit ici aussi se confirmer l'observation générale relative aux sarcômes, d'après laquelle la métastase dans les organes éloignés survient souvent immédiatement. On ne peut, du reste, pas nier que, comme malignité, certains sarcômes de la surface du corps ne le cèdent pas aux formes les plus malignes des carcinômes. Néanmoins c'est précisément là que les différences se dessinent le plus nettement. Le mal peut exister localement pendant des années, souvent sans douleurs, sans incommodité pour le malade, sans trouble quelconque de la santé en général. Si l'extirpation est faite pendant ce temps, le malade guérit. S'il survient une période de croissance plus prompte, le danger augmente, et l'opération, pratiquée alors, est suivie de repullulation; mais celle-ci même met souvent des mois et des années avant d'atteindre un certain volume. Les cas ne sont pas rares où les malades ont joui, après l'opération, pendant cinq, sept années et plus encore, d'une santé en apparence parfaite. Et même dans de pareils cas il est encore possible d'arriver, lors d'une récidive, à une réussite opératoire. Quant à la généralisation finale, il ne faut pas perdre de vue qu'elle est extrêmement rare, tellement rare que jusqu'aujourd'hui le nombre des cas constatés de métastases sarcomateuses est très-petit. Il est certain qu'il existe à ce point de vue une différence incontestable avec le carcinôme, notamment dans ses formes médullaires. —

Aux sarcômes profondément situés dans le tissu sous-cutané se rattachent les *sarcômes orbitaires*[3], qui sont extrêmement dange-

[1] Chr. Heath, *Transact. of the Path. Soc. Lond.*, vol. XIV, p. 237. — Förster, *Atlas der mikr. path. Anat.*, p. 56, tab. X, fig. 4.

[2] Hulke, *Med. Times and Gaz.*, 1862, vol. II, p. 587.

[3] K. Himly, *Die Krankheiten und Missbildungen des menschl. Auges.* Berlin 1843, I, p. 369. — Demarquay, *Tumeurs de l'orbite*, p. 438.

reux. En général, ils procèdent du tissu graisseux situé derrière l'œil, ne tardent pas à pousser le globe oculaire hors de l'orbite; ils se présentent comme des tumeurs rondes, fortement tendues sous la conjonctive, finissent par s'ulcérer et par prendre la forme fongueuse. Leur début peut souvent être rapporté à des actions traumatiques déterminées. Si on ne les opère pas, l'œil finit par être détruit par compression et par inflammation, et, dans les cas favorables, par atrophie. D'autre part, le fongus croît vers l'intérieur; il atteint la dure-mère, pénètre dans le crâne et finit ordinairement par des métastases (p. 250, note), dont celles des os crâniens sont les plus remarquables[1]. La plupart des sarcômes orbitaires ont une consistance plus molle et font partie des mélano-sarcômes, des myxo-sarcômes ou des glio-sarcômes[2]; d'habitude ils sont multi-cellulaires; mais même ceux qui sont à petites cellules peuvent être extirpés avec succès[3]. —

Contrairement à ce que l'on voit au tégument externe, les membranes internes, notamment les *séreuses*, les *synoviales* et les *muqueuses*, montrent très-peu de disposition à la formation de sarcômes. Abstraction faite des fibrômes, des myxômes et des myômes, que l'on confond tous les jours encore avec le sarcôme, il ne reste plus que très-peu de choses, même parmi les formes polypeuses et fongueuses. Celles-ci se comportent comme les sarcômes du tégument externe. Solitaires d'abord, elles s'agrandissent par la production de nouvelles tumeurs accessoires. Lorsqu'elles sont de nature métastatique, ce qui, à l'exception des mélanoses, est, il est vrai, extrêmement rare, elles sont le plus souvent multiples. Elles ont au début la forme de renflements papuleux ronds et aplatis, plus rarement celle d'infiltrations étendues; ces tumeurs, d'abord tubéreuses, deviennent plus tard toujours de plus en plus polypeuses.

Parmi les muqueuses, c'est surtout celle des *fosses nasales et de leurs cavités latérales* qui est exposée à ce genre de production. Les anciens auteurs (p. 169) appelaient sarcôme[4] tout grand

[1] Hillier, *The Lancet*, 1855, nov.

[2] Pièces n° 17 de l'année 1862 (fig. 138 et 148), n° 170 de l'année 1858 et n° 76 c de l'année 1861 (voy. fig. 147).

[3] Sidney Jones, *Transact. of the Path. Soc. Lond.*, vol. XIV, p. 250.

[4] Weinhold, *Ideen über die abnormen Metamorphosen der Highmorshöhle*. Leipz. 1810, p. 139.

polype de cette région, et, quoique cela soit peut-être en général exact, cependant nous manquons précisément ici de détails histologiques pour nous en assurer. On peut admettre d'emblée que la plupart des véritables sarcômes des fosses nasales et des sinus maxillaires et sphénoïdaux n'appartiennent pas primitivement à la muqueuse, mais aux os sous-jacents, et que la muqueuse ou bien n'est que secondairement affectée, ou bien n'est que soulevée par la tumeur.

On parle souvent aussi de la production de sarcôme dans la *muqueuse utérine*, et déjà Lebert[1] décrit dans son premier ouvrage un polype fibro-plastique. Néanmoins, d'après mes observations, le sarcôme est ici aussi très-rare, et la plupart des tumeurs décrites comme telles sont de nature simplement hyperplasique (p. 195). Cependant le vrai sarcôme se présente primitivement dans la muqueuse utérine[2], avec la forme médullaire, difficile à reconnaître, souvent très-molle et à cellules rondes, quelquefois avec tous les caractères du myxo-sarcôme; cependant le tissu peut devenir, par places, plus compacte, former des masses plus grandes et atteindre une telle fermeté[3] que j'ai vu les meilleurs observateurs mêmes se tromper sur la nature du mal et le prendre pour un fibroïde. Les cas que j'ai observés[4] ne faisaient pas, sauf un, partie de la série des polypes[5], mais consistaient plutôt en *infiltration* étendue de la membrane muqueuse, au-dessous desquelles l'utérus s'était notablement hypertrophié vers le haut, et avait donné lieu à des hémorrhagies profuses. L'orifice externe était originairement tout à fait libre. Mais les masses, en se développant, pressent peu à peu sur lui; dans un cas de ce genre, feu mon beau-frère Auguste Mayer extirpa avec facilité de grandes portions d'un myxo-sarcôme fasciculé et réticulé, qui avaient l'aspect de parcelles de bois tendre ou d'agaric[6]. Le pronostic est ici défavorable, moins par le danger

[1] Lebert, *Physiol. path.*, t. II, p. 155, pl. XV, fig. 1-2.

[2] Pièce n° 171 de l'année 1858.

[3] Callender, *Transact. Path. Soc. Lond.*, vol. IX, p. 327.

[4] Virchow, *Verh. der Berliner geburtsh. Gesellsch.* (1860), t. XII, p. 22.

[5] Le polype décrit par Gläser (*Virchow's Archiv*, 1862, t. XXV, p. 422) était de nature sarcomateuse. Un cas d'Oldham a été décrit comme un fibroïde à récidive; cette tumeur avait déterminé une inversion de l'utérus (Wilks, *Path. Anat.*, p. 404. — *Catalogue of Guy's Hosp. Mus.*, n° 2262; cpr. n° 2262[10]).

[6] Pièce n° 175 de l'année 1857.

de la métastase que par les conséquences locales[1]. J'ai pourtant aussi vu dans cette région des formes mixtes (sarcôme carcinomateux), qui naturellement se terminent toujours plus défavorablement.

La membrane muqueuse des *organes digestifs* est encore bien plus rarement affectée de sarcôme primitif, naturellement en faisant abstraction du fait que des sarcômes peuvent s'y développer secondairement par voisinage. Cela se voit dans les sarcômes rétro-péritonéaux, comme dans les sarcômes rétro-pharyngiens[2]. La formation métastatique de sarcômes[3] intestinaux ne se présente que très-rarement, à l'exception toutefois des mélanoses. L'estomac et le gros intestin sont le siége principal des sarcômes primitifs. A l'estomac[4] ils présentent une forme fongueuse remarquable (fig. 57 et 58), qui se distingue du carcinôme par son peu de tendance à l'ulcération et sa présence chez des sujets jeunes; ils diffèrent des tumeurs simplement hyperplasiques en ce que toutes les

Fig. 57.

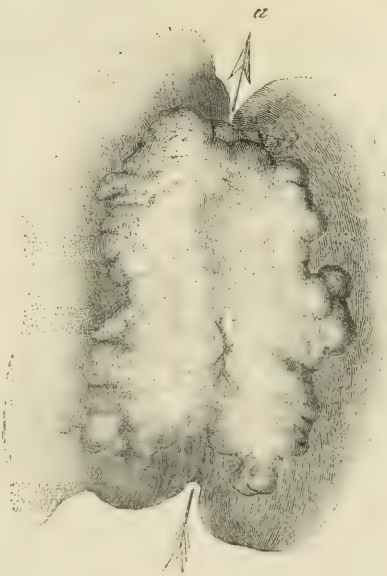

Fig. 57. Sarcôme fongueux, non ulcéré, situé sur la petite courbure de l'estomac. Surface un peu inégale, rugueuse, mamelonnée, à bords renversés comme ceux d'un champignon. Pièce n° 203 de l'année 1863. Dans ce cas on rencontra un sarcôme des deux ovaires et du péritoine. L'examen microscopique montra un grand nombre de cellules rondes, la plupart très-petites, disposées par séries dans une substance intercellulaire fibreuse. Par places il existait une disposition presque cancéreuse des cellules dans le foyer. Provenant d'une jeune fille.

[1] Carl Mayer, *Verh. der Berliner geburtsh. Gesellsch.* (1860), XII, p. 19. — Louis Maier, *ibid.* (1862), XIV, p. 26.

[2] W. Busch, *Charité-Annalen*, 8e année, 1re livr., p. 89; 2e livr., p. 16, tab. II. — Hanf, *De specimine quodam sarcomatis retropharyngealis.* Diss. inaug. Berol. 1859.

[3] E. Vix, *l. c.*, p. 102. — Sibley, *Path. Soc. Transact.*, vol. VII, p. 343.

[4] Il est très-difficile de dire si le cas décrit par Sam. Cohn (*De carcinomate ventriculi fasciculato medullari.* Diss. inaug. Berol. 1856, p. 21, fig. I-III) comme un cancer fasciculé appartient à cette catégorie, ou si ce n'était pas plutôt un squirrhe.

membranes de l'estomac[1] sont intéressées ; car elle envahit peu à peu toute la paroi de l'estomac, bien qu'elle ne procède pro-

Fig. 58.

bablement que de la muqueuse[2]. Rokitansky[3] décrit un carcinôme fasciculé du *rectum ;* le dessin qu'il en donne se rapporte évidemment à un sarcôme à cellules fusiformes. L'observation est d'autant plus intéressante, que cet endroit est jusqu'à présent le seul connu où la mélanose primitive se présente dans les organes digestifs (p. 281).

La *conjonctive oculaire* est un peu plus fréquemment affectée de sarcôme, évidemment à cause de sa situation, qui l'y expose davantage ; mais on a été ici beaucoup trop large en allant jusqu'à désigner comme fongus certains états de granulations, surtout ceux qui sont liés à l'ectropion (*Ectropium sarcomatosum sive luxurians*, Beer)[4]. La sclérotique a une tendance toute particulière à former, après les incisions, par exemple celles de l'opération de la cataracte, des granulations fongueuses très-rebelles, qui ne consistent pourtant qu'en un tissu de granulation ordi-

Fig. 58. Coupe faite à travers la pièce représentée fig. 57, dans la direction de la flèche *a*. On voit la structure à lobules radiés et en même temps la séreuse atteinte par la tumeur. La masse principale du fongus *f* fait saillie hors de la muqueuse *a*. Sur un des côtés *e*, la tumeur s'élève peu à peu ; vers l'autre (à droite), elle déborde la muqueuse comme un champignon. La couche sous-muqueuse *b* est assez épaissie ; mais elle présente au-dessus de *f* un point plus compacte, vers lequel convergent les rayons de la tumeur. Les limites du tissu sous-muqueux et de la couche musculaire *c* ne se distinguent pas très-bien à cette place, parce que quelques faisceaux du sarcôme traversent la tunique musculeuse pour arriver jusqu'à la séreuse *d*, qui forme une tumeur très-considérable, quoique un peu plus aplatie. Grandeur naturelle.

[1] Wilks, *Transact. Path. Soc. Lond.*, vol. X, p. 146.

[2] Je reviendrai, à l'occasion des myômes, sur une tumeur analogue, qui proémine singulièrement vers la séreuse.

[3] Rokitansky, *Path. Anat.*, 3e édit., t. I, p. 291, fig. 119.

[4] J. Beer, *Augenkrankheiten*. Wien 1817, t. II, p. 133. — Himly, *l. c.*, II, p. 17.

naire. Mais il est indubitable qu'il s'y développe également des sarcômes et même des plus beaux types fuso-cellulaires[1]. Ces observations favorables relatives à leur extirpation sont d'une importance particulière pour la doctrine générale[2]. —

Les sarcômes se présentent un peu plus fréquemment sur les séreuses, cependant tout aussi rarement comme formations primitives. Ainsi, presque tout ce qui est décrit comme fongus articulaire n'appartient pas à cette catégorie, mais fait partie des fibrômes (vol. I, p. 335) ou des tumeurs blanches (granulation).

Parmi les membranes séreuses, l'*arachnoïde* (pie-mère) et son analogue, la *choroïde oculaire*, occupent le haut de l'échelle de fréquence de cette affection. J'ai traité plus amplement de la choroïde à l'occasion des mélanoses, et je n'ai plus qu'à faire remarquer que les sarcômes blancs, notamment les sarcômes fuso-cellulaires et giganto-cellulaires s'y rencontrent aussi. Quant aux enveloppes molles des appareils centraux du système nerveux, la pie-mère spinale[3] est peut-être un peu plus fréquemment atteinte de sarcôme primitif que la pie-mère cérébrale. Le sarcôme spinal a une importance d'autant plus grande qu'il produit d'habitude bien plus vite des phénomènes paralytiques par la pression qu'il exerce sur la moelle épinière. S'il atteint un volume notable, il pénètre tellement dans la moelle épinière même qu'au premier coup d'œil on croit voir une tumeur de la moelle épinière même[4]. Quant au sarcôme arachnoïdien cérébral, il est souvent aussi très-difficile de reconnaître si la tumeur ne siégeait pas primitivement dans la pie-mère. Car la plupart de ces fongus ne se développent pas librement au-dessus de la surface, mais plutôt dans la profondeur du tissu; ils distendent les circonvolutions du cerveau, forment de grandes dépressions à sa surface, ou bien ils pénètrent profondément dans le cerveau[5]. Leur origine arachnoïdienne ne

[1] Joh. Müller, *Ueber den feineren Bau der Geschwülste*, p. 7, tab. II, fig. 16. — Lebert, *Phys. path.*, t. II, p. 130.

[2] Müller, *l. c.*, p. 7, 29. — Helling, *Rust's Magazin*, t. II.

[3] W. Gull, *Guy's Hosp. Rep.*, 1856, 3e sér., vol. II, p. 151, pl. IV, fig. 1; pl. V, fig. 2. — Bell, *Edinb. med. Journ.*, 1856, oct., p. 331. — Lebert, *Traité d'anat. path.*, t. II, p. 103-106. — C. O. Weber, *Sitz.-Ber. der niederrhein. Ges. in Bonn*, 1863, p. 150.

[4] Pièce no 203 de l'année 1863.

[5] Albers, *Atlas der pathol. Anat.*, 1re part., tab. III *a*, fig. IV; tab. XVIII, fig. I-II (d'après Kramer : *Quædam de morbis cerebri organicis et observatio steatomatis in cerebro certa*. Diss. inaug. Berol. 1829). — Lebert, *Traité d'anat. path.*, t. II, p. 72, 124, pl. C, fig. 4-5.

peut plus être reconnue alors que par leur situation, qui est indépendante, et leur peu de connexion avec la substance cérébrale. Cette dernière est alors frappée d'atrophie partielle et de grands déplacements par compression ; elle devient le siége d'extravasations et d'irritations, qui donnent souvent lieu à des ramollissements inflammatoires périphériques. En général, on peut distinguer deux formes de sarcôme arachnoïdien cérébral : les sarcômes *durs*[1], qui contiennent une substance fondamentale compacte plus fibreuse et de petites cellules, et que l'on appelle, pour cette raison, *tumeurs fibreuses;* et les sarcômes *mous*, qui ont une substance intercellulaire lâche et le plus souvent très-peu abondante avec de nombreuses cellules et comparativement très-grandes.

Les cellules sont pour la plupart fusiformes[2], cependant il y en a aussi de rondes et de multi-nucléaires[3]. Très-souvent les éléments multi-nucléaires et ronds sont entourés des éléments fusiformes, qui leur forment ainsi un semblant d'alvéoles ; il en résulte une structure d'apparence carcinomateuse, qui, dans certains cas, rend difficile la détermination de la nature de la tumeur. Lebert[4] a décrit ces formes et a désigné la combinaison particulière de leurs éléments comme des cellules-mères fibro-plastiques ou comme des globules concentriques, fibro-plastiques (p. 207). Elles offrent, dans certaines circonstances, une grande analogie avec les épulis giganto-cellulaires (fig. 51, p. 311), et la question est, comme pour celles-ci, de savoir si elles ne se transforment pas quelquefois directement en cancroïdes. Néanmoins je ne connais aucun cas où elles aient pris une extension réellement infectieuse ou métastatique. Quoique rarement on en trouve deux ou plus chez le même individu, elles sont cependant, d'ordinaire, solitaires et ont incontestablement une importance toute locale. Les fongus arachnoïdiens contiennent ordinairement un grand nombre de vaisseaux, et de petits extravasats hémorrha-

[1] Pièce n° 17 de l'année 1859, adressée par M. le docteur Ulrich, de l'hôpital catholique. Une tumeur dépassant la grandeur d'un œuf de pigeon, formant un ovoïde aplati, dirigée vers la grande scissure longitudinale sur le côté d'un hémisphère du cerveau, très-près de la surface convexe de celui-ci.

[2] Rees (Gay) et Toynbee, *Transact. of the Path. Soc. London*, vol. IV, p. 16, pl. I, fig. 1 *a-c*.

[3] Hutchinson, *Path. Transact. Lond.*, vol. VII, p. 7, pl. I, fig. 6. — Hillier, *ibid.*, p. 18, pl. III, fig. 1.

[4] Lebert, *Virchow's Archiv*, t. III, p. 482. — *Traité d'anat. path.*, t. II, p. 72.

giques y sont tellement fréquents que Hooper[1] les appelle *hématômes*. Plongés dans l'eau et après une légère macération, ils se réduisent promptement en une matière fibreuse ou villeuse, tandis qu'à l'état frais ils ont d'habitude un aspect homogène et médullaire. Ils atteignent quelquefois un volume assez notable, par exemple celui d'une noix ou d'une pomme, et ceux qui sont mous et très-vascularisés sont sujets à se gonfler très-rapidement; de là vient que leur principal nocuité résulte de la pression qu'ils exercent[2].

[1] Hooper, *Morbid anatomy of the brain*, p. 39, pl. X.

[2] Le cas suivant pourra servir d'exemple : Un homme de quarante ans fut amené dans mon service, complétement sans connaissance, le 27 janvier 1858. D'après les données, cet homme, d'une très-forte constitution, disait avoir souffert de maux de tête pendant plusieurs semaines; ce n'est que depuis trois jours qu'il avait gardé le lit, après avoir eu des vomissements très-violents et continus, et être tombé dans une somnolence dont on pouvait cependant le tirer facilement; il reprenait alors toute sa connaissance. Pendant ce temps il n'avait pris aucune nourriture; il avait eu de la carphologie, sans contractures ni paralysie. C'est à peine si depuis trente heures il avait réagi contre les irritations périphériques. Après son entrée, cet état continua. L'extrémité inférieure droite était étendue et raide; les fléchisseurs de la main étaient assez fortement contracturés; la mâchoire inférieure mobile; les pupilles immobiles et un peu contractées. Pouls lent, température faible; l'urine, évacuée par le cathétérisme, laisse déposer un fort sédiment d'un blanc crayeux. On mit une vessie remplie de glace sur la tête, on donna du sulfate de soude en solution et en lavement, on fit une saignée de deux livres et demie. Pendant la saignée, les yeux se remuèrent beaucoup; les fléchisseurs de la main et de l'avant-bras se contractèrent fortement; le pouls devint plus plein, plus fréquent, à 64 pulsations: les pupilles se dilatèrent un peu, et il y eut un peu de réaction. — Le jour suivant, l'état s'améliora, le malade entendait et remuait les extrémités quand on l'y engageait, les extrémités gauches avec plus de facilité; il tirait aussi la langue, qui ne semblait pas déviée. On ne remarquait pas de paralysie faciale. On appliqua un vésicatoire à la nuque, on continua la glace sur la tête, et on donna à l'intérieur le calomel à la dose de 2 grains toutes les trois heures. — Le lendemain (29) matin, selles et sueurs abondantes; amélioration. De même le 30. L'intelligence est encore affaiblie, la parole est lente et difficile, pouls à 84. Le calomel est continué et on fait une affusion froide. Dans la nuit, perte complète de connaissance. Mort le 31 au soir. — L'autopsie montre une tumeur de la grosseur d'une pomme dans l'hémisphère cérébral droit, qui allait à peu près de la scissure de Sylvius jusqu'à la grande scissure longitudinale. A ce niveau, les os étaient atrophiés et excavés; la dure-mère adhérait à la pie-mère, dont les vaisseaux étaient très-dilatés. La tumeur elle-même est située dans la pie-mère et se compose d'un tissu rougeâtre, très-vasculaire et mou, qui se sépare, quand on le touche, en franges et en faisceaux. Elle a produit à la surface cérébrale une dépression profonde de 1 3/4 pouces. La grande scissure médiane est repoussé très-loin à gauche; le ventricule latéral droit est comprimé; le corps strié et l'hypophyse sont aplatis. La substance cérébrale en contact immédiat avec la tumeur présente dans une grande étendue une infiltration de couleur citrine (globules sanguins). A l'examen microscopique on voit des vaisseaux nombreux, relativement dilatés et à parois assez épaisses, entourés d'un tissu très-compacte, renfermant beaucoup de cellules, avec très-peu de substance intercellulaire. Les cellules sont en grande partie fusiformes, rassemblés en grands faisceaux, qui s'entrelacent dans plusieurs directions, et sont çà et là séparés les uns des autres par des cellules assez grandes, rondes ou anguleuses, renfermant de deux à six noyaux (pièce n° 112 de l'année 1858).

Quant aux autres séreuses, le *péritoine* est à citer en première ligne. On y rencontre des fongus d'un caractère tout particulier : les uns sont en connexion avec des sarcômes rétro-péritonéaux, stomachaux ou ovariques ; les autres sont indépendants et primitifs[1]. Ils ont une prédilection particulière pour les parties chargées de graisse, l'épiploon, les appendices épiploïques et le mésentère ; ce qui pourrait expliquer comment ils contiennent si souvent des cellules multi-nucléaires et gigantesques. Une seconde particularité qu'ils possèdent, c'est leur grande disposition à la vascularisation et à l'hémorrhagie. Au début, leur parenchyme est le siége d'un extravasat qui se coagule et subit toute espèce de modifications de couleurs et de consistance (p. 330). Plus tard, le sang s'épanche dans la cavité abdominale et l'on croit avoir affaire à un processus hémorrhagique primitif[2]. Ce véritable fongus hématode a, par endroits, un aspect placentaire, tel que Scarpa[3] l'a décrit pour d'autres localités. C'est cet aspect qui a poussé Henle[4] à décrire le *siphonoma*, dont les tuyaux (siphones) n'étaient que des vaisseaux (vol. I, p. 336). En effet, la grande quantité de sang fait qu'il est souvent très-difficile d'observer autre chose que les conduits vasculaires. —

Les *sarcômes* sont bien plus fréquents dans les *glandes* et notamment dans les *glandes sexuelles*. Le nom de *sarcôme* a été appliqué ici, à tort il est vrai, aux produits les plus variés, notamment aux fibrômes (vol. I, p. 325, 339), aux myxômes (vol. I, p. 425), aux simples kystes par rétention, notamment à ceux à parois proliférantes (vol. I, p. 282) ; beaucoup de cas aussi ont été rangés parmi les carcinômes, de sorte qu'il est difficile, dans la littérature, de retrouver les sarcômes glandulaires. Les formes multi-cellulaires (médullaires) et en même temps riches en vaisseaux (*fungus hæmatodes*) sont aussi tellement fréquentes ici que l'analogie avec le carcinôme médullaire devient très-grande. Cependant on tire ici grand profit de l'examen de préparations artificiellement durcies et bien lavées avec un pinceau, dans les-

[1] J'ai considéré autrefois comme sarcomateuse une de ces affections fongueuses qui atteignent très-souvent les tuniques séreuses chez les animaux, la pommelière. Je préfère remettre ce sujet pour le traiter à propos des tumeurs lymphatiques.

[2] Kussmaul, *Zeitschr. f. rationelle Medicin*, 1847, t. VI, p. 92.

[3] Scarpa dans Maunoir, *Mém. sur le fongus méd. et hématode*, p. 133.

[4] Henle, *Zeitschr. f. rat. Med.*, 1845, t. III, p. 130, 319.

quelles la structure alvéolaire des formes carcinomateuses apparaît très-distinctement. Les sarcômes médullaires sont le plus souvent globo-cellulaires avec peu de substance intercellulaire.

Cette dernière se voit, au contraire, très-distinctement dans les deux formes principales du sarcôme des glandes, le sarcôme gélatineux ou myxo-sarcôme et le sarcôme dur ou fibro-sarcôme. Les deux dérivent directement du myxôme et du fibrôme avec un type relativement constant. Mais il arrive assez souvent que les deux formes subsistent simultanément dans différents segments de la même tumeur ; et lorsque la croissance devient plus rapide, la prolifération cellulaire augmente dans les deux et donne à la masse un caractère médullaire. Celui-ci ne prouve pas une métaplasie du carcinôme, mais un progrès dans la malignité du fongus. Dans le myxo-sarcôme et le fibro-sarcôme simple, ce sont les fuso-cellules qui prédominent ; cependant ils présentent aussi ordinairement des parties à cellules globulaires et d'autres à cellules réticulées. Les vaisseaux n'y sont pas le plus souvent en grande quantité.

Le développement de la masse morbide provient régulièrement du tissu connectif interstitiel des glandes. Lorsque celui-ci augmente en masse, les parties spécifiques de la glande, ses conduits, ses canaux, ses vésicules etc., avec leur épithélium, sont naturellement distendues. Lorsque la production se fait très-régulièrement, cette distension devient ordinairement aussi la cause d'une compression et finalement d'une disparition des parties spécifiques ; de telle sorte qu'on ne voit plus sur la coupe qu'une tumeur assez compacte. Mais ordinairement le développement n'est pas uniforme : ou bien il ne s'étend pas à toute la glande, ou bien il fait, du moins en certains endroits, de plus grands progrès qu'à d'autres. Dans ces conditions, il arrive facilement que la dislocation, ainsi que la compression des conduits glandulaires, ne soit que partielle, que derrière elle se fasse un amas de sécrétions et qu'il se produise des dilatations kystiques des conduits. C'est ainsi que naît le sarcôme enkysté[1] (Abernethy), le fongus hydatique (Spangenberg) ou le *kysto-sarcôme* (J. Müller).

[1] Abernethy, *Med. chir. Beobachtungen*, trad. allem. de Meckel, p. 29. — Spangenberg, *Horn's Archiv*, 1813, t. I, p. 23, 58. — Joh. Müller, *Ueber den feineren Bau der Geschwülste*, p. 56.

Mais je dois faire observer que l'on n'a pas seulement réuni sous ce dernier nom des rapports très-variés de sarcômes avec des kystes, comme je l'ai déjà exposé plus haut (p. 187), mais encore de simples dilatations kystiques des conduits glandulaires, ainsi que des fibrômes et des myxômes combinés avec eux. Astley Cooper est le seul qui ait traité cette question sans prévention. Il parle aussi bien du simple fongus ou *fungoid disease* et d'une simple affection hydatique (*hydatid disease*) que d'une combinaison des deux[1]. Mais ses successeurs n'ont guère eu égard à cette distinction. C'est pourquoi la littérature des kysto-sarcômes est extrêmement confuse, surtout lorsqu'il s'agit de la question du pronostic; car pour ce qui est du siége des phénomènes extérieurs et de la marche, les kysto-sarcômes sont semblables aux kysto-fibrômes et aux kysto-myxômes. Ils présentent surtout aussi très-fréquemment une irruption successive de la nouvelle formation du tissu interstitiel vers les grands conduits glandulaires mêmes, et c'est précisément cette irruption qui, en causant l'agrandissement de ces parois, amène la distension de la surface jusqu'à l'ectasie kystique. La paroi malade ne reste ordinairement pas lisse; il s'y développe des excroissances papillaires velues ou en forme de massues vers la cavité des kystes. Tel est le *kysto-sarcôme proliférant* ou *phyllode*[2], dans le sens restreint du mot.

Les discussions sur le sarcôme glandulaire ont le plus souvent porté sur l'organe qui en est atteint le plus fréquemment et dans la plus grande extension, c'est-à-dire sur la *glande mammaire chez la femme;* il sera donc d'autant plus utile d'envisager d'abord cet organe.

Le sarcôme du sein peut ne frapper que certaines parties de la glande ou bien l'embrasser tout entière. Dans le premier cas, qui est le plus ordinaire, il apparaît sous forme d'une tumeur lobée.

[1] A. Cooper, *Observations on the structure and diseases of the testis.* Lond. 1830, p. 81. — *Darstellung der Krankh. der Brust*, trad. allem. Weimar 1836, p. 9.

[2] Ces deux noms ont été donnés par J. Müller (*Ueber den feineren Bau der Geschwülste*, p. 56). Il décrivait comme cysto-sarcôme proliférant le cas où les excroissances des kystes renfermaient de nouveaux kystes, et comme cysto-sarcôme phyllode celui où les excroissances étaient solides. Plus tard, ces deux expressions furent employées d'une manière à peu près synonyme, et en effet je trouve qu'elles ne définissent pas convenablement les différences pour être conservées.

simple ou multiple, d'abord mobile sous la peau; dans le dernier cas, qui est le plus rare, il forme une tumeur diffuse, pour ainsi dire hypertrophique, d'une grandeur et d'un poids quelquefois très-considérable. Il n'est pas rare de les voir atteindre la grosseur d'une tête et plus. Les sarcômes diffus peuvent aussi présenter une surface mamelonnée et irrégulière; cependant ils ont quelquefois une surface aussi lisse que les lipômes capsulaires (vol, I, p. 373), les fibrômes ou les myxômes du sein. J'ai vu des cas[1] où la tumeur formait une grande demi-sphère de 10 à 15 centimètres de rayon, avec un mamelon en même temps déplacé et rétracté, comme dans les lipômes compliqués de mastite chronique. Ces tumeurs peuvent incommoder beaucoup par leur pesanteur et la tension de la peau.

Le point de départ de la nouvelle formation gît très-souvent dans le pourtour des sinus[2] et des conduits galactophores, dans la proximité du mamelon, plus rarement à la périphérie des lobes glandulaires. Mais le sarcôme a toujours une grande disposition à se développer d'une manière infectieuse au delà des limites de la glande. Il attaque le tissu graisseux ambiant et y forme souvent de plus grandes masses que la glande même. Il est certes difficile de constater l'époque de cet envahissement, parce que la nouvelle production paramastique est d'habitude en connexion continue avec la production endomastique. Cela ne devient évident que lorsque le sarcôme gagne aussi la peau et que le signe connu de l'*adhérence* devient visible à l'observateur. Finalement la peau est envahie par la nouvelle production dans toute son épaisseur, et alors il faut s'attendre à une *ulcération* prochaine.

La tumeur porte le caractère de la *malignité locale*, en ce qu'à la façon des productions hétéroplasiques elle envahit en même temps les parties les plus différentes (le tissu glandulaire interstitiel, les tuniques propres, le tissu adipeux, la peau, quelquefois aussi les muscles). Quoique d'habitude il se passe un long temps avant qu'elle arrive à l'ulcération, elle a pourtant une disposition marquée à l'ulcération, et on comprend facilement par suite que de pareils cas soient souvent tout simplement regardés comme carcinomateux. Pour ceux qui regardent la dépression ombiliquée

[1] Pièces nos 144 et 145 de l'année 1860.
[2] Bryant, *Transact. of the Path. Soc. Lond.*, vol. XII, p. 222.

du mamelon comme signe pathognomonique du cancer, il ne restera, après l'examen, plus aucun doute sur la nature cancéreuse du mal.

La description de la marche du mal peut s'appliquer à la tumeur, qu'elle soit solide ou cystique. Seulement la sensation au toucher sera quelque peu différente dans les deux cas. Les tumeurs pleines ont d'habitude une structure un peu plus compacte, résistante, çà et là un peu dure, mais en général pourtant uniforme, tandis que les tumeurs cystiques offrent, à certains endroits, une consistance plus molle, plus dépressible, quelque-

Fig. 59.

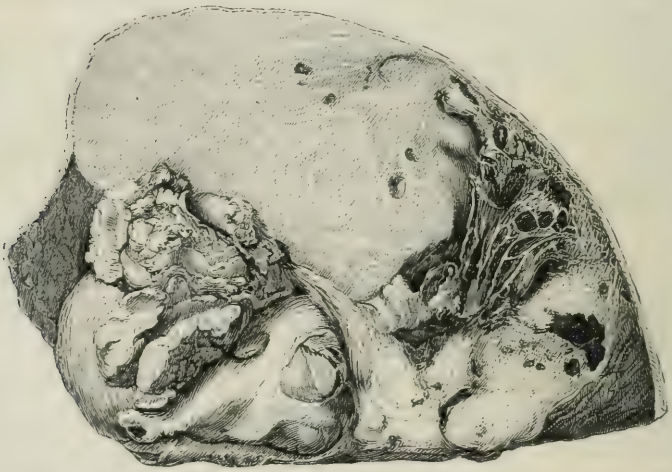

fois même fluctuante. Les premières sont aussi plus souvent périphériques, les dernières plutôt centrales. Ce sont précisément

Fig. 59. Coupe d'un grand cysto-sarcôme arborescent du sein, amputé par le docteur Wilms. On voit à droite une partie parcourue par de grandes cavités et des conduits, les canaux glandulaires dilatés (situés du reste au-dessous du mamelon); le tissu interstitiel y donne naissance, par places, à de larges masses sarcomateuses, qui se dirigent en dehors pour se confondre insensiblement dans le tissu graisseux ambiant. A gauche, la partie inférieure se compose de cavités et de canaux remplis de grandes excroissances polypeuses, présentant souvent une ramification dendritique, comme cela se voit en grande partie dans le dessin. A gauche et en haut, se trouve un gros noyau, très-compacte, à structure lobée, qui présente à droite encore quelques ouvertures (coupe des canaux); à gauche, par contre, il est tout à fait solide. Cette partie n'appartient plus à la glande, mais elle intéresse son enveloppe graisseuse et le tégument externe, qui, dans quelques endroits, est presque complétement détruit. Pièce nº 145 de l'année 1860. — Au tiers de grandeur naturelle.

les plus grandes tumeurs de cette espèce qui sont, en général, cystiques, bien qu'elles renferment souvent des portions considérables plus périphériques, qui ont une structure parfaitement solide (fig. 59). Ces dernières répondent alors au développement paramastique.

Le tissu de ces tumeurs est ordinairement d'une texture un peu différente, dès qu'elles ont atteint une certaine grandeur. Çà et là on y voit une structure très-compacte, d'un aspect blanchâtre, plutôt fibreux; en d'autres endroits le tissu est plus mou, plus humide, plus transparent, quelquefois tout à fait gélatineux; dans d'autres, enfin, il a une apparence molle, mais en même temps blanchâtre, médullaire ou rougeâtre, quelquefois d'un rouge foncé. L'examen de ces différents points y montre une masse de tissu, tantôt se rapprochant du tissu connectif, tantôt du tissu muqueux, tantôt enfin particulièrement riche en cellules et en vaisseaux. Dans le premier cas, on pourrait quelquefois regarder le tissu comme simplement fibromateux ou myxomateux; mais les parties multi-cellulaires révèlent le caractère sarcomateux. Les cellules peuvent être fusiformes, reticulées ou globulaires; cependant les cellules globulaires[1] sont précisément ici extrêmement fréquentes, au point qu'à certains endroits on n'aperçoit aucune autre forme d'éléments. Les sarcômes purement fuso-cellulaires, surtout ceux qui présentent une substance intercellulaire qui finit par disparaître, sont un peu plus rares, mais se distinguent alors d'autant plus par la disposition radiaire de leur tissu[2].

Quelques observateurs ont prêté une attention particulière à une hypertrophie concomitante ou hyperplasie du tissu glandulaire spécial, et il en est résulté de nombreuses différences sur le rapport des sarcômes avec les hypertrophies partielles du sein. Astley Cooper[3] avait déjà distingué, outre l'affection hydatique et le fongoïde, une tumeur chronique de la glande mammaire; ce qui assurément était parfaitement juste. Mais on confondit bientôt ces états les uns avec les autres. Velpeau[4] réunit des séries

[1] Lebert, *Physiol. pathol.*, t. II, p. 129, pl. XII, fig. 10-11. — Billroth, *Virchow's Archiv*, t. XVIII, p. 70, tab. II, fig. 8.

[2] Pièces nos 256 de l'année 1857 et 118 de l'année 1864.

[3] A. Cooper, *Darstell. der Krankh. der Brust*, p. 11, 21.

[4] Velpeau, *Traité des maladies du sein*. Paris 1854, p. 350, 357, pl. IV, fig. 5-7.

toutes différentes sous le nom de *tumeurs adénoïdes*, que Billroth[1] remplace plus tard par les sarcômes adénoïdes. Birkett[2] en décrit encore une partie sous le nom de *hypertrophie vraie, incomplète*, et Förster[3] désigne le cysto-sarcôme purement et simplement comme tumeur glandulaire cystoïde. Mais, comme Reinhardt[4] l'a déjà démontré, on trouve dans les sarcômes du sein des formations hyperplasiques des culs-de-sac glandulaires terminaux. Seulement celles-ci ne lui sont pas essentielles ; elles voilent plutôt le véritable point de départ, qui se trouve essentiellement hors des culs-de-sac glandulaires[5]. Cette erreur conduit Velpeau[6] finalement à la singulière idée de chercher la tumeur fibroplastique particulière dans certaines tumeurs en forme de navets (tumeurs napiformes), qui, d'après sa propre description, étaient indubitablement des carcinômes.

Le nom de sarcôme n'est applicable à de pareilles tumeurs complexes qu'aussi longtemps que la principale portion de la formation appartient au sarcôme. Lorsque les parties glandulaires spécifiques sont surtout intéressées, lorsque même, comme Rokitansky[7] l'indique, il s'y joint une sécrétion de lait, la formation fait alors partie du groupe épithélial et doit être désignée en conséquence. Le sarcôme peut se présenter sans aucune hyperplasie glandulaire, et, comme cela a été déjà dit, les parties glandulaires existantes peuvent même disparaître par son développement. Mais il est possible aussi que, pendant que la formation sarcomateuse se poursuit de préférence dans les parties superficielles autour des grands conduits galactophores, il se fasse une hyperplasie des vésicules terminales dans les parties périphériques, où l'irritation n'agit que comme irritation simple et non plus comme irritation spécifique. Si l'affection sarcomateuse avance de ce côté, on trouve les deux états réunis, tandis qu'auparavant ils étaient distincts et seulement contigus.

Reinhardt croyait pouvoir expliquer la formation du cysto-sar-

[1] Billroth, *l. c.*, p. 59.
[2] Birkett, *The diseases of the breast.* Lond. 1850, p. 145.
[3] A. Förster, *Handbuch der path. Anat.* Leipz. 1863, t. II, p. 482.
[4] B. Reinhardt, *Path. anat. Untersuchungen.* Berlin 1852, p. 126.
[5] Verneuil, *Bull. de la Soc. anat.*, 1858, p. 329.
[6] Velpeau, *l. c.*, p. 458.
[7] Rokitansky, *Path. Anat.* Wien 1861, t. III, p. 529.

côme proliférant, en admettant que les productions dans les cavités du kysto-sarcôme, regardées par d'autres auteurs comme excroissances proliférantes, n'étaient que les restes encore subsistants du tissu glandulaire hyperplasié, persistant malgré la confluence progressive des conduits glandulaires dilatés. Cette idée paraît résulter de l'observation exacte, d'après laquelle on trouve quelquefois dans l'intérieur des espaces cystiques des masses polypeuses qui contiennent des lobules glandulaires. On ne doit certes pas, comme Birkett[1], se baser sur la forme en massue pour regarder les excroissances solides des parois comme des vésicules glandulaires imparfaitement développées; selon moi, ce sont des proéminences lobulées, qui portent en elles de véritables vésicules glandulaires remplies d'épithélium. Mais Busch[2] a déjà relevé avec raison que ce sont des parties de glandes qui ont été refoulées du dehors dans les kystes. Ce sont des prolapsus herniaires, de véritables *adénocèles*[3], qui ne doivent leur siége qu'à un véritable déplacement et sont parfaitement analogues à ceux qui se trouvent aussi dans les kystes simples (vol. I, p. 282).

On ne peut pas davantage admettre l'opinion de Birkett et d'autres auteurs, quand ils distinguent une formation véritable autogène de kystes, de la dilatation kystique des conduits glandulaires dans les sarcômes. Je ne veux pas disconvenir qu'il n'y ait quelquefois des cavernes purulentes avec un contenu très-altéré[4]; il arrive aussi que, dans les myxo-sarcômes, certains endroits se ramollissent sous forme de kystes, mais cela ne constitue pas encore un kysto-sarcôme. Celui-ci doit régulièrement son origine à la dilatation des principaux conduits galactophores et des sinus laiteux[5], et, sur des coupes bien faites (fig. 59), on peut déjà poursuivre, à l'œil nu, jusqu'à la périphérie de la glande, la série des poches qui, depuis la région du mamelon, se trouvent en connexion les unes avec les autres. On peut

[1] Birkett, *l. c.*, p. 79, pl. III, fig. 1-5. A ce qu'il semble, Paget (*Lect. on surg. path.*, II, p. 71) est déjà tombé dans la même erreur.

[2] W. Busch, *Chirurgische Beobachtungen*. Berlin 1854, p. 86.

[3] Je remarque que le nom d'*adénocèle* est souvent employé par les écrivains anglais modernes pour désigner un cysto-sarcôme.

[4] Leydhecker, *l. c.*, p. 29.

[5] Plus tard, Birkett (*Transact. of the Path. Soc. Lond.*, 1856, vol. VII; p. 379) a été persuadé de cette origine par un cas très-caractéristique.

introduire un stylet de sac en sac, de fente en fente, et constater les ramifications[1], si ce n'est que çà et là la continuité des voies est interrompue par la masse de la tumeur qui les comprime.

On trouve des poches de toutes les grandeurs possibles, depuis celle du grain de chènevis jusqu'à celle d'une noix et plus; leurs parois sont lisses et revêtues d'épithélium. Souvent elles sont tellement comprimées qu'elles apparaissent dans le tissu comme des fentes ou des éraillures sans contenu spécial ; d'autres fois ce sont des cavités arrondies ou oblongues, dont le contenu est tantôt purement séreux[2] (de là la désignation de *sarcôme séro-cystique de Brodie*), tantôt laiteux et mêlé de globules de graisse, tantôt enfin plus mucilagineux ou gélatineux et très-visqueux. Souvent il s'y mêle des produits hémorrhagiques, qui donnent au contenu une teinte rouge, et plus tard brune ou verte. Dans ce dernier cas, on y trouve assez souvent de la cholestérine.

Ces poches peuvent rester stériles. Mais plus souvent leurs parois donnent naissance à des excroissances solides, qu'il faut bien distinguer des refoulements herniaires mentionnés plus haut, sous forme de verrues, de polypes[3] ou même de choux-fleurs[4], dont la masse est souvent telle que les poches en sont entièrement comblées (fig. 59). Ces excroissances ressemblent beaucoup à celles du myxôme (vol. I, p. 427) et consistent essentiellement en un tissu identique à celui qui constitue la prolifération interstitielle. Leur surface est revêtue du même épithélium qui couvre les sacs et les conduits glandulaires. Quelques-unes sont rondes et noueuses, mais beaucoup sont ordinairement aplaties par suite de la pression qu'elles exercent les unes sur les autres. Leur coupe présente une disposition qui est souvent comparé à l'arbre de vie du petit cervelet, mais ressemble peut-être encore plus à celle d'une tête de chou coupée en deux. En continuant leur croissance, elles ne se fondent pas, comme Paget[5] le pense, pour former des tumeurs solides, mais elles déterminent une atrophie

[1] A. Bauer, *Reichert und Du Bois' Archiv*, 1862, p. 184.

[2] Astley Cooper, *Darstellungen der Krankheiten der Brust*. Weimar 1836, tab. II.

[3] Cooper, *l. c.*, tab. III, fig. 1-3.

[4] P. Kessel, *De sarcomatis cystici mammæ muliebris specie nova*. Diss. inaug. Bonn 1839, p. 25, tab. — Wedl, *Path. Histol.*, p. 547, fig. 117.

[5] Paget, *l. c.*, p. 70, 249.

des parois des poches et les perforent peu à peu. Elles peuvent ainsi faire exceptionnellement irruption vers l'extérieur, hors des poches situées près de la surface, et revêtir de fausses apparences d'ulcérations fongueuses[1]. Elles se distinguent de ces dernières en ce qu'elles n'ont aucune connexion avec la peau, à travers laquelle elles se font jour au dehors; de sorte qu'on peut introduire, à côté d'elles, une sonde qui pénètre dans le conduit ou la poche perforés, qui se distinguent par leur paroi très-lisse[2]. J'ai vu de pareilles excroissances atteignant la grandeur d'une tête d'enfant. D'autres fois elles pénètrent d'une poche dans une poche voisine, et il est difficile de les en dégager.

Les sarcômes du sein présentent aussi çà et là des métamorphoses graisseuses[3], parfois dans une si grande étendue qu'on peut les distinguer à l'œil nu par leur teinte jaune prononcée. C'est à une transformation de ce genre qu'il convient peut-être de rapporter cette observation de certains cas rares de diminution spontanée de volume de la tumeur et d'arrêt pour un certain temps dans la croissance. Mais cela n'est pas durable; plus tard le développement reprend de nouveau et s'étend de plus en plus. Le sarcôme n'est pas exclusivement une maladie de l'âge adulte, quoiqu'il se rencontre souvent à cette période de la vie. Fréquemment il commence déjà de suite après la puberté et croît alors, tantôt uniformément, tantôt par accès, jusqu'à ce qu'il parvienne à des proportions colossales. Il se distingue par ces deux modes de croissance du carcinôme, qui appartient plutôt à l'âge mûr et atteint rarement un volume aussi considérable. La forme des tumeurs n'a rien de caractéristique, et si, comme il arrive souvent[4], deux ou plusieurs tumeurs se développent à différents endroits du sein, on voit alors se produire cette surface rugueuse, inégale, qui est plutôt de règle dans le cancer.

Il est reconnu par tous les observateurs que l'extirpation du sarcôme, existant même depuis des années, donne ordinairement une issue favorable. Des tumeurs de la grandeur d'une tête d'adulte et mêmes celles de structure médullaire sont extirpées

[1] Schuh, *Pseudoplasmen*, p. 449. — A. Weber, *Das Adenoid der weiblichen Brust*. Inaug. Diss. Giessen 1854, p. 59.

[2] Pièces nos 256 de l'année 1857 et 213 de l'année 1858.

[3] Förster, *l. c.*, p. 477. Pièce no 117 de l'année 1864 de notre collection.

[4] Pièces nos 117 et 118 de l'année 1864.

avec un succès constant. Quelques auteurs signalent donc avec raison des cysto-sarcômes bénins. Mais, comme cela a été dit (p. 353), ce genre de tumeurs a des propriétés infectantes et par conséquent au moins localement malignes; ce qui explique le cas, heureusement plus rare, mais incontestable, que j'ai vu plusieurs fois, de la récidive dans la cicatrice d'une tumeur de même caractère[1]. Cependant toute récidive ne prouve pas une infection. Une multiplicité de tumeurs se présentant, comme il a été mentionné plus haut, dans le même sein, la récidive peut aussi s'expliquer par le développement, un certain temps après l'opération, d'une tumeur isolée qui existait déjà, mais n'avait pas été reconnue auparavant.

Les cas de récidive relatés dans la littérature se rapportent, il est vrai, en partie à un autre mode de production. C'est ainsi que des auteurs français[2] ont décrit des tumeurs à fréquentes récidives, désignées comme hyperplasies simples ou glandulaires, mêlées de parties fibreuses, embryo-plastiques ou fibro-plastiques; on prétend y avoir trouvé, en dehors de la glande, du tissu glandulaire et, par conséquent, une substance glandulaire de nouvelle formation. Je reviendrai plus tard sur cette question; mais je dirai dès à présent que je considère plusieurs de ces cas comme étant des productions cancroïdes.

Malheureusement la malignité des sarcômes du sein ne se borne pas aux seules récidives locales. Les ganglions axillaires, il est vrai, restent libres, ce qui établit une différence importante avec le carcinôme; mais on voit ici aussi se faire des *métastases* dans les organes internes et surtout dans les poumons. J'ai cité un cas[3] de récidive où la tumeur, partant du sein et traversant la paroi thoracique, avait gagné les poumons et où on avait trouvé des tumeurs métastatiques dans les poumons, les médiastins, le foie, les côtes, les corps des vertèbres, les os du bassin, la dure-

[1] Paget, *Lect. on surg. path.*, II, p. 76. — J. S. Gamgee, *Researches in path. anat. and clinical surgery*. Lond. 1856, p. 60. — Wilks, *Pathol. Catalogue of the Museum of Guy's Hosp.* Lond. 1863, nos 2299[70], [72], 2300[1-3], [8]. Pièce de notre collection 137 de l'année 1860.

[2] Guérin-Rose, *Bullet. de la Soc. anat.*, 1858, p. 211, 281. — Chalvet, *ibid.*, 1861, p. 177. — Parmentier, *ibid.*, 1860, p. 354 (il s'agit d'un cas très-bien décrit de Demarquay, *Gaz. méd.*, 1859, p. 818).

[3] *Virchow's Archiv*, 1856, t. IX, p. 619.

mère et le sphénoïde. Volkmann[1] décrit un cas où, après l'extirpation d'un cysto-sarcôme du sein, il se développa un sarcôme du crâne, sous l'influence, il est vrai, d'une nouvelle cause mécanique. Paget[2] cite, sous le nom de *tumeur fibreuse maligne*, une observation qui probablement doit être rangée ici. Wilks[3] se sert dans ces cas du nom de *tumeur fibroïde récurrente*.

La plupart des cas qu'il faut citer ici ne sont, en général, pas même mentionnés dans des catégories aussi rapprochées entre elles ; mais on les trouve purement et simplement classés comme cancer. Déjà Benedict[4] appelle notre cysto-sarcôme un *squirre vésiculaire*. J. Müller[5] est entré dans la même voie, en donnant comme *carcinôme fasiculé* une tumeur à récidive du sein, qui était évidemment un sarcôme fuso-cellulaire. L'école de Vienne[6] a étendu très-largement cette doctrine ; cependant il est à remarquer que Schuh[7] reconnaît encore une guérison radicale du carcinôme fasciculé du sein, même après deux ou trois récidives. On ne peut pas trouver davantage à ranger parmi les cancers, à cause de leur malignité, ces cas dans lesquels on n'observe qu'une malignité locale et à les séparer des sarcômes, dont ils font pourtant anatomiquement partie. On arriverait ainsi à la même conséquence que Schuh, qui ne sépare pas seulement le cancer fasciculé du cysto-sarcôme bénin, mais qui établit encore une transition de ce dernier au cancer fasciculé, et admet ainsi un cysto-carcinôme du sein[8]. Il en est tout autrement des observations dans lesquelles le véritable cancer doit avoir succédé au sarcôme du sein. C'est ici que doit se placer l'opinion déjà mentionnée et malheureusement seulement énoncée de Reinhardt[9]

[1] R. Volkmann, *Bemerkungen über einige vom Krebs zu trennende Geschwülste*, p. 32.

[2] Paget, *l. c.*, p. 151.

[3] Wilks, *Guy's Hosp. Rep.*, 1858, 3e sér., vol. IV, p. 36. — *Lect. on path. anatomy*, p. 419. — *Path. Catal. of Guy's Hosp. Museum*, n° 2300[1-3].

[4] T. W. G. Benedict, *Bemerkungen über die Krankheiten der Brust- und Achseldrüsen*. Breslau 1825, p. 73.

[5] Joh. Müller, *Ueber den feineren Bau der Geschwülste*, p. 22.

[6] Rokitansky, *Path. Anat.* Wien 1855, t. I, p. 290, fig. 117.

[7] Schuh, *Pseudoplasmen*, p. 313. Comp. p. 310 et 463.

[8] *Ibid.*, p. 460, 463.

[9] Dans notre collection se trouve une pièce qui vient de Reinhardt (n° 626) : elle est indiquée comme cysto-sarcôme phyllode, et à première vue elle y ressemble beaucoup. Cependant au microscope elle présente dans beaucoup d'endroits une structure squirrheuse. Dans un tissu connectif très-compacte, sclérotique par places et presque ostéoïde, se trouvent des alvéoles étendues en long et ayant un contenu cellulaire.

(p. 260). Un cas de Bruch[1] cité plusieurs fois manque de certitude, parce que la tumeur primitive n'a pas été examinée avec la précision voulue. Cooke[2], par contre, communique une observation où, après l'extirpation plusieurs fois répétée d'un kysto-sarcôme repullulant du sein, se développa du cancer dans la plèvre, le foie, le péritoine et les ganglions lymphatiques, thoraciques et inguinaux. D'autres cas sont cités par Paget[3], à l'occasion de la tumeur glandulaire (adénoïde) du sein. Pas une seule de ces observations n'est assez exactement décrite qu'elle puisse servir à trancher la question. S'il est vrai que les tumeurs secondaires aient été des cancers, j'admettrai en attendant que les tumeurs primitives étaient aussi des cancers ou des formes composées de sarcôme et de cancer (p. 177). Mais quand même ceci serait effectivement constaté, personne ne pourrait en tirer la conséquence que le sarcôme ne possédât aussi par lui-même la faculté de se reproduire par métastase. Je regarde comme un fait établi que le *sarcôme du sein est une tumeur d'une malignité limitée, mais avec pleine et entière faculté de produire des métastases.*

Enfin je noterai encore qu'on a aussi observé des tumeurs du sein chez l'homme, tant dans le sein[4] même qu'à côté[5] de cette glande; on les a décrites purement et simplement comme des sarcômes et des kysto-sarcômes ou des tumeurs fibro-plastiques et fibro-nucléaires. —

Il en est autrement de l'*ovaire*. Tandis qu'on y voit souvent toutes espèces de tumeurs de nature fibroïdes, les sarcômes proprement dits y sont extrêmement rares. Ce qu'on y désigne d'habitude comme kysto-sarcôme ne doit pas être rangé, selon moi, dans le même groupe que les kysto-sarcômes du sein : c'est ici un vrai kystôme. Les vrais sarcômes de l'ovaire forment ordinairement des tumeurs solides ou pleines, à surface assez uniforme, de manière à ressembler au premier coup d'œil à de simples *hypertrophies*. Leur coupe présente un aspect radié dense, blanc rougeâtre ou

[1] Bruch, *Bösartige Geschwülste*, p. 94.

[2] Cooke, *Med. Times and Gaz.*, 1852, août (dans Paget, t. II, p. 79).

[3] Paget, *l. c.*, p. 258.

[4] Joh. Müller, *Ueber den feineren Bau der Geschwülste*, p. 59. — Leydhecker, *l. c.*, p. 25. — Velpeau, *l. c.*, p. 711.

Nath. Ward, *Transact. of the Path. Soc. Lond.*, vol. XI, p. 268. (Tumeur fibro-nucléaire.)

blanc pur. Leur consistance est tantôt plus compacte, tantôt plus lâche, quelquefois tellement qu'on peut les dissocier facilement en trabécules ou faisceaux radiés. Il peut s'y trouver concurremment des kystes; mais ordinairement la tumeur occupe uniformément tout l'organe. Souvent les deux ovaires deviennent malades simultanément ou au moins l'un bientôt après l'autre, et on trouve alors de chaque côté de l'utérus une masse arrondie ou oblongue, du volume d'un poing ou d'une tête d'enfant et plus. Elles consistent le plus souvent en un tissu fibreux dense, qui contient de nombreuses cellules fusiformes, quelquefois assez grandes, mais souvent très-fines (tumeur fibro-plastique), ou des noyaux fusiformes en apparence nus (tumeur fibro-nucléaire)[1]. Quelquefois il s'y trouve aussi de nombreuses petites cellules globulaires, appartenant au stade de granulation[2]. C'est précisément cette forme qu'il n'est pas facile de distinguer du cancer, qui revêt dans l'ovaire la même forme diffuse et qui a quelquefois une structure extrêmement radiée (*carcinoma fasciculatum*). Mais dans ce dernier cas on trouve toujours une disposition très-régulière de nombreuses alvéoles, souvent très-étroites et presque fusiformes, dans lesquelles sont contenues des groupes de cellules épithéloïdes. On rencontre aussi occasionnellement des formes qu'il faut désigner comme tumeurs composées (*sarcoma carcinomatosum*). Mais la forme simple même peut s'étendre de l'ovaire dans le voisinage, ou bien se présenter en même temps que d'autres excroissances analogues, notamment de l'estomac[3]. Il est alors plus tard impossible de reconnaître quel organe a été le point de départ primitif de l'affection. Leur apparition à un âge comparativement peu avancé[4] permet quelquefois de les distinguer du carcinôme. J'ai déjà mentionné que des mélano-sarcômes métastatiques se forment dans les ovaires (p. 283); mais la même observation s'applique aussi aux sarcômes médullaires[5]. —

[1] Wilks, *Lectures on pathol. anatomy*. Lond. 1859, p. 412. — *Catal. of Guy's Hosp. Museum*, n° 2246[55], [60].

[2] Pièce n° 206 de l'année 1863.

[3] Pièce n° 203 *a* de l'année 1863 (appartient au sarcôme de l'estomac représenté à la fig. 58). — Wilks, *Transact. Path. Soc. Lond.*, vol. X, p. 146).

[4] Wilks (*l. c.*) cite un cas analogue d'une jeune fille de dix-huit ans, où les ovaires avaient atteint le volume d'une noix de coco.

[5] C. O. Weber, *Chirurg. Erfahrungen und Beobachtungen*, p. 365, tab. VII, fig. 9.

La question de l'existence du sarcôme des testicules est particulièrement compliquée lorsqu'on la considère au point de vue de la littérature. Chez les anciens auteurs[1] il est le plus souvent question du *sarcocèle* comme d'une tumeur charnue contenue dans le scrotum (*tunicæ, bourses*); mais on appliqua aussi pendant bien longtemps cette désignation à des tumeurs du scrotum même, surtout aux éléphantiasis (vol. I, p. 315), et lorsqu'on devint plus circonspect[2] et qu'on circonscrivit sous ce nom les tumeurs du testicule proprement dit, on n'en a pas moins embrassé dans la même dénomination toutes les formes possibles, notamment les tumeurs carcinomateuses, scrofuleuses, inflammatoires, pourvu qu'elles offrissent quelque chose de *charnu*[3]. Prise à ce point de vue, la division en sarcocèle bénin et malin[4] était conséquente, et il était naturel qu'on réunît le sarcocèle malin aux fongus et aux cancers[5].

Baillie[6] paraît avoir le premier tenté de diviser la matière avec plus de précision. Il décrivit sous le nom de *testicule tuméfié pulpeux* (*enlarged and pulpy testicle*), une tumeur homogène, charnue et tendre, et il la séparait de la tumeur squirrheuse, scrofuleuse et hydatique, distinction parfaite plus tard par Astley Cooper. Cependant les changements portaient plus souvent sur les noms que sur l'appréciation du produit morbide. Wardrop[7] parla de fongus hématode, Abernethy[8] de sarcôme médullaire, Maunoir[9] de fongus médullaire, Baring[10] de fongus médullaire, toujours dans le sens d'une tumeur différente du cancer, tandis qu'ils faisaient assurément maintes confusions avec ce dernier. D'autres rangeaient simplement toutes ces formes dans le carcinôme mou.

[1] Outre la courte mention dans l'introduction pseudo-galénique, ch. 18, voy. Celse, *Medic*, lib. VII, cap. 18 et 23.

[2] Morgagni, *De sedibus et causis morb.*, Epist. XLIII, art. 38.

[3] Paletta, *Exercitationes pathologicæ*. Mediol. 1820, P. I, p. 166.

[4] Paul d'Égine, lib. VI, cap. 43.

[5] Grashuis, *Exercitatio de scirrho et carcinomate*. Amst. 1741, p. 49. — B. Bell, *Abhandlung vom Wasserbruch, Fleischbruch und anderen Krankheiten der Hoden*. Leipz. 1795, p. 118.

[6] Matth. Baillie, *Anatomie des krankhaften Bau's*. Trad. de l'anglais par Sömmering. Berlin 1794, p. 205. — *Nachtrag*. Berlin 1820, p. 141. — *Engravings to illustrate the morbid anatomy*. Lond. 1801, fasc. VIII, p. 177, 179, pl. VII, fig. 3.

[7] Wardrop, *Observations on fungus hæmatodes*. Edinb. 1809, p. 124.

[8] Abernethy, *Med. chir. Beobachtungen*, trad. par Meckel. Halle 1809, p. 35.

[9] Maunoir, *Mém. sur les fongus méd. et hématode*. Paris et Gen. 1820, p. 40, 44.

[10] Baring, *Ueber den Markschwamm der Hoden*. Göttingen 1833, p. 31.

ou employaient le nom de *fongus médullaire* comme identique avec celui de *carcinôme médullaire*.

Cooper[1] s'est efforcé de parer à cette confusion. Il décrit le fongus (*fungoid disease*), ainsi que le squirrhe, celui-là comme une affection très-fréquente, celui-ci comme une maladie très-rare du testicule, et il y décrit, de plus, l'affection hydatique, les tumeurs scrofuleuses et syphilitiques. Mais si l'on examine sans prévention les descriptions qu'il en donne, on reconnaît qu'il a placé toute la série assez grande des cancers mous parmi les fongus et, suivant mes observations, je dois dire qu'il eût été plus exact de prendre le fungoïde, en général, comme carcinôme, que de subordonner, au contraire, aux fongus le carcinôme, qui est bien plus fréquent. Curling[2] et les auteurs qui l'ont suivi, en ne parlant du fongus médullaire que comme d'une forme du cancer, ont donc bien plutôt raison, quoique leur interprétation ne soit pas tout à fait exacte.

Il y a, en effet, incontestablement un sarcôme du testicule; mais on peut à peine le distinguer du cancer autrement que par l'examen microscopique. Autant que je puis en juger par ma propre expérience et par la littérature, il est très-rare. Il a son siége préférablement dans le corps proprement dit du testicule; mais s'il envahit facilement l'épididyme, où cependant il se présente aussi primitivement[3], il peut aussi envahir le cordon spermatique et les parties voisines[4]. Il revêt le plus souvent la forme diffuse et donne lieu à un gonflement uniforme de l'organe entier, sans qu'on y observe d'abord de saillies, de nodosités ou de rugosités. L'albuginée forme longtemps une barrière à l'extension de la tumeur, et la tunique vaginale[5] ne participe d'ordinaire à l'affection qu'en la compliquant d'hydrocèle (*hydro-sarcocèle*).

[1] Astley Cooper, *Observations on the structure and diseases of the testis*. Lond. 1830, p. 116, 150.

[2] Curling, *Die Krankheiten des Hodens, Samenstranges und des Hodensackes*. Trad. de l'angl. de Reichmeister. Leipz. 1845, p. 252.

[3] Lebert, *Traité d'anat. path.*, t. 1, p. 189. — Robin et Ordonnez, *Arch. gén. de méd.*, août 1856.

[4] Une grande tumeur fibro-plastique développée, sans participation du testicule, dans le cordon spermatique, se trouve citée dans le *Catalogue of Guy's Hosp. Museum* sous le n° 2367[20]. J'ai vu plusieurs fois autour des vésicules séminales se développer du sarcôme.

[5] Launay et Luys, *Bullet. de la Soc. anat.*, 1861, p. 365.

Sur une coupe, on voit un tissu plus ou moins vascularisé, blanchâtre ou rougeâtre, d'une apparence charnue, d'une structure plutôt homogène et d'une consistance molle, se laissant facilement écraser sous la pression des doigts. Quelques endroits présentent souvent un aspect transparent, gélatineux ou muqueux; d'autres sont le siége d'infiltrations hémorrhagiques anciennes ou récentes. La formation de kystes proprement dits n'est pas ici un des phénomènes ordinaires, quoiqu'elle puisse se rencontrer avec le sarcôme.

Par contre, en se ramollissant, le tissu peut prendre une apparence kystique; mais il ne s'y forme alors, d'ordinaire, point de cavités remplies de liquide; certains endroits seulement sont mous et formés d'un tissu lâche composé de cellules, quelquefois réticulé. On y trouve accidentellement aussi des fragments isolés de cartilage.

Histologiquement, les sarcômes du testicule se rattachent le plus souvent aux myxômes; quelquefois ils présentent les myxosarcômes les plus beaux, renfermant, dans une substance fondamentale muqueuse et tout à fait molle, de magnifiques cellules fusiformes[1]. D'autres fois la substance fondamentale est compacte, plutôt fibrillaire et composée de tissu connectif[2]. Le nombre des éléments cellulaires domine encore plus souvent. Les cellules sont surtout rondes, et la tumeur prend, en général, une apparence plus médullaire. Ce sont là les formes que l'on confond le plus facilement avec le cancer.

On voit aussi très-fréquemment dans les cellules une métamorphose graisseuse, qui en amène la désagrégation. Le tissu prend alors une apparence trouble, d'un jaune blanchâtre; quelquefois, surtout lorsqu'il s'y mêle des produits hémorrhagiques, il se forme une substance sèche, dense, caséeuse, qui a beaucoup d'analogie avec le tubercule et la tumeur gommeuse.

Les observations touchant la valeur du sarcôme testiculaire sont, jusqu'à présent, tout à fait insuffisantes. N'en ayant pu soumettre les pièces à un second examen, je me garderai de

[1] Pièce n° 152 de l'année 1858.

[2] C. O. Weber, *Chirurg. Erfahrungen und Beobachtungen*, p. 368. — Wilks (Birkett), *Catal. of Guy's Hosp. Museum*, n° 2353[50]. — Fergusson, *Med. Times and Gaz.*, 1859, sept., p. 256.

vouloir conclure d'après les quelques observations que j'ai été à même de faire moi-même autrefois et où la maladie s'était disséminée par voie métastatique. Cependant le seul cas publié par Lebert[1] est tellement caractéristique qu'il suffit déjà, à lui seul, pour constater que le sarcôme peut envahir la cavité abdominale et faire même des métastases dans la plèvre et les glandes lymphatiques du cou, qu'il peut donc présenter tous les caractères de la malignité.

Le *fongus bénin* du testicule[2] n'a absolument rien de commun avec le sarcôme. A la suite de l'orchite chronique il se forme souvent des abcès dans le testicule, qui s'ouvrent spontanément au dehors par les bourses ou qui sont ouverts artificiellement. S'ils ne guérissent pas vite, il se fait quelquefois jour, à travers l'ouverture cutanée, une masse fongueuse rouge, molle, qui se développe au dehors sous forme de champignon et peut offrir une assez grande analogie avec le sarcôme fongueux. A. Cooper[3], qui désigne cet état comme un gonflement granulaire (granular swelling), a déjà fait ressortir qu'il s'agit essentiellement de granulations proliférantes; des canalicules séminifères peuvent quelquefois s'y trouver mêlés; cependant cela ne suffit pas pour l'appeler, avec Curling[4], une *hernie du testicule*. La grande persistance, le caractère quelquefois extrêmement rebelle de ce genre de production, tient à ce qu'elle ne résulte souvent point d'un abcès simple, mais d'un tubercule ramolli[5] ou de foyers syphilitiques; mais c'est toujours une affection toute locale, qui peut être radicalement guérie par l'extirpation de l'excroissance et par un traitement consécutif approprié.

Jarjavay, à côté de cet état, désigné par lui comme fongus parenchymateux, en a décrit encore un autre superficiel, qui procède des granulations proliférentes de l'albuginée mise à nu par une opération ou par une autre cause quelconque. J'ai vu

[1] Lebert, *Traité des maladies cancéreuses*, p. 404. — *Traité d'anat. path.*, t. I, p. 194 (cas de Velpeau).

[2] Lawrence, *Edinb. med. and surg. Journ.*, 1808, vol. IV, p. 257. — Jarjavay, *Arch. gén. de méd.*, juin 1849. — Fleming, *Dublin Quart. Journ.*, 1864, nov., p. 334.

[3] Cooper, *l. c.*, p. 36, pl. I, fig. 2-4.

[4] Curling, *l. c.*, p. 221.

[5] B. v. Herff, *Ueber Tuberkelablagerungen und den gutartigen Schwamm des Hodens.* Inaug. Abhandl. Giessen 1853, p. 11, 35.

cette forme se développer avec tous ses caractères après la gangrène des bourses[1]; mais on sera ici d'autant moins enclin à commettre d'erreur, que l'histoire de ces cas est des plus claires. Cependant il importe d'autant plus de les mentionner que déjà Cooper[2] a décrit sous le nom d'*inflammation fongoïde de la vaginale* une variété dépendant évidemment de l'hématocèle, et qu'il m'a été adressé à moi-même une pièce remarquable d'hématocèle sous la désignation de *fungus*. Les masses hémorrhagiques prenant souvent un aspect fongueux qui couvrent ici la tunique vaginale (vol. I, p. 157) sont regardées comme des végétations. Benedict[3] parle tout simplement du sarcôme, et Lebert[4] de tumeur fibro-plastique de la vaginale; ce dernier, parce qu'il a trouvé dans le tissu très-épaissi toutes sortes de cellules fusiformes et globulaires; et cependant il ne s'agissait, en réalité, que de la sclérose de la vaginale dont j'ai parlé plus haut (vol. I, p. 165, fig. 21). —

Quant aux autres glandes véritables, elles entrent peu en considération dans la question du sarcôme primitif. Des tumeurs secondaires, notamment des tumeurs métastatiques, se rencontrent assez souvent, surtout dans les reins et dans le foie. Je ne puis, par contre, citer, comme siége primitif du sarcôme, que les *glandes salivaires*, et parmi celles-ci, la parotide. J'ajouterai qu'ici aussi, la plupart des cas considérés autrefois comme sarcômes appartiennent au myxôme (vol. I, p. 429 et 515), et que la transition de celui-ci au sarcôme proprement dit ne s'observe que très-rarement[5]. —

La question devient bien plus difficile pour les *glandes lymphatiques*. Nous avons déjà vu plus haut que ces organes présentent une très-faible disposition même à se prendre secondairement et qu'elles restent même très-souvent intactes dans les cas de sarcômes métastatiques (p. 251); néanmoins les sarcômes secondaires des espèces les plus diverses se présentent occasionnellement dans les glandes lymphatiques. Les ganglions lymphatiques ont encore une plus faible tendance à devenir pri-

[1] Pièce n° 143 de l'année 1857.

[2] Cooper, *l. c.*, p. 207.

[3] T. W. G. Benedict, *Bemerkungen über Hydrocele, Sarkocele und Varicocele.* Leipz. 1831, p. 95.

[4] Lebert, *Traité d'anat. path.*, t. II, p. 474, pl. CLI, fig. 6.

[5] Seki, *De glandulæ parotidis exstirpatione.* Diss. inaug. Berol. 1860, p. 22.

mitivement sarcomateux. Dans certains cas, désignés comme tels, la tumeur primitive située dans une autre partie peut avoir échappé à l'observation ; dans d'autres, quand on ne pouvait plus reconnaître le véritable tissu-mère ou l'organe primitivement atteint, on s'est contenté de supposer le point de départ dans une glande lymphatique. J'ai déjà mentionné plus haut le sarcôme dit *glandulaire* (p. 205), et j'ai fait remarquer que l'on avait rangé précisément dans cette catégorie bien des cas qui appartiennent réellement aux tumeurs lymphatiques. Cependant je n'entends pas nier absolument qu'il ne puisse y avoir primitivement de véritables sarcômes dans les glandes lymphatiques, comme en ont tant décrit, notamment dans les *ganglions cervicaux*, même de très-bons observateurs[1]. Quant au sarcôme des *amygdales* qui relèvent des ganglions lymphatiques, Billroth[2] en a décrit un cas à ranger ici.

Le diagnostic présente les plus grandes difficultés lorsqu'il doit porter sur les *tumeurs du médiastin*, qui ont été déjà mentionnées (p. 264) et dont l'importance clinique est si grande[3]. La plupart de celles que j'ai eu occasion d'observer moi-même montraient une structure tellement analogue aux ganglions lymphatiques, qu'il me semble convenable d'en traiter à l'occasion des tumeurs lymphatiques. Dans un seul cas la masse de la tumeur avait, dans de grandes portions, la structure d'un sarcôme fusocellulaire fasciculé pur, tandis que les autres parties montraient une disposition plutôt alvéolaire avec de grandes masses cellulaires ; je dois donc considérer cette tumeur comme une forme mixte, un sarcôme carcinomateux. C'était une tumeur très-volumineuse, dont la masse principale s'était développée dans le péricarde, où elle formait une couche d'un pouce à un pouce et demi d'épaisseur autour du cœur, avec lequel elle était en connexion intime; mais une tumeur de la grandeur d'une prune avait en même temps pénétré à travers la paroi de la veine cave supérieure jusque dans son intérieur, et des masses très-considérables s'étaient développées dans le médiastin, ainsi que jusque

[1] Langenbeck, *Deutsche Klinik*, 1860, n° 47, p. 463. — C. O. Weber, *Chirurg. Erfahrungen und Untersuchungen*, p. 366. — Förster, *Atlas der mikr. path. Anat.*, tab. X, fig. 4.

[2] Billroth, *Deutsche Klinik*, 1856, n° 6. — *Beiträge zur path. Histologie*, p. 189.

[3] J. M. H. Gintrac, *Essai sur les tumeurs intra-thoraciques*. Thèse de Paris, 1845.

dans les parties adjacentes des poumons; cette circonstance me paraît démontrer que le siége originaire de l'affection doit être recherché en dehors du péricarde[1]. —

Reste maintenant encore un organe qui montre en même temps différentes particularités de la formation sarcomateuse : le *cerveau*. Malheureusement, la littérature n'est encore ici que d'un faible secours, la plupart des descriptions n'étant pas assez exactes pour permettre de distinguer les véritables sarcômes des carcinômes, des myxômes et notamment des gliômes : je considère même, d'après mes propres observations, comme extrêmement probable que maint sarcôme a dû être pris pour une tumeur gommeuse syphilitique, et réciproquement[2]. Je ne puis donc me baser que sur mes propres observations et sur quelques autres.

A première vue, les sarcômes de la substance cérébrale (abstraction faite des sarcômes arachnoïdiens dont il a déjà été question) se divisent en durs et en mous. Les sarcômes durs, que j'ai appelés autrefois *fibreux*[3], offrent une consistance très-diverse, depuis celle des tumeurs simplement fibreuses jusqu'à celle des tumeurs cartilagineuses; il est probable que beaucoup de celles qui ont été décrites sous le nom de *tumeurs fibreuses* et *cartilagineuses*, ne sont autres que des sarcômes durs. Ils sont ordinairement peu riches en vaisseaux, d'une structure assez homogène et dense, d'une couleur blanche, blanc bleuâtre, çà et là jaunâtre, d'une surface arrondie ou légèrement rugueuse, et se distinguant quelquefois de la substance cérébrale voisine par une zône assez richement vascularisée. Elles sont faciles à enlever du parenchyme cérébral et se distinguent déjà par là extérieurement des simples scléroses et des gliômes durs du cerveau.

Leur structure élémentaire consiste surtout en cellules fusiformes d'une longueur moyenne, serrées parallèlement les unes près des autres, mais séparées les unes des autres par une substance intercellulaire très-distincte, compacte, tantôt fibrillaire et

[1] Pièce n° 131 de l'année 1862.

[2] Les cas décrits par G. Hirsch (*Klinische Fragmente*. Königsb. 1857, I, p. 154-155), ainsi que celui de Rühle (*Greifswalder Med. Beiträge*, 1863, t. II, p. 62), font au point de vue anatomique l'impression de gommes, bien que les anamnestiques ne l'indiquent nullement.

[3] *Virchow's Archiv*, t. I, p. 195.

tantôt tout à fait homogène. Ils font donc, en général, partie des fibro-sarcômes, bien que la substance intercellulaire devienne en certains cas[1] tellement compacte, qu'elle montre une disposition analogue à celle du cartilage osseux et qu'elle se rapproche ainsi des chondro-sarcômes. Mais même dans ces cas on peut reconnaître certaines directions des fibro-cellules et une espèce de structure fasciculée; quelquefois ces faisceaux forment un plexus comme dans les tumeurs fibroïdes. Je ne saurais dire si ces tumeurs sont sujettes à la crétification et à l'ossification[2].

Les *sarcômes mous* du cerveau, que j'ai appelés autrefois *sarcômes fibro-cellulaires*, sont tout différents. Ce sont, pour la plupart, des myxo- et des glio-sarcômes; mais il y a aussi des sarcômes fuso-cellulaires purs, qui sont à ranger parmi les fibro-sarcômes les plus mous. En général, la substance intercellulaire est peu développée, de sorte que les cellules, qu'elles soient fusiformes, réticulées ou globulaires, prédominent et donnent à la masse une apparence plus ou moins médullaire. Ces cellules sont, pour la plupart, très-pâles et délicates, de sorte que même les tumeurs multi-cellulaires ont d'ordinaire une teinte moins blanche, mais plutôt d'un gris clair, à peu près comme la subs-

[1] Pièce n° 122 de l'année 1864. Elle provient d'une femme de quarante et un ans D'après les renseignements du docteur Liepelt, cette femme, qui était malade depuis plusieurs semaines (céphalalgie, légère dilatation des pupilles, vomissements incoercibles), fut reçue le 22 février à l'hôpital de Béthanie : Amaigrissement, céphalalgie violente presque incessante, vomissements répétés dans la journée, constipation opiniâtre, règles très-peu abondantes, pas de phénomènes de paralysie ; la malade est insensible, donne des réponses tardives et lentes, les poumons et le cœur sont à l'état normal. Après que l'on eut obtenu de fortes selles, les vomissements s'arrêtèrent, mais l'insensibilité augmenta. A la fin de février, état de somnolence, pupilles assez dilatées et réagissant lentement. Au commencement de mars, légères secousses dans les extrémités, durant une à deux minutes; dans les moments où elle n'éprouve rien de semblable, les extrémités inférieures sont à moitié fléchies, les orteils contractés, la tête très-douloureuse. En avril, les secousses sont plus fréquentes et plus continues; le coma dure plusieurs jours. Mort le 8 avril. On trouva une tumeur de consistance cartilagineuse, longue de près de 5 centimètres, de plus de 3 centimètres d'épaisseur, qui, à gauche, remplissait le ventricule latéral au-dessous du corps calleux, et s'étendait jusque près de la base, en avant du corps strié. Elle se composait de plusieurs lobes, en partie séparés, entourés d'un tissu très-vascularisé, et présentait à la coupe une structure trabéculaire radiée. Partout on voyait des cellules fusiformes dans la substance fondamentale sclérotique, présentant une métamorphose graisseuse.

[2] Un cas de Russel Reynolds (*Transact. Path. Soc. Lond.*, vol. VI, p. 25), qui se rapportait à une tumeur du cervelet de structure fibro-cartilagineuse, paraît se rapporter à cet ordre de choses; cependant il est plus que probable que c'est une tumeur de l'arachnoïde.

tance grise du corps strié. Mais, le plus souvent, il y existe une forte vascularisation et les vaisseaux sont relativement très-larges, ce qui donne à ces tumeurs une teinte d'un gris rougeâtre, quelquefois même entièrement rouge. Dans certains cas, les vaisseaux y forment même des réseaux très-réguliers, entre lesquels la substance fondamentale grise se détache comme de petits lobules ou des grains.

Ces sarcômes sont souvent presque sphériques et s'enlèvent facilement de la substance cérébrale[1]. D'autres, au contraire, se continuent insensiblement dans la masse du tissu voisin et semblent de simples hypertrophies du tissu cérébral; c'est surtout le cas pour les tumeurs de la couche optique et du corps strié. Les sarcômes mous sont souvent presque fluctuants et donnent l'idée d'un kyste, jusqu'à ce que la coupe ait montré une tumeur pleine et tout à fait homogène.

Ils se distinguent des myxômes et des gliômes simples par le développement marqué tant numérique qu'individuel des cellules, dont un certain nombre sont fusiformes et présentent des prolongements très-longs et un corps cellulaire comparativement mince[2]. Sur une coupe microscopique on ne voit quelquefois que les prolongements donnant à l'objet un aspect fibrillaire ou dépassant ses bords; le tout a l'apparence d'un tissu connectif grossièrement fibrillaire. Dans les cas où il y a, en outre, beaucoup de cellules rondes, la masse fibrillaire apparaît comme un stroma qui sert de gangue aux cellules rondes. Mais si l'on étale la masse, on voit que chaque fibrille est le prolongement d'une cellule placée souvent plus profondément et qu'il n'existe pas de fibrilles ordinaires (intercellulaires). Ces fibres-cellules, déjà décrites à l'occasion des gliômes, forment ordinairement de véritables gaînes au pourtour des vaisseaux; cependant elles se trouvent aussi à distance de ceux-ci, au milieu du tissu dont elles forment quelquefois la partie principale. E. Wagner[3] les décrit dans une grande tumeur des tubercules quadrijumeaux comme fibres élastiques particulières.

[1] Pièce n° 116 de l'année 1860, don de M. le docteur Wendt, médecin-major.

[2] *Virchow's Archiv*, t. I, p. 199. — Ogle, *Transact. of the Path. Soc. Lond.*, vol. VII, p. 12, pl. II, fig. 2. — Bristowe, *ibid.*, p. 28, grav. 1. — Grohe, *Virchow's Archiv*, t. XXII, p. 451.

[3] E. Wagner, *Archiv der Heilkunde*, 1862, p. 91.

En étalant le tissu avec beaucoup de précaution, on trouve quelquefois aussi, à côté de simples fibres-cellules diclones, des éléments polyclones ou réticulés, dont les prolongements sont encore ramifiés et ressemblent à certaines formes de cellules ganglionnaires, à cela près que leur corps cellulaire est ordinairement très-faiblement développé. Beale[1] a toutefois aussi distingué, dans une tumeur volumineuse du corps strié, de plus grands éléments de cette espèce.

Dans quelques cas, ces éléments forment les parties principales du tissu; mais le plus souvent on trouve à côté d'eux un nombre plus ou moins grand de cellules rondes à noyaux simples ou multiples[2]. Rarement le nombre des noyaux dépasse dix; cependant il peut aussi en exister quelques-unes qui se rapprochent des cellules gigantesques[3]. Les noyaux sont toujours très-développés; les nucléoles, au contraire, moins saillants. Les corps cellulaires sont souvent si délicats que les noyaux apparaissent facilement libres; cependant cela n'arrive pas aussi souvent que dans les sarcômes. Les cellules rondes, au contraire, laissent voir un autre phénomène assez singulier; elles absorbent facilement de l'eau et il se forme dans leur intérieur des espaces clairs, sortes de vacuoles qui finalement remplissent toute la cellule et peuvent la transformer en une production *vésiculaire*. Une coupe renfermant de pareilles cellules peut avoir l'apparence d'un tissu vésiculaire serré. Or comme précisément de pareilles productions coexistent, d'ordinaire, avec une substance fondamentale molle, faiblement granuleuse ou réticulée, le tissu a beaucoup d'analogie avec la substance gélatineuse de la cavité rhomboïde du quatrième ventricule. —

Les cellules, dans toutes les espèces de sarcômes cérébraux, sont très-fréquemment sujettes à la métamorphose graisseuse. Les sarcômes à cellules fusiformes[4] ne se comportent pas, sous ce rapport, autrement que les sarcômes à cellules rondes. Lorsque la métamorphose graisseuse est très-étendue, on le

[1] Beale, *Archives of med*, vol. I, p. 52, pl. IX, fig. 4-5. Il faut sans doute ranger ici le cas de Leubuscher (*Virchow's Archiv*, t. XIII, p. 496, tab. VIII, fig. 5-6).

[2] Lebert, *Traité d'anat. path.*, t. II, p. 125, pl. XCIX, fig. 6-8.

[3] Part, *Transact. Path. Soc.*, vol. VII, p. 21.

[4] Gay et Toynbee, *Transact. Path. Soc.*, vol. IV, p. 17, pl. I, fig. 1. — Bristowe, *ibid.*, vol. VII, p 28, grav. 1.

reconnaît déjà par l'apparence jaunâtre ou jaune clair, que prennent ces parties; quelquefois alors la substance se ramollit, et il en résulte un aspect analogue au ramollissement cérébral jaune, comme dans les gliômes[1]. D'autres fois, au contraire, la consistance reste ferme et le tout prend une apparence caséeuse très-jaune[2]. Cette dernière transformation s'observe surtout dans les sarcômes à cellules fusiformes, qui ressemblent alors aux tumeurs gommeuses, au point d'être confondues avec elles[3]. Enfin, dans d'autres cas, le produit dégénéré se résorbe. Cela arrive quelquefois au centre de la tumeur, dans les parties les plus anciennes, tandis qu'à la périphérie il continue de se former de nouveaux éléments. Malgré la résorption des parties internes, la tumeur peut alors persister et renfermer dans son intérieur des espaces cystoïdes[4] remplis de liquide, mais sans revêtement d'aucune membrane et traversés par quelques vaisseaux qui ont persisté. Quelquefois la partie interne reste ferme et les cavités se trouvent plutôt vers la périphérie[5].

On trouve bien plus rarement les altérations hémorrhagiques dont nous avons déjà parlé à l'occasion des gliômes. Différents sarcômes, surtout les glio-sarcômes médullaires, ont, en effet, quelquefois un caractère télangiectasique remarquable[6]. Mais les vaisseaux ont, en général, des parois assez épaisses, et quoique peu nombreux, il sont cependant peu disposés à des hémorrhagies. Cela explique comment ces tumeurs existent souvent des années entières et peuvent atteindre un volume très-considérable sans produire de symptômes particuliers. Il est vrai que, dans la plupart des cas, on ne sait à quelle époque elles remontent; cependant les antécédents peuvent donner sous ce rapport des points de repère déterminés; le traumatisme[7] se rencontre le plus souvent ici comme cause déterminante primitive; ici aussi la syphilis se rencontre souvent notée dans l'étiologie, et je me suis

[1] *Virchow's Archiv*, t. I, p. 198.

[2] Pièce n° 123 de l'année 1864.

[3] Cpr. le cas cité p. 138 et 139 dans la note, ainsi que celui qui est rapporté à la note 1 de la page 375.

[4] Tüngel, *Klin. Mittheilungen*. Hamb. 1863, p. 24.

[5] Friedreich, *Geschwülste innerhalb der Schädelhöhle*, p. 23.

[6] Pièce n° 1370 : Glio-sarcôme télangiectasique médullaire, de la grosseur du poing, du lobe postérieur, s'avançant jusque dans la corne postérieure.

[7] Friedreich, *l. c.*, p. 1.

demandé à différentes reprises si elle ne pourrait, en présence d'une lésion traumatique préexistante, exercer une influence sur sa croissance et sa marche[1].

Mais quelquefois on manque de toute donnée étiologique positive; alors les dimensions de la tumeur et l'absence de symptômes consécutifs peuvent seuls éclairer sur la lenteur et la durée de son développement[2]. Car ce n'est que grâce à l'extrême lenteur de la croissance que le cerveau peut supporter d'aussi grands déplacements qu'on les observe dans ces cas; mais cette tolérance cesse dès que, par ces épanchements hémorrhagiques, l'ensemble de la tumeur augmente brusquement de volume et entraîne les accidents les plus graves par la compression qui s'exerce sur le voisinage. Les malades finissent par succomber avec les phénomènes de compression et d'irritation[3]; et sous ce rapport le sarcôme cérébral fait partie des tumeurs les plus malignes. Mais, d'autre part, il faut bien dire en sa faveur qu'il ne montre qu'une bien faible disposition à l'infection du voisinage[4] et qu'on ne connaît pas un seul cas où il se

[1] Le 18 février 1848, je fis l'autopsie d'une jeune femme de bonne famille, qui, quinze ans auparavant, avait fait, en sautant par-dessus un coffre, une chute si violente, qu'elle resta pendant plusieurs jours sans connaissance et fut affectée pendant cinq ans de douleurs violentes à la partie postérieure de la tête. Quelques années auparavant, elle s'était mariée et était devenue syphilitique (condylômes larges à l'anus), mais elle paraissait guérie. Plus tard, se déclara, pendant qu'elle écrivait, une paralysie du bras droit, qui ne fit qu'augmenter; plus tard, le pied se prit, cependant assez faiblement; enfin, les muscles de la langue et de la face s'atrophièrent. — L'autopsie montra une moelle épinière normale, avec beaucoup de liquide arachnoïdien. La face interne du crâne est très-atrophiée, rugueuse et raboteuse, surtout à gauche; le cerveau est très-fortement tendu, l'hémisphère gauche surtout est très-tuméfié et anémié, et au milieu de la substance blanche se voit une tumeur du volume d'une grosse pomme, un peu fluctuante, vasculaire et parsemée d'extravasats, qui s'étendait jusqu'à la couche optique et au corps strié, et était entourée d'une partie rougeâtre. Dans le ventricule il y avait beaucoup de liquide; à gauche, il était sanguinolent, avec des caillots sanguins décolorés. La tumeur se présentait comme un sarcôme à cellules fusiformes.

[2] Jamais je ne l'ai rencontré d'une façon si remarquable que chez un enfant de cinq ans de la clinique du docteur v. Græfe, et dont j'avais fait l'autopsie peu de jours auparavant. Cet enfant était en apparence bien portant, à part une tumeur de l'orbite, et peu de jours avant sa mort il n'avait présenté aucun signe de troubles de la motilité ni de l'intelligence. L'autopsie démontra un glio-sarcôme à peu près du volume du poing dans l'hémisphère gauche, qui s'étendait de la scissure de Sylvius jusqu'à la corne antérieure, refoulait en arrière les grands centres ganglionnaires, et avait gonflé la selle turcique jusqu'au triple de son volume normal (pièce n° 121 *b* de l'année 1864).

[3] Tüngel, *Klin. Mittheil.* Hamb. 1864, p. 72. — v. Gräfe, *Archiv für Ophth.*, 1860, t. VII, 2, p. 60. — Wilks, *Catal. Guy's Hosp. Mus.*, n° 1576[70].

[4] Il y a ici une exception pour le cas cité dans l'avant-dernière note, où la tumeur

soit répandu, par métastase, dans d'autres parties, tandis que, par contre, on trouve dans le cerveau des sarcômes métastatiques, surtout mélanotiques. En général, les sarcômes cérébraux n'envahissent que le parenchyme cérébral proprement dit, et le seul fait qui indique leur faculté infectante réside dans leur apparition par groupe de nodosités ou de lobes placés immédiatement les uns à côté des autres.

Le nombre comparativement peu considérable des cas positifs de sarcômes cérébraux permet cependant de dire que si telle affection ne respecte aucun âge de la vie, on la voit notamment frapper les jeunes enfants[1]. L'histoire plus précise de l'affection ne pourra être faite que lorsqu'on en connaîtra un plus grand nombre de cas. Pour le moment, le seul fait que je puisse établir est que les parties du cerveau plus profondément situées en sont comparativement plus souvent le siége, ainsi surtout les grands amas de substance ganglionnaire (la couche optique[2], le corps strié, les tubercules quadrijumeaux) et les parties les plus voisines, les pédoncules cérébraux, le pont de Varole et le cervelet. Quant à la moelle épinière, elle paraît, en général, être rarement atteinte par le sarcôme. Je ne me rappelle pas avoir observé un seul cas de sarcôme primitif dans son parenchyme; aussi m'abstiendrai-je de critiquer le petit nombre d'observations étrangères[3] qui sont à y ranger. —

Nous avons parlé de tous les points qui ont une certaine importance pour l'histoire du sarcôme. Je passe sous silence différents organes qui occasionnellement peuvent de même en être

s'étendait sans interruption de l'hémisphère à la selle turcique, avait rempli l'espace sous-arachnoïdien jusqu'au pont et aux trous optiques, avait pénétré dans l'orbite avec le nerf optique gauche et avait déterminé une exophthalmie. Ce cas présente en même temps cette autre particularité digne de remarque que de la plaie produite dans l'orbite par l'extirpation était partie une inflammation suppurative aiguë qui avait donné lieu à la formation d'un abcès dans la tumeur, ce qui prouve que ce tissu sarcomateux est encore susceptible de suppurer.

[1] Gay et Toynbee, *l. c.* (tumeur du lobe antérieur chez un jeune garçon de sept ans). — Wilks, *Transact. Path. Soc.*, vol. VII, p. 26. — *Catal. Guy's Hosp. Mus.*, n° 1564[35] (tumeur du pont de Varole chez un enfant de dix ans). — Tüngel, *Klin. Mittheilungen.* Hamb. 1862, p. 33 (tumeur du cerveau chez une jeune fille de dix ans).

[2] Leyden, *Virchow's Archiv*, t. XXIX, p. 202. — Tüngel, *l. c.*

[3] Förster, *Handbuch der path. Anat.*, 1863, t. II, p. 629. — Tüngel, *Klin. Mittheil.* Hamb. 1864, p. 27.

atteints, tels que la rate, la glande thyroïde, les vésicules séminales, parce qu'il importe peu de disserter sur chaque cas particulier qui a été observé. On verra par l'ensemble de l'histoire du sarcôme, qui n'a jamais été traité avant moi dans une telle étendue et avec un tel soin, quelles grandes difficultés présente ici le diagnostic, et combien il est nécessaire d'examiner avec le plus grand soin les détails histologiques dans chaque cas. Nulle part ailleurs les questions pratiques ne se lient aussi intimement aux contestations histologiques, et plus d'une fois la pratique et la théorie se sont trouvées en opposition déclarée, parce que tantôt la pratique, tantôt la théorie ont mal formulé leurs résultats. Par l'exposition que j'ai faite, j'ai cherché à mettre fin à ces différences, en signalant d'un côté l'influence que doit exercer l'organe affecté sur le pronostic, surtout relativement à la bénignité et la malignité, et d'un autre côté en montrant que les variétés les plus diverses des sarcômes se comportent dans les premières périodes de leur développement plutôt avec bénignité, et dans les périodes avancées plutôt avec malignité. Il s'ensuit aussi que, me basant sur les données pratiques et scientifiques, j'ai rejeté l'habitude suivie jusqu'ici de ne juger la question de la bénignité ou de la malignité que d'après la variété ou l'espèce de sarcôme, et que, par conséquent, je me prononce en faveur de l'*opération hâtive* dans toutes les circonstances.

L'expérience prononcera sur la justesse de cette opinion. *Le sarcôme est la véritable pierre de touche de toute doctrine onkologique;* tous les systèmes qui, en formulant leurs principes, ont cédé à une aspiration prématurée à la généralisation, ont échoué sur ce point; et seule, l'observation calme, réfléchie et basée sur l'expérience; seul le système édifié sur une telle observation, auront quelque durée.

VINGTIÈME LEÇON.

(14 février 1863.)

Granulômes.

Nécessité pratique d'établir cette classe de tumeurs. La granulation ordinaire et la moelle osseuse jeune comme prototype. Tumeurs à cytoblastions, cytoblastôme, granulôme. Affinité avec les tumeurs de la série des tissus connectifs. Caractère transitoire de leur tissu. Leur position relativement au sarcôme et à l'inflammation. Les parties de structure connective comme leurs matrices. Structure intime : caractères des cellules et de la substance intercellulaire.

Le tissu de granulation en prolifération. Tumeur blanche des articulations, fongus articulaire. Inflammations granuleuses et trachomateuses. La fongosité simple (*fungus granulans*) : épulis granulant, papule rebelle, chalazion.

Le granulôme proprement dit :

1° *La tumeur syphilitique ou gommeuse.* Le tubercule syphilitique, le syphilôme. La question des éléments spécifiques. Distinction des affections syphilitiques locales en processus simplement irritatifs (hyperplasiques) et en d'autres spécifiques (hétéroplasiques, gommeux). Rapport avec la chronologie de l'ensemble de la maladie : accidents secondaires et tertiaires, précoces et tardifs, légers et graves. Le mercurialisme et la prédisposition qui en résulte.

Exposition détaillée des affections locales : *Os.* Les gommes périostiques : structure, suppuration possible, dégénérescence graisseuse, état caséeux, résorption. Etat concomitant de la surface de l'os : carie sèche, hyperostose circonvoisine. Nature irritative du processus : acrimonie syphilitique. Les simples hyperostoses des os longs, les nodosités et les exostoses. Périostite syphilitique simple et gommeuse. Causes occasionnelles locales. Dyscrasie syphilitique. Ostéite et ostéomyélite syphilitique : spina ventosa, nécrose. — *Peau et muqueuses :* le chancre induré : nature gommeuse de l'induration. Les syphilides : formes simplement irritatives et spécifiques. Tubercules syphilitiques, lupus syph., kéloïde. Condylôme plat (papules, plaques ou tubercules muqueux) : rapport avec le condylôme acuminé (thymos) ; gonorrhée et syphilis. L'ulcère condylomateux. Les syphilides papuleuses : formes simplement irritatives (érythémateuses et catarrhales), hyperplasie des organes lymphatiques (amygdales, follicules), bubons folliculaires, condylômes et gommes. La syphilide laryngée : structure médullaire des gommes, ulcération, périchondrite, rétrécissement, inocclusion, œdème de la glotte, hyperplasie papillaire. Syphilides du tube digestif : œsophage, rectum. — *Glandes lymphatiques :* bubons. Dégénérescence amyloïde. Bubons simples et spécifiques : hyperplasie médullaire, transformation caséeuse. Rôle dans la composition du sang : leucocytose, chlorose, hydrémie. Rapport avec la scrofulose. — *Tissu sous-cutané :* tubercules profonds, syphilide tuberculeuse.

Syphilis viscérale : Prédominance de l'état caséeux des tumeurs gommeuses. *Foie :* hépatite gommeuse, diagnostic, structure et développement des gommes,

causes occasionnelles, résorption. Autres formes de la syphilide hépatique. Cas congénitaux et héréditaires : gommes miliaires. Tumeur amyloïde. *Testicules :* affection gonorrhéique et syphilitique. Distinction de l'orchite syphilitique en orchite simple (périorchite ou albuginite et orchite interstitielle fibreuse) et en orchite gommeuse (sarcocèle syphilitique). Structure et développement des gommes Aspermie. Fongus bénin du testicule. *Sein* et *ovaire. Muscles :* myosite simple et myosite gommeuse. Structure des gommes. Tumeurs gommeuses volumineuses. *Diaphragme. Langue. Cœur :* myocardite gommeuse, gros tubercules cardiaques, siége et développement; myocardite simplement fibreuse. *Vaisseaux :* endoartérite, anévrysmes. *Système nerveux :* troubles fonctionnels, observation clinique. Résultat négatif de quelques recherches anatomiques. On y rencontre des tumeurs gommeuses et de simples inflammations. *Dure-mère :* pachyméningite externe et interne, diffuse et circonscrite, formes simples et gommeuses, synéchie (adhérence) avec la pie-mère, oblitération des vaisseaux, atrophie des nerfs. *Pie-mère :* simples inflammations, hydrocéphale, végétations, tumeurs gommeuses. *Substance cérébrale :* encéphalite gommeuse et encéphalite simple, structure des tumeurs gommeuses, résolution et recrudescence. Diagnostic différentiel avec le tubercule, le gliôme et le sarcôme. *Moelle épinière* et *nerf. Œil* : iris, choroïde, rétine. *Oreille.* — *Poumons :* asthme et phthisie syphilitiques, rapport avec la tuberculose ; tumeurs gommeuses ; on les trouve chez les nouveau-nés ; inflammations simples, l'hépatisation blanche des nouveau-nés, l'induration brune, la broncho-pneumonie.

Coup d'œil rétrospectif sur la syphilis : distinction des affections locales en trois séries (simplement irritatives, gommeuses et amyloïdes), et des tumeurs gommeuses en différentes variétés d'après les tissus-mères (fibreuses, médullaires, gélatineuses et caséeuses). Nature infectieuse et contagieuse du virus. Marche générale : la nodosité-mère, les nodosités secondaires et métastatiques. Véhicules de l'infection. Dyscrasie : elle n'est pas permanente, et dépend de l'existence de foyers locaux latents. *Syphilis congénitale :* état des *membranes de l'œuf.* Endométrite caduque : forme proliférante. Endométrite placentaire : forme gommeuse. Etat du fœtus : mort intra-utérine et avortement : affections secondaires et tertiaires. *Syphilis tardive.*

2° *Lupus.* Historique : herpès esthiomène. Caractère néoplasique de l'affection ; les formes simple ou fibreuse et granulante ou cellulaire. Marche : lupus tubéreux, léger, hypertrophique. Terminaison régulière des nodosités. Etat de l'épiderme : lupus exfoliant ; production de mils et affection des cheveux. Affections de la peau et de la muqueuse : tissu de granulation, sa texture, cellules. Ulcération : lupus rongeur. Résolution : lupus non rongeur (vitiligo). Cicatrisation et ulcération progressive : lupus exubérant, lupus érythémateux. Formes solitaires et multiples. Affections des muqueuses. Le lupus n'atteint ni les glandes lymphatiques ni les viscères. Rapport avec la syphilis : lupus syphilitique, son existence douteuse. Lupus scrofuleux. Absence d'une dyscrasie spécifique. Aperçus thérapeutiques.

3° La *lèpre des Arabes, éléphantiasis des Grecs* (*Aussatz*). Terminologie. Rapport de la lèpre avec l'éléphantiasis ; confusion multiple. Les formes principales : lèpre tubéreuse, lèpre lisse (*glabra*) ou anesthésique, lèpre tachetée (*morphœa*, *Miselsucht*), lèpre mutilante ou des articulations ; valeur de la maladie. Rapport avec la syphilis et le lupus. Leur apparition actuelle. Etiologie : 1. Prédisposition héréditaire, discussion en Norvége. Historique. 2. Contagion et existence endémique. 3. Aliments nuisibles : poissons. 4. Dyscrasie. — Les tubercules de la lèpre ; siége : *peau :* taches rouges (lèpre rouge, mal rouge de Cayenne, cocobé, éruption). Formation des tubercules, alopécie, satyriasis ou léontiasis ; structure fine. Analogie avec les condylômes ; conformation et développement des cellules. L'ulcère lépreux. Le tubercule persistant. Régression partielle ou totale : taches noires et blanches. *Muqueuses :* formes tuberculeuses et ulcéreuses. Langue, palais, larynx, nez, yeux. *Nerfs* : lèpre anesthésique ; formes diffuse (inflammatoire) et tuberculeuse. Marche. Structure fine et développement, régression : atrophie et trouble fonctionnel des nerfs. Etats consécutifs : pemphigus lépreux, atrophie avec induration, inflammation névro-paralytique, mutilation des extrémités et de l'œil : lèpre mutilante. *Glandes lymphatiques :* bubons lépreux. *Lèpre viscérale* · testicules. *Cachexie lépreuse :* néphrite et diarrhée.

4° *Syphiloïde, lupoïde* et *léproïde :* radesyge ; framboesia. Sibbens. Tumeurs framboisées (thymioses). Bouton d'Alep, de Biskara, etc. Léproïde sporadique.

5° *Morve* et *farcin.* Rapport avec la syphilis, la lèpre et la tuberculose. Infection et contagion. Tubercules de morve et de farcin chez le cheval : structure anatomique et histologique, marche, formes aiguës et chroniques. Siége : nez, glandes lymphatiques, organes de la respiration, peau. Transmission à l'homme.

Nous avons à parler aujourd'hui d'une série de tumeurs, qui, sous beaucoup de rapports, s'écartent du cadre des tumeurs que nous avons déjà examinées. Ici, il est difficile de dire si l'état pathologique que l'on a devant soi représente seulement un produit inflammatoire, ou s'il doit être appelé tumeur; à un autre moment de leur évolution, les produits de nouvelle formation prennent tellement le caractère d'une tumeur, qu'on ne peut facilement les faire sortir d'un sujet dont les limites ne sont, par elles-mêmes, déterminées que par les seules exigences pratiques (vol. I, p. 3). Aussi leur importance pratique est-elle si grande, qu'il devient nécessaire de préciser d'une façon plus parfaite la place qu'elles doivent occuper relativement à d'autres tumeurs. Cela est d'autant plus nécessaire que beaucoup de ces tumeurs ont de nombreux rapports les unes avec les autres et avec d'autres tumeurs; ces rapports sont très-étendus, et on a déplacé souvent de la façon la plus arbitraire les limites qui existent entre les diverses espèces.

La série dont nous nous occupons ici, peut être, selon moi, très-bien comprise sous le nom de *tumeurs de granulation;* car le tissu de granulation ordinaire, ou si l'on en veut un type normal, la moelle osseuse jeune, représente un type dont le degré de développement n'est pas, en général, dépassé par les productions. Les auteurs français ont décrit sous le nom de *tumeurs à cyto-blastions*[1] ou de *cyto-blastômes*[2] plusieurs tumeurs qui appartiennent à cette catégorie. Si l'on veut en simplifier le nom, on peut les appeler des *granulômes.*

Ces formes se rattachent, en général, à la série des tumeurs constituées par du tissu connectif ou par ses congénères. Elles se distinguent essentiellement de ses divers types réguliers, en ce que, dans leur entier développement, elles ne représentent pas le tissu connectif dans toute sa pureté, ni même quelque chose qui lui ressemble; qu'elles n'ont, par elles-mêmes, aucun caractère durable, qu'elles ne forment point de tissu permanent, mais qu'elles consistent surtout en éléments transitoires, et qu'elles finissent toutes nécessairement par délitescence, dégénérescence, ramollissement ou ulcération. On pourrait être dis-

[1] Magitot, *Mém. sur les tumeurs du périoste dentaire*, p. 10, 52.
[2] Verneuil, *Gaz. hebd. de méd. et de chir.*, 1856, t. III, p. 615.

posé à les regarder comme une sous-division des sarcômes, puisqu'elles ont quelque affinité avec la variété à petites cellules de ces tumeurs. Il est, en effet, des cas où il est difficile de les distinguer du sarcôme. Cependant on peut être guidé par cette circonstance que, contrairement à ce qui se voit dans les sarcômes, l'aspect particulier comme tumeur se trouve relégué au second plan, et cela d'autant plus que l'affection prend le caractère d'une maladie générale et qu'elle présente des éruptions multiples. C'est surtout alors qu'apparaît nettement le *caractère inflammatoire de l'affection locale*, ce qui rend impossible la délimitation entre l'inflammation et la formation de la tumeur. En pratique, on se tire généralement d'embarras en admettant une *inflammation spécifique*.

Dans toutes ces formes, c'est principalement, mais non sans exception, des parties appartenant au tissu connectif que part le nouveau produit. Le processus commence par une prolifération de cellules qui augmentent de volume (hypertrophie), et dont les noyaux se multiplient d'une façon souvent prodigieuse (nucléation). Alors survient la segmentation des cellules elles-mêmes (cellulation) et enfin la véritable florescence, ordinairement la production de nombreuses cellules, en général très-petites, dont les noyaux sont cependant assez grands et qui, la plupart, sont rondes. Elles ont une certaine ressemblance avec les globules lymphatiques et ce qu'autrefois on désignait habituellement sous le nom de *corpuscules de la lymphe* ou d'*exsudats* et que l'on rapportait à une exsudation directe. En coupant ou en étalant le tissu, on voit souvent un grand nombre de noyaux libres ou dénudés (cytoblastes), ronds ou oblongs, pâles, peu granuleux et renfermant un ou plusieurs nucléoles. Bref, il s'agit partout de productions jeunes, d'un développement peu avancé, plutôt indifférentes, quoique de nature cellulaire, et nullement de simples noyaux, comme Robin[1] les a décrites sous le nom de *cytoblastions*.

Dans certains cas, ces petites cellules n'atteignent pas un développement plus avancé et subissent de très-bonne heure un état régressif. Dans beaucoup d'entre eux, il ne se produit même

[1] Robin et Nysten, *Dictionnaire*, art. *Cytoblastion*. — Verneuil, *Mém. de la Soc. de biol.*, 1854, 2e sér., t. I, p. 177.

pas de cellules rondes, et les éléments normaux simplement hypertrophiés ou seulement pourvus de noyaux multiples présentent déjà une marche régressive. D'autres fois les cellules atteignent des dimensions considérables ; elles se développent au point de constituer des éléments globuleux du volume des corpuscules muqueux et même au delà ; elles n'ont aucune connexion avec les parties voisines et se désagrègent au bout d'un temps plus ou moins long. Sur les limites et aux bords de la tumeur, on voit se relier à ces cellules les éléments plus connus du tissu connectif ordinaire. On aperçoit des cellules fusiformes et stellaires anastomosées, qui ne se distinguent des cellules ordinaires que par leur nombre et leur volume. Ces cellules, dont la structure est très-variée, se trouvent entourées d'une certaine quantité de substance intercellulaire. La structure de cette substance intercellulaire est quelquefois fibreuse ; toute la contexture se rapproche davantage du tissu connectif. Une autre fois elle est molle, transparente, même gélatineuse, et analogue au tissu muqueux ; d'autres fois, enfin, elle est entièrement liquide et puriforme. Ce qu'il y a d'essentiel, c'est le développement d'un *tissu jeune, transitoire, qui, plus il présente de spécificité, plus il renferme de cellules, et plus il contient de cellules, plus ces dernières sont petites et moins leur développement est avancé.*

Dans la pathologie ordinaire, le domaine du tissu de granulation est assez étendu. Quand même on fait entièrement abstraction des états où il ne paraît que comme le début d'une organisation durable, par exemple comme le commencement d'une cicatrice ; si même on met de côté toutes les productions dont le développement débute par un stade granuleux (vol. I, p. 86), et si l'on se borne seulement aux cas où une période de granulation indique l'apogée de la production et le moment précis où la destruction commence, la part qui restera aux granulations sera toujours assez importante.

Je cite avant tout ici la *tumeur blanche articulaire* (*tumor albus*), qui consiste surtout en une transformation de la membrane synoviale, puis des ligaments articulaires, du tissu connectif situé en dehors de la synoviale, et même des cartilages, en un tissu de granulation mou, qui présente une grande tendance à subir la désagrégation graisseuse. Vers l'extérieur se développe, au

contraire, un tissu connectif plus dense et calleux (vol. I, p. 303); mais jamais il n'en résulte de tumeur dans le sens moderne du mot, et si de semblables maladies ont été désignées autrefois[1] sous le nom de *fongus articulaire*, cette dénomination n'a plus pour nous qu'un intérêt historique. — On peut ranger dans la même catégorie plusieurs inflammations *granuleuses* et *trachomateuses* des muqueuses, par exemple l'ophthalmie d'Égypte, certaines granulations du col de l'utérus. En les mentionnant ici, je tiens à rappeler que la structure anatomique ne révèle pas l'étiologie de ces affections, mais que le *caractère inflammatoire de l'affection locale* réunit les affections qui ont l'étiologie la plus différente.

Dans certaines circonstances, les granulations qui se trouvent habituellement à la surface des plaies peuvent proliférer davantage, prendre la forme d'un fongus ou, comme on dit, d'une fongosité, et se rapprocher par là de l'aspect d'une tumeur, quoique d'un petit volume[2]. C'est ce qui arrive le plus souvent dans les granulations des formations fibreuses, par exemple sur les tendons, les aponévroses, le périoste. Cela peut rendre le diagnostic difficile. J'ai vu, à plusieurs reprises, des tumeurs fongueuses de la sclérotique, survenues à la suite de blessures et d'opérations, ressembler assez, par leur aspect extérieur, à un sarcôme ou à un cancer[3]. Il peut même arriver que, sans cause traumatique appréciable, un *fongus granulant* apparaisse et se développe sur un tissu qui ne présente du reste aucune lésion de continuité, et revête un aspect très-inquiétant. Telles sont certaines *excroissances de la pulpe dentaire* dans les dents cariées[4], ainsi que diverses *épulis* intra et extra-alvéolaires, que

[1] Grashuis, *Exercitatio med. chir. de scirrho et carcinomate*, p. 88. — J. B. Böttcher, *Abhandlung von den Krankheiten der Knochen, Knorpel und Sehnen.* Königsb. und Leipz. 1793, t. III, 2, p. 225.

[2] Cpr. ce qui a été dit sur le fongus bénin du testicule (p. 367).

[3] Il y a très-peu de temps que M. de Græfe me montra un homme qui portait près du bord de la cornée, sous la conjonctive, une tumeur plate, d'un jaune blanchâtre, que nous regardâmes tous les deux comme un cancroïde. Une partie de la tumeur ayant été enlevée, je n'y trouvai qu'un tissu de granulation avec des cellules rondes à un ou plusieurs noyaux, et la plupart très-petites. Une opération plus profonde mit à nu de petits foyers purulents.

[4] Bell, *On the teeth*, 2e édit., 1835, p. 207. — James Salter, *Guy's Hosp. Rep.*, 3e sér., vol. IV, p. 281, pl. II. — E. Albrecht, *Die Krankheiten der Zahnpulpa.* Berlin 1858, p. 72. — Magitot, *Mém. sur les tumeurs du périoste*, p. 56.

des observateurs attentifs ont distinguées depuis longtemps sous le nom de *fongosités* ou de *polypes*, des formes sarcomateuses ou cancéreuses (p. 285). Ici rentrent aussi l'affection de l'œil, désignée sous le nom de *papula rebellis* (p. 347), et enfin une forme qui se rapproche beaucoup d'une tumeur, la *chalazion*. Ce dernier consiste, comme on le sait, en une tumeur molle, assez vasculaire, des paupières; cette tumeur part du bord palpébral, où elle répond au tissu qui entoure les glandes de Meibomius, s'étend en dedans et en arrière et forme ordinairement une saillie molle, transparente, d'un gris rougeâtre. Le microscope y démontre la présence d'un grand nombre de cellules rondes, pâles, contenant peu de noyaux; ces cellules, qui sont de grandeur variée, ont la plupart un noyau pâle, rond ou oblong; elles sont entourées d'une substance intercellulaire très-lâche, en partie gélatineuse, en partie fibreuse, le plus souvent muqueuse. Cette tumeur se rapproche cependant davantage des verrues charnues (p. 219), en ce que ses cellules ont peu de tendance à tomber spontanément en détritus.

Si après ces remarques préliminaires nous revenons à notre question, nous voyons qu'ici, contrairement à ce que nous avons fait dans les chapitres précédents, nous ne pouvons déconseiller d'avoir égard aux circonstances étiologiques pour séparer les différentes espèces. Dans ce chapitre nous distinguerons surtout trois sortes de tumeurs, dont il est si difficile de fixer les limites qu'il y a toujours matière à discussion. La première est la *tumeur gommeuse*, qui se présente comme produit spécifique de la *syphilis;* la seconde est le *lupus*, et la troisième la *lèpre des Arabes* ou l'*éléphantiasis des Grecs*, la *lèpre* (*Aussatz*), toutes affections qui ont entre elles des connexions si multiples que l'on distingue, comme on le sait, certaines formes de lupus comme lupus syphilitique, et que, d'un autre côté, on a bien souvent, autrefois comme à présent, soutenu qu'il existait des rapports intimes de proche parenté entre la lèpre et la syphilis.

La *tumeur gommeuse*[1] est un produit que nous regardons,

[1] Le nom de *gomme syphilitique* provient des premiers temps de la syphilidologie. Nicolas Massa (*Luisinus Aphrodisiacus*. Lugd. Bat. 1728, p. 46) dit : *Sunt apostemata dura, adhærantia panniculis et ossibus, ut sunt ossa furculæ pectoris, crurum et frontis, quæ a vulgaribus gummata appellantur.* — Roselli (*De morbo gallico tractatus*. Romæ 1593, p. 23) parle de gommes.

jusqu'à présent du moins, comme résultant toujours d'une syphilis constitutionnelle. Je ferai cependant observer de suite que nous n'arrivons pas, dans chaque cas où nous rencontrons des tumeurs de ce genre, à constater positivement une infection syphilitique antérieure. Nous trouvons quelquefois dans les autopsies des produits semblables, sans que les antécédents ou d'autres altérations observées sur le cadavre puissent nous démontrer qu'il a existé une affection syphilitique. Il y a, jusqu'à un certain point, quelque arbitraire à décrire toutes ces tumeurs comme syphilitiques, et il est bien permis de penser que d'autres conditions peuvent aussi faire naître une forme analogue. On sait aussi combien il est difficile de remonter à l'étiologie des affections syphilitiques ou de déduire des phénomènes concomitants, dans les formes que nous ne doutons nullement devoir ranger dans les affections syphilitiques, une preuve certaine de leur nature syphilitique.

Comme le lupus et la lèpre, la tumeur gommeuse se présente sous la forme de nodosité, et on la désigne depuis longtemps sous le nom de *tubercule* (*tuberculum syphiliticum*[1]). Ce nom ne doit signifier rien autre chose qu'un petit tubercule, une nodosité, qui n'a rien de commun avec le produit de la tuberculose. Si dans ces derniers temps on a soutenu, avec de Bærensprung[2], que dans les tubercules syphilitiques il s'agissait d'une tuberculose réelle (dans le sens actuel du mot), je devrais, d'après cette théorie, être en contradiction flagrante avec mes propres observations[3]. Je ne sache pas que quelque autre auteur ait adopté cette manière de voir. Au contraire, dans ces derniers temps, on a admis généralement que la tumeur gommeuse est un produit particulier, qui se distingue des vrais tubercules par des caractères essentiels. On est allé même, récemment, jusqu'à établir qu'au point de vue histologique, elle constituait une tumeur spécifique. Robin[4] émit le premier

[1] Déjà Botalli (dans Luisinus Aphrodisiacus, p. 880) se sert des noms de *tubercula seu gummata*, comme synonymes.

[2] v. Bärensprung, *Deutsche Klinik*, 1858, n° 17.

[3] *Virchow's Archiv*, t. XV, p. 221, 325. Cpr. aussi la discussion qui a eu lieu dans la *Gesellschaft f. wiss. Medicin zu Berlin* (*Deutsche Klinik*, 1858, n°s 21-27. *Canstatt's Jahresbericht für 1858*, t. IV, p. 308).

[4] H. van Oordt, *Des tumeurs gommeuses*. Thèse de Paris, 1859, p. 30.

cette opinion, et, après lui, E. Wagner[1], de Leipzig, lui donna le nom de *syphilôme*, pour exprimer sa nature toute particulière.

Cela est, à mon avis, un peu exagéré. On ne rencontre pas toujours, dans les tumeurs gommeuses, des éléments spécifiques et une structure tellement constante, que l'on puisse dans chaque cas établir le diagnostic d'une manière très-sûre[2]. En tout cas, la structure, l'ensemble de la disposition de la tumeur sont bien plus spéciaux que les éléments isolés dont l'altération et la tendance à une dégénérescence hâtive ont une importance plus grande que la forme et le développement des cellules elles-mêmes. Nous ne pouvons rien faire de plus que d'assigner à la tumeur, par la position qu'elle occupe parmi les tumeurs du tissu de granulation, une place déterminée dans la série histologique des produits constitués par le tissu connectif; d'un autre côté, nous avons à déterminer la différence qui existe entre leur évolution et celle d'autres tumeurs analogues. Je ferai observer que le nom de *syphilôme* n'est pas très-bien choisi, parce qu'il existe toute une série de tumeurs syphilitiques qui ne sont pas des tumeurs gommeuses. Nous avons déjà rencontré plus haut des produits de ce genre : je me borne à rappeler l'exostose syphilitique (p. 75). Les *hyperplasies* syphilitiques, sur lesquelles je reviendrai plus tard, ont une tout autre nature que les tumeurs gommeuses, bien qu'elles procèdent aussi de la syphilis constitutionnelle, et que leur développement présente, comme évolution générale, la même marche régulière que les tumeurs gommeuses. Enfin, nous nous écarterions essentiellement de la manière dont nous établissons en général la terminologie des tumeurs, si nous partions des données étiologiques pour désigner une espèce de tumeurs. La tumeur gommeuse est une tumeur syphilitique de granulation ou, comme dit Verneuil[3], un cytoblastôme syphilitique. Elle se distingue, au point de vue étiologique, des autres tumeurs de granulation, par exemple des tumeurs de la lèpre, d'une façon aussi tranchée que l'ostéôme syphilitique se distingue des autres ostéômes, par exemple des ostéômes traumatiques.

[1] E. Wagner, *Archiv der Heilkunde*, 1863, 4e année, p. 1.

[2] Voy. aussi C. O. Weber, *Sitz.-Ber. der niederrh. Gesellsch. zu Bonn*, 1864, p. 173. — Auspitz, *Zeitschr. der Gesellsch. der Ærzte in Wien*, 1864, t. II, p. 232.

[3] Verneuil, *l. c.*, p. 618.

D'après toutes les observations que nous possédons, nous pouvons, ainsi que je l'ai déjà exposé dans une précédente leçon (vol. I, p. 74), distinguer, dans le cours de la syphilis, deux séries de développement[1]. D'abord des productions se présentant comme *simplement hyperplasiques*, qui déterminent dans chaque tissu des produits homologues : dans un os, du tissu osseux ; dans un organe qui renferme du tissu connectif, du tissu connectif constituant toute sorte de tumeurs; dans un ganglion lymphatique, des parties lymphatiques en plus grande quantité, de sorte que la marche de la tumeur se rattache intimement aux tissus connus et existants. Ces formes indiquent des états inflammatoires simples, légers. Elles ne répondent pas d'une façon tout à fait exacte à une époque déterminée, à la période secondaire, ainsi qu'on l'admet ordinairement. Plusieurs d'entre elles se présentent dans la période secondaire ; d'autres, au contraire, dans la période tertiaire, et les syphilidologues ne sont pas d'accord pour ranger l'une ou l'autre forme dans la période secondaire ou dans la période tertiaire. On range les exostoses, c'est-à-dire les hyperplasies osseuses, ordinairement parmi les phénomènes tertiaires; les angines, qui constituent des gonflements hyperplasiques des amygdales, parmi les phénomènes secondaires, bien que l'angine ne soit aux amygdales rien autre chose que l'exostose à la surface des os.

Je ne conteste pas que certaines affections locales se montrent dans le cours de l'affection générale (syphilis), avec plus de rapidité, d'autres avec plus de lenteur, et qu'en réunissant les symptômes on puisse en distinguer de *hâtives* et de *tardives*, ainsi que l'ont déjà fait les plus anciens auteurs. Mais peu à peu on est arrivé à une chronologie tellement systématique qu'elle n'est plus d'accord avec l'observation. Cela ressort surtout de la distinction que Ricord[2] a répandue, en période secondaire et période tertiaire. Lorsque j'eus établi tout d'abord l'inexactitude de cette théorie et les contradictions de ses partisans[3], je vis un nombre toujours de plus en plus grand d'observateurs

[1] Pour de plus amples détails, je renvoie à mon travail sur la nature des affections syphilitiques constitutionnelles (trad. française).

[2] Ricord, *Leçons sur le chancre*, rédigées par A. Fournier. Paris 1860, p. 198.

[3] *Virchow's Archiv*, t. XV, p. 218, 259, 327.

adopter mon opinion[1]; on peut donc aujourd'hui admettre que des accidents tertiaires peuvent se montrer dans la période secondaire de la maladie et *vice versa*. Il faut dire que l'on remarque dans la manière dont se prennent les organes une certaine régularité, en ce sens que, partant de l'endroit où l'affection s'est montrée primitivement, du chancre ou du tubercule-mère syphilitique, l'infection passe d'abord aux ganglions lymphatiques, puis aux parties externes, enfin aux parties internes (syphilis viscérale). Cette règle n'est pas absolue non plus; cependant elle se confirme dans la plupart des cas. Quant à la forme que revêt la maladie dans les différents organes, on peut distinguer une forme *grave* et une forme *légère*. En général, on peut admettre que les formes graves appartiennent aux périodes les plus avancées de l'affection locale, les formes légères aux périodes primitives, de sorte qu'il peut se présenter dans un organe en même temps une affection grave (tertiaire), et une affection plus légère (secondaire) dans un autre organe.

J'appelle légères les formes citées plus haut, qui sont simplement de nature irritative, inflammatoire ou hyperplasique. J'entends par formes graves les *tumeurs gommeuses* qui se rapprochent de l'hétéroplasie. Leur apparition ne correspond pas non plus à une période déterminée de la maladie, et c'est en cela que diffère essentiellement mon opinion et celle que défendait, tout au moins autrefois, M. de Bærensprung, qui assignait définitivement son tubercule à la période tertiaire et y voyait le produit pathognomonique de cette période.

J'ai démontré[2], au contraire, que le chancre induré présente le même développement que les tumeurs gommeuses; que les deux représentent des productions parallèles, et M. de Bærensprung[3] lui-même a confirmé récemment la description que j'ai faite du chancre. Quant à la chronologie, la tumeur gommeuse appartient

[1] S. Engelstedt, *Die constitutionelle Syphilis*, trad. du danois de Uterhart. Würzb. 1861, p. 160. — H. Zeissl, *Lehrbuch der constitutionellen Syphilis*. Erlangen 1864, p. 74. — Paul, *Verhandlungen der breslauer medicin. Section*. Breslau 1860, p. 8. — Galligo, *Trattato teoretico-pratico sulle malattie veneree*. Firenze 1864, p. 481.

[2] Virchow, *Tagblatt der Naturforscher-Versammlung*. Tübing. 1853, n° 6, p. 63. — *Virchow's Archiv*, t. XV, p. 326.

[3] v. Bärensprung, *Annalen des Charité-Krankenhauses zu Berlin*, 1860, t. IX, 1re livr., p. 139.

aussi aux différentes périodes de la syphilis, et si l'on a cru assez souvent que la période tertiaire n'était pas un simple stade du développement de la syphilis, mais qu'elle se liait plus ou moins intimement au *mercurialisme*, on en est revenu en voyant que des tumeurs gommeuses incontestables se montrent déjà dans la période secondaire, que le chancre induré lui-même est un ulcère gommeux et provient assez souvent d'une tumeur gommeuse. On ne sait pas jusqu'ici avec certitude quelle influence les préparations mercurielles ont sur le traitement de semblables affections. Cependant, malgré les affirmations les plus absolues de certains anti-mercurialistes[1], il est certain qu'on ne rencontre aucune tumeur semblable dans l'hydrargyrose sans syphilis[2]. Il n'y aurait donc qu'à établir si la syphilis, accompagnée d'hydrargyrose, peut donner lieu à des productions de ce genre. Cette question n'a pu être résolue encore, parce que la casuistique n'a pas satisfait les prétentions des anti-mercurialistes et qu'elle ne les satisfera jamais[3]. Quand quelqu'un, après avoir été traité pendant quelque temps par un anti-mercurialiste, ne se trouve pas complétement guéri, il tombe ordinairement entre les mains d'un mercurialiste, et alors le cas n'apparaît plus dans sa simplicité.

Je dois cependant dire que je ne crois guère à l'influence que le mercure exercerait sur les tumeurs gommeuses. Il est, en effet, probable qu'un traitement mercuriel prolongé crée certaines prédispositions des tissus, qui deviennent par là plus facilement le siége de certains processus irritatifs. Ces processus conservent, dans des circonstances particulières, un caractère simplement inflammatoire; cependant ils prennent aussi une forme spécifique[4]. Des malades longtemps soumis à un traitement mercuriel peuvent, quand ils quittent l'hôpital pendant l'hiver, être

[1] Jos. Hermann, *Die Behandlung der Syphilis ohne Mercur*. Wien 1857. — *Die Nachtheile der Merkurialkur*. Wien 1859. — Lorinser, *Wiener med. Wochenschrift*, 1858, nos 19-21.

[2] R. Overbeck, *Mercur und Syphilis*. Berlin 1861. — Kussmaul, *Untersuchungen über den constitutionellen Mercurialismus und sein Verhältniss zur constitutionellen Syphilis*. Würzb. 1861.

[3] Voy. aussi F. A. Simon, *Geschichte und Schicksale der Inunctionskur*. Hamb. 1860.

[4] *Virchow's Archiv*, t. XV, p. 306, 332. Il est démontré là que les objections que Zambaco (*Des affections syphilitiques*. Paris 1862, p. 575) élève contre moi, ne reposent que sur un simple malentendu.

très-facilement atteints d'une iritis qui présente un caractère spécifique, à ce point que sur l'iris on trouve des tumeurs gommeuses, des condylômes. D'autres verront peut-être dans des circonstances semblables se produire, à la suite d'un choc léger, soit une exostose, soit une tumeur gommeuse du périoste. Il peut même arriver qu'après un traitement mercuriel incomplet, certains accidents se montrent plus tôt qu'ils ne se seraient produits sans cela, ainsi que Guill. Bœck[1] cherche, par des données statistiques, à le démontrer pour les affections osseuses, les paralysies et la syphilis viscérale. On peut en tout cas admettre ici que le mercure crée une prédisposition dans le tissu ; mais ce que pas un seul fait ne démontre, c'est que ce médicament exerce une influence spécifique sur la nature du processus qui en résulte, et qu'une tumeur, quelque part qu'elle se présente, devienne précisément gommeuse sous l'influence du mercure. Bœck convient que ces mêmes accidents peuvent se rencontrer qu'il y ait eu ou non traitement mercuriel.

On connaît depuis très-longtemps la tumeur gommeuse à la surface *des os*, où elle apparaît surtout à une période assez avancée de la syphilis, le plus souvent dans la période tertiaire; mais elle se rencontre également dans la période secondaire. On sent sur les os situés superficiellement (frontal, clavicule, tibia) un gonflement périostique ordinairement aplati et offrant à la pression du doigt une résistance élastique, qui l'a fait comparer à la gomme[2]. On savait déjà autrefois que cette tumeur contenait une masse ressemblant à la gomme qui s'écoule de certains arbres; et on la rapprochait, à cause de la rénitence qu'elle présentait, des athérômes galéniques et des mélicéris[3]. Mais on apporta si peu de précision dans cette question. que pendant des siècles les tumeurs osseuses dures, les nodosités et les exostoses furent rangées sous la même dénomination. Ce

[1] W. Bœck, *Recherches sur la syphilis, appuyées de tableaux de statistique*. Christiania 1862, p. 68 *h*.

[2] *Gummi solet vocari tumor, ex ipsa ossis substantia enatus, talis tenacitatis et mollitiei, ut digitis cedat, fere uti solent gummi ex arboribus stillantia et concreta, dum radiis solaribus mollescunt, vel nondum perfectam duritiem acquisiverunt* (van Swieten, *Comment. in Bœrhave Aphor.*, t. I, p. 939).

[3] *Tumores atheromatici, qui gummata vocantur assumpta similitudine ab arboribus, quoniam in morbo gallico crescunt tubercula æmulantia gummas arborum* (Gabr. Falloppii *de morbo gallico liber*. Patavii 1564, p. 19).

n'est que de nos jours qu'on sépara d'une manière plus tranchée les diverses formes, et qu'on s'appliqua à les examiner avec

Fig. 60.

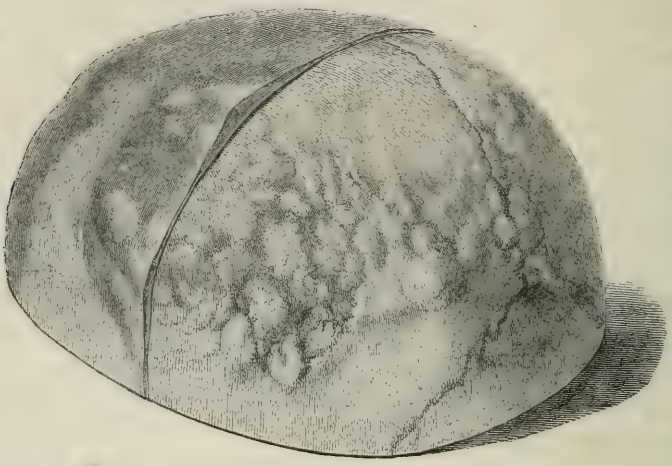

plus d'attention. Quand on s'aperçut, en incisant les tumeurs gommeuses, qu'elles laissaient échapper un liquide visqueux, filant, gluant[1], on admit, comme fait acquis, qu'il se produisait entre le périoste et l'os une exsudation libre[2]. Cependant un examen plus attentif enseigna que cette masse n'est nullement un exsudat, mais un tissu *mou, proliférant avec une certaine rapidité;* qu'elle n'est pas située entre le périoste et l'os, mais qu'elle provient surtout des couches internes du périoste et qu'elle a la plus

Fig. 60. Périostite et ostéite gommeuse du crâne, chez un jeune garçon de quatorze ans, avec syphilis héréditaire probable. Pièce n° 38 de l'année 1859. On voit la partie antérieure du crâne jusqu'à la suture coronaire recouverte encore du péricrâne altéré, tandis que cette membrane a été enlevée par derrière, et l'on voit ici surtout le pariétal qui présente des inégalités profondes et des espèces de petites cavités. Les tumeurs gommeuses du péricrâne, que l'on voit ici en partie au dehors, en partie sur la coupe, formaient des plaques très-denses d'un jaune blanchâtre, ayant 3-4 lignes d'épaisseur, arrondies et ayant jusqu'à un pouce et plus de diamètre. Elles reposaient sur le péricrâne même, qui se laissait assez facilement détacher de l'os. Ce dernier présentait des enfoncements irréguliers et radiés, dans lesquels les tumeurs périostées formaient des rugosités compactes plates et arrondies, se continuant avec la substance osseuse, et présentant une infiltration jaunâtre. Nulle part il n'y avait de pus ni de masse molle.

[1] Morgagni, *De sedibus*, ép. LVIII, art. 8. — Bertrandi, *Knochenkrankheiten*, p. 296. — Böttcher, *Knochenkrankheiten*, p. 33.

[2] Lobstein, *Traité d'anat. pathol.*, t. II, p. 93.

grande analogie avec du tissu muqueux mou. Dans ce tissu, on trouve une substance intercellulaire molle, gélatineuse, çà et là fibrillaire, avec des cellules de prolifération, les unes fusiformes, les autres rondes, de diverses grandeurs, la plupart assez pâles, et pourvues d'un, rarement de deux ou de plusieurs noyaux pâles[1]. La tumeur gommeuse n'a pas toujours cette consistance presque liquide; bien qu'élastique et facile à déplacer, elle est souvent assez ferme (fig. 60). Dans ce cas, elle se rapproche plutôt du tissu connectif de granulation ordinaire; elle présente une substance intercellulaire fibrillaire et renferme tantôt des cellules stellaires à un ou plusieurs noyaux, tantôt des cellules fusiformes et des cellules rondes en quantité plus grande; ces cellules sont cependant assez peu développées. Ces masses plus compactes sont les *apostemata dura* des syphilidologues anciens, les *dépôts lardacés* des syphilidologues modernes.

A partir de ce stade, le développement fait de nouveaux progrès; la masse des éléments cellulaires augmente, la prolifération continue jusqu'à produire une véritable *suppuration* et à s'ulcérer. Cela n'est cependant pas toujours le cas. Au contraire, quand les cellules ont atteint un certain volume, elles périssent, ce qui arrive à des époques assez variées. Quelquefois la régression se montre dans les grands éléments fusiformes et réticulés, d'autres fois dans les grands éléments ronds, souvent dans les petits éléments ronds. La tumeur gommeuse du périoste n'a jamais une longue durée; elle se montre toujours comme un produit transitoire; si son existence est plus longue, cela ne s'explique pas par la persistance de ses éléments, mais par la production de nouveaux éléments dans les parties voisines, phénomène dû à l'*infection par voisinage*.

La dégénérescence résulte presque toujours d'une *métamorphose graisseuse* très-étendue[1]. A mesure que cette métamorphose a lieu, le tissu prend un aspect jaunâtre, trouble, opaque. Si les cellules présentent un grand volume, si le tissu intercellulaire est plus dense, le tissu morbide est plus sec, plus ferme, caséeux; il présente un aspect qui a une grande analogie avec le tubercule et est souvent confondu avec lui. Cette matière ca-

[1] *Virchow's Archiv*, t. XV, p. 248.
[2] *Ibid.*, p. 248, tab. V, fig. 3.

séeuse est donc la déchéance du produit morbide, un mode de terminaison; non pas, comme on l'avait admis autrefois, le commencement du développement, la matière crue, et pas davantage un produit exsudé du sang; au contraire, c'est un tissu mort, dégénéré, soustrait à toute connexion organique, un *caput mortuum*, qui peut, sur place, rester plus ou moins longtemps dans cet état[1].

Cette durée varie encore beaucoup. Dans quelques cas, après un laps de temps assez court, survient une résorption. Les masses disparaissent par voie de *résorption*, ainsi que cela se voit, dans d'autres endroits, pour les produits d'une simple dégénérescence graisseuse. A mesure que ces masses disparaissent, il se fait un aplatissement à l'endroit qu'elles occupaient; assez souvent, cet aplatissement est plus profond que les parties ambiantes, il se fait une véritable *dépression*. Ce phénomène s'explique de la manière suivante : dans beaucoup de cas, la tumeur gommeuse de la surface des os ne provient pas du tout du périoste; mais, ainsi que Van Swieten l'a admis d'une façon générale, la couche osseuse superficielle a pris part à l'affection en se transformant en tumeur gommeuse. Que plus tard il se fasse de la résorption, elle porte aussi sur cette partie, et il se produit une dépression qui s'étend jusqu'à l'os. L'os macéré présente, dans ces endroits, le même aspect que s'il avait été atteint de carie périphérique, sans que jamais il s'y soit fait de suppuration. C'est une espèce de *carie sèche*[2], qui peut exister dans des masses gommeuses[3] encore existantes (fig. 60). Au frontal, on peut suivre très-facilement sur le vivant la transformation des tumeurs de ce genre en dépressions, sur lesquelles s'applique le périoste un peu épaissi. C'est justement cette forme de tumeurs gommeuses qu'un traitement par l'iodure de potassium fait rapidement disparaître. A côté de ces endroits, on voit souvent se former de simples

[1] Chassaignac, *Clinique européenne*, 1859, n° 30, p. 240.

[2] Bertrandi, *Lehre von den Knochenkrankheiten*, trad. de l'italien. Dresd. et Leipz. 1792, p. 297. — *Virchow's Archiv*, t. XV, p. 243, tab. V, fig. 1-2. — Breslau, *Virchow's Archiv*, t. XVII, p. 350. — Wilks, *Guys Hosp. Rep.*, 1863, 3e série, vol. III, p. 52, pl. II, fig. 1.

[3] Ricord, *Clinique iconographique de l'hôpital des vénériens*. Paris 1851, pl. 30, fig. 4. — Biermer, *Schweizerische Zeitschr. f. Heilk.*, 1862, t. I, p. 130. — L. Meyer, *Zeitschr. f. Psychiatrie*, t. XVIII, p. 291, tab. I, fig, 1. — P. E. Hase, *De ostitide gummosa*. Diss. inaug. Hal. 1864, tab. I-II.

épaississements hyperplasiques et même des exostoses. La conformation de l'os devient par là inégale et raboteuse. La tumeur gommeuse, de son côté, ne s'ossifie pas; elle ne produit pas directement, par elle-même, d'exostoses; mais, lorsque vient cette prolifération qui la caractérise, alors c'est le dépérissement, la dégénérescence de la masse qui devient la règle.

Le second cas est celui où la masse caséeuse a une durabilité plus longue et reste à l'état de nodosité *persistante;* cela arrive ordinairement quand le tissu présente des épaississements calleux qui se disposent tout à l'entour. On rencontre cette disposition plus rarement à la surface des os que dans les organes parenchymateux; je reviendrai bientôt sur ce point.

Le troisième cas est celui de l'ulcération. Elle est produite par une tendance à la suppuration, ainsi que cela a déjà été dit; très-souvent aussi et ordinairement la masse qui présente une dégénérescence graisseuse se ramollit et se dissout peu à peu. Les os présentent assez rarement ce phénomène, car la carie et la nécrose syphilitique, que l'on redoute tant, proviennent d'un développement gommeux qui se fait dans l'os (ostéomyélite gommeuse).

Telle est l'idée que l'on se forme de la tumeur gommeuse du périoste, quand on ne s'éclaire que de l'examen anatomique. Cette tumeur se montre comme le produit d'une prolifération locale du périoste, à laquelle la partie corticale de l'os prend une part plus ou moins grande. Nous n'avons rien qui nous permette de reconnaître que la masse de la tumeur soit, comme telle, exsudée du sang. Si, néanmoins, elle est en un certain rapport avec ce liquide, si elle présuppose une dyscrasie, si enfin elle se comporte comme une métastase, il faut entendre par là que le tissu reçoit du sang un germe quelconque, ou, si l'on préfère, une acrimonie qui agit ici comme une irritation indépendante (vol. I, p. 72-74). Il est évident que l'affection locale est de nature *active* et *irritative*, en tant que la prolifération nouvelle provient du tissu.

La nouvelle formation a, jusqu'à un certain point, un caractère spécifique; cependant je ne puis le voir, avec Robin et Wagner, dans le nombre, la disposition et la conformation des cellules et des noyaux, mais plutôt dans l'extrême caducité des

cellules, quels que soient leur nombre et le degré de développement qu'elles peuvent atteindre (ce qui varie beaucoup dans les différents cas). Ces cellules subissent une *destruction rapide*, et elles périssent en général en se métamorphosant d'une façon imparfaite en graisse, souvent en une matière caséeuse. Rien ne caractérise mieux la tumeur gommeuse que ces masses jaunes, opaques, mortes, qui sont souvent encore entourées de tissu jeune, renfermant de nombreuses cellules et en voie de prolifération.

Mais ceci encore n'a rien de spécifique, dans le sens restreint du mot, ainsi que je l'ai démontré autrefois très au long[1]. Cela se retrouve en tout cas dans beaucoup d'autres affections, par exemple dans la dégénérescence athéromateuse des artères, qui souvent n'a rien à faire avec la syphilis. Si, malgré cela, je désigne la tumeur gommeuse comme le produit spécifique de la syphilis, c'est que dans beaucoup d'organes qui sont le siége de prédilection de cette affection, on ne rencontre rien de semblable, et parce que cette tumeur gommeuse, selon moi, doit son origine à l'action *pleine et entière* du virus spécifique.

Nous avons déjà vu antérieurement que, quand l'irritation est faible et probablement aussi quand le virus exerce faiblement son action, il peut naître des produits qui, ainsi que les exostoses, affectent la forme d'une tumeur, mais ne présentent le plus souvent que le caractère de l'hyperplasie. Cela se remarque surtout dans les *hypérostoses*[2] considérables des os des membres (p. 83), telles qu'on les rencontre assez fréquemment dans les anciennes collections; mais maintenant le traitement plus soigneux que l'on fait suivre à ces malades les rend beaucoup plus rares. C'est surtout le fémur et le tibia qui présentent ce gonflement si considérable dans leur diaphyse et dans toute leur étendue. Les os sont, de plus, quelquefois sclérosés dans toute leur étendue, très-pesants et très-denses. Lorsque cet état dure assez de temps, la substance sclérosée, qui se trouve accumulée, commence à se transformer peu à peu, ainsi que cela se voit dans la marche normale de la croissance des os. A l'intérieur se produisent des ca-

[1] *Virchow's Archiv*, t. XV, p. 324.

[2] Canton, *Transact. of the Path. Soc. Lond.*, vol. XIII, p. 162, pl. X, fig. 2-3. — L. Meyer, *Zeitschr. f. Psychiatrie*, t. XVIII, P. 301.

vités médullaires, d'abord dans la partie corticale ancienne, puis dans le dépôt sus-cortical (fig. 61); enfin l'os peut, malgré le gonflement considérable qu'il présente, être plus léger et plus poreux qu'à l'état normal[1]. Cela a lieu aussi dans d'autres hypérostoses simplement inflammatoires; personne ne pourra d'ailleurs contester, puisqu'il y a un agent spécifique en jeu, que toutes ces nodosités, ces exostoses et ces hypérostoses ne procèdent d'une irritation inflammatoire, d'une périostite, et que cette périostite ne soit syphilitique, partant spécifique. Mais le produit de la périostite n'a rien de spécifique; c'est de l'os ordinaire; c'est la tumeur gommeuse seule qui est spécifique, qui naît dans les mêmes endroits, dans des rapports d'irritation très-analogues, et que l'on ne peut distinguer à son début de la prolifération périostique ordinaire qui produit l'os nouveau. Les anciens n'avaient donc pas tort de ranger les nodosités, les exostoses et les gommes les unes à côté des autres, et ils n'étaient pas loin de la vérité quand ils prétendaient que les gommes donnaient naissance aux exostoses. Ce qui est vrai, c'est que dans les deux cas il existe une irritation du périoste, ou, si l'on veut, une périostite, qui, lorsque l'irritation n'est pas très-forte, produit des ostéômes et des hyperostoses, et quand l'irritation est plus vive, donne naissance à des tumeurs gommeuses. Dans ce dernier cas, on peut parler sans crainte d'une *périostite gommeuse*.

Fig. 61.

Fig. 61. Périostose syphilitique du même cas représenté fig. 60. Pièce n° 38 de l'année 1859. Coupe longitudinale. En haut et en bas, les épiphyses n'ont pas disparu. Sur toute sa face antérieure, le tibia se trouve parsemé de grosseurs inégales, en partie dentelées, d'où le périoste un peu épaissi se détachait plus ou moins facilement; elles se composaient de substance osseuse épaissie. Un produit analogue, cependant moins fort, se trouvait à la partie postérieure. Les anciennes arêtes de l'os se retrouvaient encore assez facilement; la cavité médullaire existait encore tout entière. Cependant on voit s'étendre de l'intérieur jusque dans la tumeur une cavité médullaire qui s'y était produite progressivement; dans la tumeur postérieure, la substance était presque entièrement changée en un tissu poreux. Le tibia, malgré son volume, était très-léger.

[1] Boys de Loury (*Gaz. hebd. de méd. et de chir.*, 1860, p. 632) décrit une tumeur sy-

L'importance du phénomène me fait de suite ajouter que, selon moi, cette périostite ne provient pas directement de la dyscrasie, mais qu'elle fait supposer de son côté des causes occasionnelles locales. On peut démontrer très-souvent une influence traumatique, ou bien, comme John Hunter[1] le fit surtout ressortir, une influence rhumatismale[2] (p. 75). Cette influence n'aurait, sans la présence simultanée de la syphilis, donné lieu qu'à des troubles très-passagers. J'ai cherché à expliquer que si tout choc, tout refroidissement éprouvé par un syphilitique ne produit pas une périostite spécifique, cela vient de ce que, *dans la syphilis, la dyscrasie n'est pas non plus permanente*[3], mais que, partant des foyers d'infection eux-mêmes, elle paraît ou disparaît, suivant la quantité de matériaux virulents qui sont alors mis en liberté. C'est la virulence de ces matériaux qui explique pourquoi la périostite est tantôt gommeuse (spécifique) et tantôt ne l'est pas.

Cette manière de voir est, sans doute, très-hypothétique; mais, assurément, elle n'a rien d'arbitraire. L'observation ultérieure montrera si elle peut subsister, ou s'il faut la remplacer par une autre. Elle me semble dès à présent avoir cette valeur, qu'aucun fait ne lui est contraire, et qu'elle permet de résoudre toutes les questions principales.

Ainsi que je l'ai déjà fait voir (p. 394), la périostite syphilitique a pour pendant l'*ostéite* et l'*ostéomyélite syphilitiques*. La seconde surtout présente une très-grande importance pour l'étude des nécroses syphilitiques qui produisent quelquefois des désordres si grands dans le système osseux. C'est ici la moelle osseuse, surtout celle de la substance spongieuse et du diploë, qui est le siége de l'affection. Quand celle-ci atteint un certain degré de spécificité, il se produit des tumeurs gommeuses[4] avec dégénérescence caséeuse; dans leur intérieur, le tissu osseux meurt (nécrose), tandis que tout autour se développe un travail de dé-

philitique du sommet du crâne, qui, d'après sa description, présente les caractères d'un grand ostéôme.

[1] John Hunter, *A treatise on the veneral disease*. Lond. 1786, p. 307.

[2] *Virchow's Archiv*, t. XV, p. 256.

[3] *Ibid.*, t. XV, p. 332.

[4] Ricord, *Clinique iconographique*, pl. 28 *bis* et 39 *bis*. — Rouget, *Bull. de la Soc. anat.*, 26e année, p. 363. — Dittrich, *Prager Vierteljahrsschr.*, 1849, t. I, p. 20. — Pièces de notre collection nos 37 *a* et 45 de l'année 1859.

marcation (suppuration, production de granulations, ostéosclérose). Je me borne à ces indications, car cette forme ne donne pas, en général, lieu à des tumeurs dans le sens propre du mot. Elle a cependant pour l'étude des tumeurs son importance particulière, en ce sens que, comme déjà d'anciens auteurs[1] l'ont fait remarquer avec raison, il est une forme de *spina ventosa* qui a un rapport marqué avec la production gommeuse, ou, comme dit Pétronius[2], avec la *gommition*. De plus, la tendance à l'ulcération de cette affection osseuse nous montre une connexion plus intime avec les états syphilitiques d'autres organes. —

L'ulcération se rencontre ordinairement dans les tumeurs gommeuses de la *peau et des membranes muqueuses*, dans le *chancre induré* lui-même et dans les *ulcères* appelés en Allemagne *condylomateux*. Le chancre induré provient généralement d'une excoriation, sur laquelle s'élève une vésicule ou une pustule ; mais il naît aussi quelquefois d'une nodosité que l'on peut facilement apercevoir. Il se produit parfois aussi d'une façon très-singulière en ce que, dans la cicatrice d'un ulcère antérieur, il se développe au bout d'un certain temps une nodosité qui, en s'ulcérant, forme le chancre induré. Dans ce cas, la nodosité consiste en un tissu de granulation[3] analogue à la tumeur gommeuse du périoste. Quand la prolifération est très-active, et qu'elle arrive à la période du ramollissement, la nodosité s'ulcère ; son produit de sécrétion n'est pas essentiellement du pus, mais du détritus de tissu, dans lequel les éléments cellulaires ont en très-grande partie subi la métamorphose graisseuse[4], tandis qu'une certaine quantité de tissu connectif et de fibres élastiques tombent sous forme de lambeaux. Quand le chancre se développe sur une vésicule rompue et sur une ulcération, le fond s'indure secondairement, et cette induration est en tout sem-

[1] Merklin dans *Annotationes zu Pandolphini Tract. de ventositatis spinæ sævissimo morbo*. Norib. 1674, p. 271.

[2] Luisinus, *Aphrodisiacus*, p. 1361.

[3] Auspitz, *l. c.*, p. 223, tab. II, fig. 5.

[4] Ce corps gras prend, quand on y ajoute de l'acide sulfurique concentré, une couleur rouge ou violette aussi forte qu'avec ou sans addition d'iode. C'est probablement là ce qui fit admettre à v. Bärensprung (*Charité-Ann.*, 1855, VI, p. 16-17) dans le chancre induré et les gommes la présence de la substance lardacée (amyloïde), opinion à laquelle il renonça plus tard (*ibid.*, 1860, IX, 1, p. 139).

blable aux tumeurs gommeuses [1], et la tumeur elle-même ne présente pas de différence avec celle qui naît primitivement de la nodosité. Le caractère nécrobiotique s'accuse parfois et plus nettement sous les formes phagédéniques ; mais il ne manque pas non plus dans les cas où les parties sont lentement détruites ; c'est ce qui a fait donner à la tumeur syphilitique le nom de *chancre* (*cancer*) [2]. Ce n'est pas tant une ulcération avec suppuration qu'une ulcération avec dégénérescence ou avec nécrobiose. Les anciens syphilographes n'ont pas employé sans raison, pour la désigner, le nom de *carie*, même quand elle se rencontre dans les parties molles [3].

Quant aux affections syphilitiques de la peau, autres que le chancre, elles forment, comme on le sait, une longue série que l'on range habituellement dans la période secondaire et dans la période tertiaire et que les auteurs modernes ont réunie sous le nom de *syphilides*. Je serais entraîné trop loin, si je voulais entrer plus avant dans le détail du sujet ; je ferai seulement observer que, nulle part, ne s'est mieux fait sentir qu'à la peau, la différence qui existe entre les affections légères de nature irritative, et simplement inflammatoires, et les maladies graves et plus particulièrement spécifiques. Depuis les plus simples hyperémies (roséole) jusqu'aux proliférations les plus manifestes (tubercules) on rencontre toutes les transitions possibles. Nous nous bornerons à traiter successivement des formes de polifération qui conduisent à la production de tumeurs.

La tumeur gommeuse parfaite [4] se trouve dans la peau sous forme de nodosités (tubérosités), tantôt comme nodosités solitaires (*tubercula syphilitica*), tantôt en groupes et en amas, composés quelquefois de nodosités très-nombreuses, et alors rangés dans le *lupus syphilitique*. La face, le front, les extrémités, rarement le tronc, sont le siége de ces éruptions, dont la multiplicité fait déjà reconnaître au premier coup d'œil la nature constitutionnelle de l'affection. Le siége des nodosités se

[1] Michaëlis, *Virchow's Archiv*, t. XXIV, p. 62.

[2] *Si in veretro externo infectus locus hœserit, vocatur cancer, ob difficultatem curationis* (van Swieten, *l. c.*, t. V, p. 475).

[3] Gabr. Fallopius, *l. c.*, p. 18. — Le chap. VII du IIIe livre d'Astruc, *De morbis veneris*, est intitulé : *De ulcusculis cancrosis sive carie pudendorum, vulgo chancres.*

[4] *Virchow's Archiv*, t. XV, p. 261.

trouve dans l'épaisseur de la peau. Bien des fois elles forment à peine une saillie à la surface, qui présente cependant à la place correspondante une rougeur très-forte et très-foncée. Quand on saisit la peau entre les doigts, on sent très-bien la tumeur, qui est dure. D'autres fois la nodosité dépasse manifestement la surface de la peau, et ressemble à certains petits athérômes ou à des fibrômes cutanés[1]. Ces nodosités ont ordinairement de la tendance à s'ulcérer rapidement; l'intérieur se ramollit, la tumeur crève et il se forme des ulcères taillés à pic, assez profonds, à sécrétion séreuse et de mauvaise nature. Abandonnés à eux-mêmes, ces ulcères continuent à ronger autour d'eux; mais quand on les traite convenablement, surtout par l'emploi local du mercure (sublimé), ils guérissent avec une rapidité surprenante, et forment de petites cicatrices blanchâtres, qui ont une grande tendance à la rétraction. Mais assez souvent, au bout de peu de temps, il se fait, dans le voisinage des cicatrices, une nouvelle apparition de nodosités qui s'ulcèrent très-promptement et offrent alors ce singulier phénomène d'îlots cicatriciels intacts, entourés de larges surfaces ulcérées.

Les cicatrices elles-mêmes deviennent quelquefois le siége d'une nouvelle affection, tout comme d'autres syphilides ulcéreuses, notamment l'ecthyma et le rupia, laissent souvent à leur suite des cicatrices qui deviennent, au bout de quelque temps, le point de départ de nouvelles productions. On les a décrites sous le nom de *kéloïde*[2] (p. 238). Ces produits de nouvelle formation peuvent en effet prendre l'aspect radié et falculé des kéloïdes. J'ai observé une fois[3] le développement de ces nodosités dures, pourvues de prolongements, chez une malade qui entra dans mon service pour un rupia syphilitique. A peine les ulcères du

[1] Verneuil (*l. c.*, p. 616) décrit comme cystoblastôme une très-grande tumeur du cuir chevelu chez un enfant de quatre ans, tumeur qui lui suggère l'idée qu'elle est peut-être syphilitique. On pourrait la regarder comme un sarcôme, si deux autres tumeurs plus petites, cependant analogues, ainsi que deux autres dont on voyait la cicatrice, n'avaient pas disparu spontanément. Je rappelle le cas d'épulis cité par Lawrence (p. 313).

[2] Birkett et Wilks, *Guy's Hosp. Rep.*, 3e série, vol. V, p. 157, 1861; vol. VII, p. 309. — Westphal, *Deutsche Klinik*, 1860, n° 21, p. 209. — Longmore (*Med. chir. Transact.*, vol. XLVI, p. 113, note) cite surtout un passage de Bennett (*Principles and practice of medicine*, p. 950), où la présence de tumeurs kéloïdes doit être regardée comme se rapportant à un rupia syphilitique; dans l'édition de 1858, que je possède, je ne trouve pas ce passage.

[3] Virchow, *Deutsche Klinik*, 1860, n° 21, p. 209.

rupia furent-ils guéris, que commença le néoplasme dans les cicatrices du bras et de la cuisse. J'extirpai de l'épaule une cicatrice de ce genre, en même temps que la nodosité ; celle-ci se composait de tissu connectif très-succulent, mais très-dense et renfermant de grandes cellules réticulées, ce qui devait la faire regarder comme un fibrôme. Bien que j'aie tenté d'obtenir la réunion par première intention, il se fit une nouvelle ulcération, et dans la cicatrice qui en résulta, il se produisit une nouvelle tumeur dure du même genre (kéloïde).

On voit par cet exemple la différence qui existe entre la forme simplement hyperplasique, le kéloïde, et la forme spécifique, la tumeur gommeuse de la peau, qui, dans certaines circonstances, peut naître, tout à fait comme la première, dans les cicatrices du rupia, de l'ecthyma etc. Ces affections sont syphilitiques, l'une et l'autre, et cependant leur structure et leur nature sont bien différentes. Toutes deux appartiennent à un stade plus avancé de la période tertiaire et cependant ne présentent entre elles aucune identité, ni comme contexture, ni comme valeur.

A cette forme de tumeurs s'en rattache une troisième, le condylôme, que l'on range habituellement dans une période antérieure, la période secondaire. En Allemagne ainsi qu'en Angleterre, on le distingue sous le nom de *condylôme large ou aplati* (vol. I, p. 341), tandis qu'en France et ailleurs on le nomme *papule muqueuse*, *tubercule muqueux*, *plaque muqueuse* [1]. Ici la terminologie est encore incertaine. *Condylôme*, dans la littérature ancienne, signifie une nodosité inflammatoire de l'anus, qui se durcit dans certaines circonstances [2]. On en distingue, par sa surface verruqueuse, le thymos ou thymion, qui se rencontre principalement au prépuce ou au gland. Si l'on peut à peine douter que le nom moderne de *condylôme acuminé* ne réponde surtout au thymos, on ne peut dire avec autant de certitude si le *condylôme plat* des modernes est parfaitement identique avec

[1] Zeissl emploie l'expression de *papule humide* ou *mouillée*, qui est formée, par analogie, de l'ancien nom de *verrue humide* (*verruca humida s. madida*).

[2] Galenus, *Defin. med. : Condyloma est extuberatio, quæ in ani parte rugosa cum inflammatione excitatur.* — Celsus, *Medic.*, lib. VI, cap. 18, art. 8; lib. VII, cap. 30, art. 2. — Paulus Ægin., lib. VI, cap. 70 : *Condylomata excrescentiæ sunt in callum induratæ.*

le condylôme des anciens[1]. Au moyen âge, le langage était confus; les données que l'on avait sur les affections papuleuses de la peau présentent encore assez d'incertitude chez les anciens syphilographes, en ce que l'on comprenait aussi sous le nom de *pustules* des éruptions solides de la peau[2], usage qui se perpétue jusqu'au dix-huitième siècle[3]. D'autres se sont tirés d'embarras en les désignant sous le nom de *verrues françaises* ou *vénériennes*[4] (*verrucæ gallicæ s. veneræ*), qui, sans aucun doute, comprenait les deux espèces de condylômes (*Feigwarze*). Sylvius[5], qui, à l'occasion de la syphilis, parle des condylômes et les définit comme *tubercula dura et obcallescentia*, les regarde cependant plutôt comme des productions accidentelles. Astruc[6] fait une différence entre le condylôme comme une forme plate et à base large des excroissances verruqueuses, et les poireaux, les crêtes et les verrues; mais il accorde à tous une même valeur. Ce n'est que dans ces derniers temps, surtout depuis le travail si remarquable de B. Bell[7] qu'on a de plus en plus reconnu que le condylôme acuminé est un produit, non spécifique mais simplement inflammatoire, particulier surtout à la blennorrhagie, et que le condylôme plat ou le tubercule muqueux est en corrétation constante avec la syphilis. Il est vrai que Hassing[8] a émis un doute sur cette proposition, en admettant que la papule muqueuse pouvait aussi avoir une origine blennorrhagique. Il n'est pas toujours facile de

[1] Fr. A. Simon, *Kritische Geschichte des Ursprungs, der Pathologie und Behandlung der Syphilis*. Hamb. 1857, 1re part., p. 108.

[2] Voy., par exemple, Alph. Ferri, *De morbo gallico*, lib. III, cap IV (*Aphrodisiacus*, p. 436), surtout Ant. Musa Brasavolus, *De morbo gall.* (*ibid.*, p. 679): *Dicendum vero est duplex esse pustularum genus in hoc affectu, prædurum unum, quod vulgo gummi vocatur, alterum quod crustam inducit; prædurum sub sclirorum genere continetur et quandoque sub prædurorum œdematum genere, et plerumque nodi dici possunt, quia ita sunt aliquibus membris infixi, ut nativi nodi tabulis infixi sunt, licet nonnumquam et tales viderim durities, quæ natæ vocari poterant, cum per membra commoverentur et veluti natarent.*

[3] J. L. Petit, *Traité des maladies des os*. Paris 1735, t. II, p. 471. — Astruc, *De morbis venereis*. Paris 1790, t. I, p. 412.

[4] Bern. Tomitanus et Alex. Traj. Petronius dans Luisinus Aphrodisiacus, p. 1099, 1322. — Van Swieten, *l. c.*, t. V, p. 503.

[5] Franç. de le Boe Sylvius, *Prax. med. appendix*, tract. III, art. 140-143 (*Opera omn.* Traj. et Amstel. 1695, p. 673).

[6] Astruc, *l. c.*, t. I, p. 386.

[7] Benj. Bell, *Abhandl. über den bösartigen Tripper und die venerische Krankheit*. Trad. de l'angl. Leipz. 1794, t, I, p. 343; t. II, p. 99.

[8] Hassing dans Behrend's *Syphilidologie*, 1860, nouv. série, t. II, p. 74.

séparer avec une grande précision les deux sortes de condylômes. La forme thymique de la surface ne suffit pas, dans tous les cas, à elle seule, pour caractériser le condylôme acuminé, puisque le condylôme large peut prendre à l'occasion une forme analogue [1]. Réciproquement, le condylôme thymique présente quelquefois une base assez large (vol. I, p. 341).

Le condylôme large est toujours plutôt une production du derme proprement dit, tandis que le condylôme acuminé est formé en grande partie de produits épidermiques proliférés. Le corps papillaire et l'épiderme se trouvent atteints dans les deux cas, et c'est ce qui distingue tout condylôme du « tubercule, » qui atteint plutôt les parties profondes de la peau ; mais dans le condylôme plat, l'affection épidermique n'a rien d'essentiel. Une portion tout entière de la peau se soulève sous forme de gonflement arrondi et aplati, à l'intérieur duquel les papilles sont plus ou moins grandes, quoique en général modérément augmentées de volume, et par-dessus lequel, au début du moins, passe l'épiderme lisse [2]. Peu à peu la prolifération augmente dans le derme; son tissu connectif donne naissance à une prolifération progressive [3], qui conserve d'abord le caractère du tissu-mère. Jusqu'à ce moment le condylôme n'est guère non plus qu'une hyperplasie simple de la peau.

Mais bien souvent ce développement continue à progresser. La tumeur, qui jusque-là était sèche, se tuméfie par une granulation plus active, les papilles se remplissent de jeunes cellules, il se fait une transsudation humide, l'épiderme se détache, il en résulte une surface dénudée, mouillée, qui fournit d'abord une véritable suppuration, et dont plus tard le tissu tombe en déliquium. Tel est le tubercule muqueux proprement dit, qui n'est autre chose qu'une tumeur gommeuse peu développée; il conserve encore quelques propriétés particulières au tissu qui lui a donné naissance ; il est surtout plus compacte et plus cohérent que beaucoup d'autres tumeurs du même genre. La dénudation et l'humidité sont-elles déterminées par la particularité du siége,

[1] F. v. Bärensprung, *Beiträge zur Anat. u. Pathol. der menschl. Haut.* Leipz. 1848, p. 38, tab. II, fig. IX-XI. — Zeissl, *Lehrb. der constit. Syphilis*, p. 139.

[2] Gust. Simon, *Müller's Archiv*, 1839, p. 19, tab. I, fig. 1-2. — *Die Hautkrankheiten.* Berlin 1851, p. 246.

[3] Wedl, *Pathol. Histologie*, p. 444, fig. 89. — Auspitz, *l. c.*, p. 226.

par des irritations extérieures, etc.; comme le pense Zeissl[1], ou bien proviennent-elles de causes internes? Quoi qu'il en soit, ce qui ne change pas, c'est ce point principal, que le condylôme après avoir atteint son apogée, peut s'ulcérer, se détruire et donner lieu à *l'ulcère condylomateux*. D'un autre côté, on sait depuis longtemps que, par un traitement convenable, le condylôme peut se résorber très-rapidement et disparaître comme la tumeur gommeuse du périoste.

Le condylôme et l'ulcère condylomateux qui en résulte se rencontrent assez souvent à des places où l'épiderme est très-mince, aux endroits surtout où il se transforme en muqueuse, à l'anus, à l'orifice du vagin, et aux lèvres. La *muqueuse* elle-même[2] peut aussi devenir le siége d'éruptions condylomateuses, qui ne se distingent des éruptions cutanées que par ce qu'elles sont plus molles, plus tendres, plus *muqueuses*. Dans beaucoup d'endroits de la muqueuse, la papule muqueuse proprement dite est très-difficile à distinguer de *l'hyperplasie des follicules lymphatiques préexistants ;* elle se confond souvent tellement avec eux, que c'est avec peine que l'on peut en fixer les limites. On voit, surtout au pharynx et au larynx, de petites tumeurs gommeuses offrant le même aspect que l'hyperplasie des follicules. Pour comprendre ces formes, il faut se rappeler que les muqueuses présentent aussi certaines affections simplement irritatives, qui dépendent de la syphilis. Le simple enrouement syphilitique ne tient également, selon moi, qu'à un catarrhe laryngé[3]. Qu'on appelle ces affections des inflammations érythémateuses ou des catarrhes, il n'en est pas moins aisé d'observer qu'elles se lient souvent à des tuméfactions des ganglions lymphatiques, surtout au gonflement des amygdales, des follicules de la base de la langue et des parois du pharynx, qui prennent de bonne heure un aspect résistant, gris ou blanchâtre, par suite de la prolifération cellulaire. C'est ainsi que se développe une angine tonsillaire syphilitique, une pharyngite granuleuse ou folliculaire syphilitique. Mais le processus ne se borne pas à une simple hyper-

[1] Zeissl, *l. c.*, p. 137.

[2] v. Bärensprung, *Annalen der Charité*, IV, 1, p. 56. — Engelsted, *l. c.*, p. 82. — Zeissl, *l. c.*, p. 200.

[3] *Virchow's Archiv*, t. XV, p. 270, 307. — L. Türck, *Allg. Wiener Med. Zeitung*, 1863, n° 43.

plasie des ganglions lymphatiques ; quelquefois l'irritation devient plus forte, la prolifération plus abondante, le tissu se détruit et s'ulcère. Ce sont selon moi, des *bubons folliculaires*[1], comparables aux bubons des ganglions lymphatiques extérieurs.

Les papules muqueuses ou condylômes s'en distinguent tout à fait. Ils ne viennent pas de la profondeur, mais de la surface de la muqueuse ; ils peuvent donc siéger à l'occasion sur des amygdales ou des glandes folliculaires hyperplasiées et en renforcer ainsi la tuméfaction. Lorsqu'ils prennent davantage le caractère gommeux, et qu'ils commencent à se détruire, ils peuvent, en apparence, ressembler beaucoup aux follicules hypertrophiés. Les tumeurs gommeuses parfaites de la muqueuse présentent même, au début, l'aspect des follicules. Quand on y regarde de plus près, on les rencontre dans des endroits où il n'existe aucun follicule ; il ne peut donc y avoir de doute que le tout ne soit de nouvelle formation.

C'est ce que j'ai moi-même démontré pour la face interne de l'épiglotte et pour le larynx [2]. Quand on examine les nodosités bien développées de la *syphilis laryngée*, qui consiste assez souvent au-dessus des cordes vocales en une masse épaisse, noduleuse ou simplement tuméfiée et représente une prolifération presque continue, on peut suivre tous les stades de ce genre de développement. Au début, on voit de petites élevures arrondies[3], ressemblant aux follicules de la racine de la langue, seulement d'une structure plus molle, plus médullaire, sillonnées souvent par un grand nombre de vaisseaux, et entourées surtout de veines variqueuses. Ces nodosités s'ulcèrent à partir de leur surface, elles forment des ulcères superficiels, alors que la surface tombe en détritus et se détache ; ces ulcères gagnent en profondeur, au fur et à mesure que de nouvelles portions de tissu prolifèrent à leur tour. La tumeur gommeuse ne présente donc généralement ici ni la consistance gélatineuse ni la solidité qu'elle montre au périoste ou au tégument externe ; la structure, au contraire, en est remarquablement *médullaire*, blanchâtre ou jaunâtre, et tient à une forte prolifération des éléments cellulaires

[1] Pièce n° 82 *b* de l'année 1857.
[2] Virchow, *Deutsche Klinik*, 1860, n° 48, p. 873. Pièce n° 110 de l'année 1861.
[3] Roth et Gerhardt, *Virchow's Archiv*, t. XX, p. 402 ; t. XXI, p. 7.

qui constituent souvent l'élément principal des nodosités. Ce n'est que rarement que l'on cite des productions plus dures. Dans un cas de Wilks [1] on aurait rencontré une nodosité dense et fibreuse située dans la glotte ; Lewin [2] a trouvé chez un syphilitique un polype constitué par du tissu connectif très-vasculaire et présentant de nombreuses granulations graisseuses.

Quand l'ulcération a atteint une certaine profondeur, il s'y joint habituellement une *périchondrite* suppurée, qui s'ulcère de son côté, se lie à des nécroses partielles du cartilage [3] et finit par l'expulsion des parties du cartilage nécrosées, qui laissent, à leur place, des dépressions sinueuses et profondes. Les ulcères profonds du larynx amènent, par leur cicatrisation partielle ou complète, des *rétrécissements* justement redoutés. Mais auparavant déjà, ils exposent à de grands dangers. Si les bords et finalement le corps de l'épiglotte sont détruits ou si la région des cartilages aryténoïdes est ulcérée, il en résulte une *incontinence* de la glotte qui favorise la pénétration des aliments et des boissons dans le tube aérien, et amène le danger de la suffocation ou tout au moins de la pneumonie. Quand l'ulcère est plus profond, il peut en résulter une destruction des cordes vocales et l'*aphonie*. Très-souvent il se développe autour de l'ulcère des états inflammatoires, qui, lorsqu'ils ont une marche aiguë, amènent un œdème de la glotte d'une extrême gravité ; lorsque la marche est chronique, il se fait, dans la muqueuse voisine, des proliférations avec les hyperplasies papillaires [4] les plus singulières, qui peuvent produire des tumeurs papillaires indépendantes. Ce serait dépasser le but de ces leçons, que de vouloir poursuivre plus en détail cette étude spéciale. Ce qui a été dit, suffira pour en éclaircir les points les plus importants. J'ajouterai seulement que la trachée et les bronches présentent des processus analogues à ceux du larynx. J'y ai rencontré des ulcérations, ainsi que des rétrécissements cicatriciels d'un genre tout semblable [5] ;

[1] Wilks, *Guy's Hosp. Rep.*, 3e série, vol. IX, p. 24, 37, pl. III, fig. 4.

[2] Lewin, *Beiträge zur Laryngoskopie* (tirage à part de la *Deutsche Klinik*, 1862), p. 50.

[3] Ricord, *Clin. iconogr*, pl. 30, fig. 1.

[4] Rheiner, *Virchow's Archiv*, t. V, p. 577. — E. Wagner, *Archiv der Heilkunde*, 1863, p. 223. — Rühle, *Die Kehlkopfkrankheiten*. Berlin 1861, p. 274, tabl IV, fig. 6.

[5] *Virchow's Archiv*, t. XV, p. 308.

ces faits ont été confirmés par d'autres observateurs modernes[1].

Quant aux *syphilides du tube digestif*, je les ai traitées déjà dans mon travail antérieur[2]. Je n'ai que peu de choses à ajouter au sujet en question, car, à part le pharynx et le rectum, il est rarement donné de les observer au véritable stade de tumeurs; la plupart du temps on ne peut reconnaître que l'ulcère déjà tout à fait formé, ou bien la cicatrice et le rétrécissement qui en sont la conséquence. Ces dernières présentent un intérêt diagnostique tout particulier pour l'onkologie; car elles concernent précisément les deux segments qui sont aussi d'une importance particulière pour les rétrécissements cancroïdes et carcinomateux, l'*œsophage* et le *rectum*.

Déjà Follin[3] a rendu probable l'existence des rétrécissements syphilitiques de l'œsophage, et West[4], tout en citant quelques cas qui lui étaient propres, a extrait de la littérature des observations du même genre qui avaient été faites par différents auteurs plus anciens. Moi-même[4], ainsi que Wilks[6], j'ai constaté des rétrécissements dans la partie supérieure du tube digestif. Mais il ne m'est arrivé qu'une seule fois[7] d'apercevoir, à côté de l'ulcère se rétractant, des tumeurs gommeuses jaunes en voie de métamorphose graisseuse et ayant donné naissance à l'ulcération; une autre fois j'ai rencontré[8] un ulcère plat, à fond induré et graisseux, dans un cas où cependant les antécédents étaient incertains.

Les ulcérations syphilitiques[9] et les rétrécissements[10] sont

[1] Wilks, *Guy's Hosp. Rep.*, 3e série, vol. IX, p. 37, pl. III, fig. 3; pl. IV, fig. 2. — E. Wagner, *Archiv der Heilkunde*, 1863, p. 222. — Zeissl, *l. c.*, p. 230. — Vigla, *Union méd.*, 1859, févr., p. 325.

[2] *Virchow's Archiv*, t. XV, p. 315.

[3] Follin, *Des rétrécissements de l'œsophage*. Paris 1853, p. 30. — *Traité élément. de pathol. ext.*, t. I, p. 696.

[4] James F. West, *Dublin. Quart. Journ.*, 1860, Febr., p. 86, Aug., p. 29.

[5] *Virchow's Archiv*, t. XV, p. 272.

[6] Wilks, *Guy's Hosp. Rep.*, 3e série, vol. IX, p. 41, pl. IV, fig. 1.

[7] Pièce no 191 *a* de l'année 1859.

[8] Pièce no 186 *c* de l'année 1861.

[9] Avery, *Transact. Path. Soc. Lond.*, vol. I, p. 94. — v. Bärensprung, *Charité-Annalen*, 6e année, p. 56. — Leudet, *Monit. des sc. méd. et pharm.*, 1861, nos 142-145, 149-151 (*Canst. Jahresber. f. 1861*, t. IV, p 325). — Huet, *Behrend's Syphilidologie*, 1860, nouv. série, t. II, p. 1, tab. I-IV.

[10] Gosselin, *Arch. gén. de méd.*, 1854, 5e série, t. IV, p. 666.

bien plus fréquents au rectum. Notre collection en renferme un grand nombre[1], que j'aurais pu facilement augmenter. Malgré cela, je n'ai presque pas eu occasion d'observer les premiers stades du processus, et je ne puis dire positivement si les tumeurs sont, au début, condylomateuses ou directement gommeuses; en un mot, si les ulcères appartiennent en général à la période secondaire. Huet a notamment avancé, au sujet de la nature primitive de ces ulcères, la possibilité non-seulement d'une transmission par le coït, mais d'une infection spontanée par la sécrétion qui s'écoule de l'ulcère. Le fait que *les femmes* seules présentent ces ulcérations et ces rétrécissements, milite hautement en faveur de la nature primitive de l'affection. Quant aux ulcères eux-mêmes, ils ressemblent tellement aux ulcères diphthéritiques, surtout aux ulcères dysentériques, que j'ai souvent hésité, dans les cas donnés, entre la nature syphilitique ou dysentérique. La même chose a lieu pour les rétrécissements. C'est en quelque sorte le siége qui décide la question; les rétrécissements dus à la dysenterie siégent en effet très-souvent dans la courbure sigmoïde; tandis que les rétrécissements syphilitiques s'observent dans l'ampoule rectale, ou tout près de l'anus. Il faut aussi mentionner que les ulcérations syphilitiques sont plus régulières, plus plates, tandis que les ulcérations dysentériques sont très-irrégulières et qu'elles rongent beaucoup plus en profondeur et en surface.

Des affections syphilitiques des autres parties du tube digestif, surtout de l'estomac, de l'intestin grêle et du gros intestin, ont ont été assez souvent décrites dans ces derniers temps. Bien que je ne doute nullement de leur existence, il me semble qu'elle n'est assez clairement établie ni par l'observation clinique, ni par l'examen anatomique, pour que je puisse en donner un exposé positif. Il en est autrement des affections du vagin, de l'urètre, des canaux déférents, du nez; toutefois celles-ci ne présentent pas de point qui les rattache à l'onkologie. —

Les affections de la peau, ainsi que celles des muqueuses, se compliquent assez souvent, comme les affections plus malignes, de maladies des ganglions lymphatiques, de *bubons* (en ancien

[1] Pièces nº 94 et nº 288 de l'année 1857, nº 191 *b* de l'année 1859, nºs 72, 74, 75 *a* de l'année 1862, nº 76 de l'année 1863.

allemand, *Schlier*). Cette expression, qui désigne encore dans Hippocrate [1] les ganglions inguinaux eux-mêmes, ou tout au plus une tuméfaction de ces ganglions, est déjà employée par Galien [2] pour désigner les tumeurs des ganglions lymphatiques les plus divers. Depuis que la syphilis a pris tant d'extension, on a bientôt reconnu que le bubon vénérien (vulgairement *poulain*) constituait un signe principal de la maladie, ainsi que l'indique très-bien le nom espagnol de celle-ci, *las bubas*. Il est vrai que l'on confondait encore alors très-généralement les bubons de la blennorrhagie et ceux de la syphilis. Ce n'est que depuis Benjamin Bell [3] que l'on s'est habitué à une distinction plus rigoureuse. Cependant ses données laissèrent encore accès à bien des erreurs, et l'on peut dire que ce n'est que dans ces derniers temps et surtout grâce à Ricord et à Sigmund, que l'on a reconnu toute l'importance diagnostique des tuméfactions glandulaires.

Dans la syphilis proprement dite, on rencontre aussi, dans les ganglions lymphatiques, des modifications successives, très-diverses suivant leur nature et liées à de la tuméfaction. Il est très-rare, tout au moins dans les ganglions extérieurs qu'il faut surtout considérer quand il s'agit des bubons, d'y rencontrer la dégénérescence *amyloïde* ou *cireuse* [4], qui n'appartient pas à la syphilis proprement dite, mais à la cachexie syphilitique, et coïncide avec des affections semblables des intestins, de la rate, des reins, du foie etc. Il faut donc l'exclure quand on examine les formes réellement syphilitiques ; elles n'appartiennent qu'à une époque plus tardive de l'affection générale, que l'on peut, si l'on veut, appeler *quaternaire*.

Les bubons syphilitiques sont toujours de nature inflammatoire ; ils appartiennent à l'histoire de la lymphadénite. Ricord en distingue deux séries très-différentes. D'abord le bubon du

[1] Hippocrates, *Epidem.*, lib. VII, 586, édit. Kühn, t. III, p. 684 : οἱ βουβῶνες ἐφυματοῦντο σκληροὶ καὶ ἀνώδυνοι. Cf. p. 705.

[2] Galenus, *Meth. medendi*, lib. XIII, cap. 5 : *In collo et secus aures sæpenumero glandulæ intumescunt. Nominant autem ipsas adenas : cum sic intumuerunt, bubones.* — Astruc (*De morbis veneris*, t. I, p. 334) leur donne le nom de *tumores buboniformes.*

[3] B. Bell, *Abhandlung über den bösartigen Tripper und die venerische Krankheit.* Trad. de l'angl. Leipz. 1794, t. I, p. 317 ; t. II, p. 21.

[4] Virchow, *Würzb. Verhandl.*, t. VII, p. 222, tab. III.

chancre simple[1], qui ne se rencontre que dans les ganglions superficiels, ne dépasse jamais la première chaîne des ganglions et donne lieu soit à une simple adénite, soit à une suppuration virulente aiguë atteignant tout au plus un ganglion isolé (monadénite aiguë, bubon d'absorption). Vient ensuite le bubon du chancre infectant, induré, le bubon *spécifique* ou *indolent*[2], qui est un accessoire nécessaire et constant de la syphilis constitutionnelle[3], ne suppure que rarement[4], est ordinairement multiple et atteint des groupes glandulaires éloignés, surtout ceux du cou, de la nuque, des extrémités supérieures, même ceux des cavités du corps[5]. Ce bubon « secondaire » est celui qui nous intéresse ici d'une façon toute spéciale.

Les adeptes de l'ancienne doctrine des dyscrasies aiment à regarder le bubon indolent comme une conséquence immédiate des modifications du sang. S'il est vrai, comme le prétend Sigmund[6], que la tuméfaction des ganglions précède l'apparition des affections secondaires de la peau (papules, taches, pustules) et de la muqueuse (papules, ulcères superficiels, inflammation des amygdales), il est très-difficile d'admettre une autre explication. Si, au contraire, on reconnaissait généralement, ce que déjà Bell et récemment Ricord[7] allèguent, que la région occupée par les gonflements des ganglions indique des siéges non habituels de l'affection, qu'ainsi une affection glandulaire à l'épitrochlée ou à l'aisselle dénonce un chancre antérieur du bras ou d'un doigt, qu'une affection des ganglions sous-maxillaires indique un chancre des lèvres, — il n'y aurait aucun doute que chaque fois l'irritation ne se soit transmise par des vaisseaux lymphatiques. Cependant ces données ne doivent pas être regardées

[1] Ricord, *Briefe über Syphilis*, p. 170. — *Leçons sur le chancre*, p. 37.

[2] Ricord, *Briefe*, p. 173. — *Leçons*, p. 157. — Sa définition concorde d'une façon remarquable avec la description d'Hippocrate citée p. 410 à la note : « tuméfaction remarquablement dure et indolente. »

[3] Ricord, *Leçons*, p. 162 : « Le bubon induré est le compagnon fidèle, je pourrais dire obligé, du chancre infectant. Pas de chancre infectant sans bubon symptomatique induré. » — Sigmund, *Wiener Medicin. Wochenschr.*, 1859, n° 25 : « La tuméfaction des ganglions lymphatiques suit chaque fois l'ulcère induré — le chancre induré. »

[4] Porter, *Dublin Quart. Journ.*, 1857, Aug., p. 79. — C. v. Hubbenet, *Die Beobachtung und das Experiment in der Syphilis*. Leipz. 1859, p. 72.

[5] Hutchinson, *Med. Times and Gaz.*, 1858, vol. II, p. 74.

[6] Sigmund, *l. c.*, n° 23, p. 373.

[7] Bell, *l. c.*, t. II, p. 27, 32. — Ricord, *l. c.*, p. 160.

comme tout à fait générales, car Ricord[1] a avoué autrefois qu'il avait observé des bubons consécutifs sans accidents locaux correspondants. Il peut donc se faire que ce ne soit pas toujours un chancre ou une éruption qui produise chaque fois l'irritation morbide; mais on ne peut certainement pas nier que toutes les glandes ne sont pas tuméfiées au même dégré, que celles qui correspondent à une affection facilement reconnaissable des surfaces ou des organes, le sont davantage. La question mérite donc un examen plus attentif au point de vue clinique ; il faudra surtout faire attention que la tuméfaction glandulaire peut persister, bien que l'affection de la superficie ou des organes ait disparu depuis longtemps sans avoir laissé de traces.

Conformément à leur nature[2], les modifications des bubons indolents sont tout à fait analogues à celles, mentionnées plus haut (p. 405), des follicules situées dans la muqueuse même. Leur marche présente trois stades bien distincts : un stade simplement irritatif (fluxionnaire, congestif, hyperémique), un stade médullaire et un stade caséeux. Dans le premier, l'afflux plus considérable du sang, l'infiltration plus forte du tissu amènent une hypertrophie et une augmentation des corpuscules lymphatiques ; dans le second, les éléments prolifèrent davantage, se serrent les uns contre les autres, rétrécissent les canaux qui les séparent et présentent ainsi une *hyperplasie,* où les cellules abondent ; ce qui donne à la coupe de la glande un aspect blanchâtre, d'un blanc grisâtre, d'un blanc ou d'un gris rougeâtre. Dans le troisième stade, une partie des nouveaux éléments meurt, la plupart subissent une métamorphose graisseuse incomplète. Il en résulte un détritus, qui persiste au milieu des autres éléments encore intacts[3], et il se produit des infarctus *caséeux*, comme dans les tumeurs gommeuses. Le stroma constitué par le tissu connectif de la glande ne reste ordinairement pas intact. Il s'y développe aussi des proliférations qui conduisent à des amas de cellules, à des transformations graisseuses, occasionnellement à des productions fibreuses de nouvelle formation, à des indurations.

[1] Ricord, *Briefe über Syphilis*, p. 218.

[2] *Virchow's Archiv*, t. XV, p. 316.

[3] Michaëlis, *Zeitschr. der Gesellsch. der Ærzte zu Wien*, 1856, p. 418. — *Virchow's Archiv*, t. XXIV, p. 64.

Il est évident que ces processus présentent la plus grande analogie avec les gommes d'autres parties, et l'on ne pourra pas s'empêcher de mettre sur la même ligne l'hyperplasie médullaire, qui constitue ici le point culminant de l'affection locale, et la tumeur syphilitique de granulation, d'autant plus que les corpuscules lymphatiques de nouvelle formation se rapprochent, par leurs dimensions et l'état lisse de leurs noyaux, des cellules de granulation, et que le stroma glandulaire prend aussi part à la production gommeuse.

Déjà autrefois [1] j'ai cherché à démontrer que cet état doit *avoir une influence considérable sur la masse sanguine*. Tant que dure le stade de prolifération, il y a accroissement de l'afflux des globules blancs dans le sang et leucocytose [2]. Si les éléments s'accumulent, s'ils rétrécissent, par leur pression, les vaisseaux qui les parcourent, si la glande présente un aspect plus sec, plus dense, et si les métamorphoses graisseuses finissent par en être la conséquense, l'afflux du sang diminue, et il se développe alors cette espèce d'oligémie qu'on a désignée sous le nom de *chlorose syphilitique* (chloro-anémie), qu'il faut bien distinguer de la cachexie qui accompagne les dégénérescences amyloïdes et qui a un caractère plus hydrémique. Dans tous les cas, l'affection glandulaire amène à sa suite une *dyscrasie secondaire*, et c'est un signe pathogénétique d'autant plus important, qu'il a, au point de vue symptomatique et diagnostique, la plus grande valeur.

En comparant les bubons indolents avec d'autres affections semblables des ganglions lymphatiques, on trouve que rien ne s'en rapproche davantage que la série des tuméfactions scrofuleuses et tuberculeuses. Comme il faudra que je revienne encore sur ce point, je ferai seulement remarquer ici que le peu de clarté qui règne sur la nature des divers processus locaux a beaucoup contribué à compliquer encore cette question déjà si difficile par elle-même. J'ai constaté d'abord que toutes ces tuméfactions glandulaires, tout comme celles du typhus et de la leucémie, ne dépendent primitivement que d'une hyperplasie cellulaire, et ne sont pas engendrées par le dépôt de certaines matières spécifi-

[1] *Virchow's Archiv*, t. XV, p. 319.
[2] *Pathol. cellul.*, p. 139, 155.

ques, préexistantes dans le sang[1]. Les différences reposent donc, par elles-mêmes, moins dans la forme des éléments anatomiques que dans l'évolution et la physionomie générale du processus. Dans les bubons scrofuleux[2] et tuberculeux, l'hyperplasie cellulaire atteint un volume bien plus grand que dans ceux qui sont syphilitiques, dont les dimensions dépassent rarement celles d'une noix ou d'une prune. Ces derniers ont une tendance bien moins marquée au ramollissement et à la suppuration, à l'inflammation du voisinage et à la confluence. Ils restent pour la plupart indolores et isolés ; ils sont tôt ou tard résorbés ; il est vrai que cette résorption est rarement complète ; de sorte qu'ils persistent souvent pendant des années, quelquefois même toute la vie, tout en ne présentant que de petites dimensions. Quand on les incise, on ne trouve pas ces grandes masses caséeuses, cohérentes, ayant souvent l'aspect de la pomme de terre, mais seulement de petites places jaunes disséminées, souvent seulement sous forme de taches.

Malgré cela, on ne peut nier que l'examen clinique n'expose grandement à commettre des erreurs. Déjà les anciens médecins s'en tiraient en admettant des formes complexes de syphilis et de scrofule, ou ils prétendaient que la syphilis se transformait en scrofules. Ricord[3] lui-même admit pour les tubercules profonds du tissu sous-cutané de semblables complications, et selon lui la syphilis héréditaire produit des modifications sans caractère spécifique et « se rapportant le plus souvent aux scrofules. » Nous savons, au contraire, que les formes héréditaires donnent aussi lieu à des produits spécifiques et que l'aspect de la scrofulose n'y est souvent que très-superficiel. Wilks[4] a cité des cas de ce genre, et j'ai eu moi-même occasion de réfuter par l'autopsie des diagnostics cliniques, en signalant des tumeurs gommeuses et des hypérostoses, etc., à la place des tumeurs scrofuleuses que l'on s'attendait à y rencontrer. Je ne voudrais cependant pas prétendre qu'il n'existe pas de complications semblables, ou que des affections scrofuleuses ne peuvent résulter de la syphilis[5].

[1] *Virchow's Archiv*, t. XV, p. 316.
[2] Bell, *l. c.*, t. II, p. 40.
[3] Ricord, *Traité prat. des malad. vénér.* Paris 1838, p. 643, 646.
[4] Wilks, *l. c*, p. 57.
[5] Laycock, *Med. Times and Gaz.*, 1862, vol. I, p. 450.

Quant aux produits que Ricord[1] a désignés sous le nom de *tubercules profonds*, ce sont des tumeurs qui se développent dans le tissu sous-cutané et dans le tissu sous-muqueux[2]. Ils se voient aussi bien chez les adultes que dans la syphilis tuberculeuse des enfants, et présentent une analogie assez grande avec certains abcès « froids » des scrofuleux. Dans ces cas, une portion étendue de tissu connectif ou de tissu graisseux assez continu se transforme en une masse[3] cellulaire molle, qui ne se distingue d'un abcès que parcequ'elle renferme entre les cellules une certaine quantité de substance intercellulaire plus glutineuse, et que finalement il ne s'y forme pas de matière liquide proprement dite, mais plutôt une matière molle dont les cellules ne présentent pas l'habitus complet des globules purulents, mais dégénèrent assez tôt en graisse, se détruisent et tombent en détritus[4]. Quand on y fait une incision, il n'en sort pas, comme d'un abcès, une matière purulente tout à fait organisée, mais une bouillie muqueuse, filante, parsemée de granulations graisseuses et de débris de cellules. Leur siége plus profond, leur éloignement des follicules de la peau, leur forme plus circonscrite, leur multiplicité forment un ensemble de caractères qui les distinguent en général complétement des abcès scrofuleux.

Dans la profondeur des organes, dans les parenchymes proprement dits, dans la *syphilis viscérale*[5], ces formes molles de la tumeur gommeuse sont relativement rares. Là le processus revêt de plus en plus le caractère d'une *métamorphose caséeuse*. C'est aussi dans ces organes que l'on a le plus longtemps douté de la nature de ces tumeurs et qu'on les confond souvent encore aujourd'hui avec les tubercules. Les anciens syphilographes parlent beaucoup d'une participation des organes internes à la syphilis, et le foie surtout avait été accusé d'être le siége principal de toute la maladie. Mais cette doctrine était purement scolastique.

[1] Ricord, *Traité pratique des maladies vénériennes*, p. 660.

[2] Rinecker, *Würzb. Verhandl.*, t. I, p. 117. — Saint-Arroman, *Des tumeurs gommeuses du tissu cellulaire et des muscles*. Thèse de Paris, 1858, p. 7. — Thévenet, *Sur les tumeurs gommeuses du tissu cellulaire, des muscles et de leurs annexes*. Thèse de Paris, 1858, p. 11. — Zeissl, *l. c.*, p. 172. — Tüngel, *Klinische Mittheilungen*. Hamburg 1860, p. 46.

[3] Lebert, *Traité d'anat. path.*, t. II, pl. CLXXIII, fig. 3-4. — Auspitz, *l. c.*, p. 227.

[4] Virchow, *Gesammelte Abhandlungen*, p. 595. — *Virchow's Archiv*, t. XV, p. 262.

[5] Pihan-Dufeillay, *Bullet. de la Soc. anat.*, 1861, p. 453.

On a vu dans les produits locaux, d'après les idées prédominantes, toutes sortes de depôts bilieux et atrabilaires ; et on conclut, avec d'autant plus de certitude, de cette manière de voir, à l'affection probable du foie, que d'après la doctrine de cette époque, le foie avait son émonctoire dans la région inguinale, où précisément on voyait si souvent surgir les bubons. Les observations plus précises faites sur les tumeurs gommeuses des parties internes, telles qu'on les connaît depuis longtemps déjà dans quelques cas, et que l'on décrit habituellement comme des tumeurs lardacées (stéatômes), datent des recherches de Dittrich[1] sur les affections syphilitiques du foie. Cet observateur attentif a trouvé, dans différents cas de syphilis constitutionnelle, le foie rempli de tumeurs jaunes, sèches, dures, solides, la plupart arrondies, que l'on avait déjà observées auparavant, mais que l'on avait expliquées tout différemment. Budd[2] les avait déjà regardées comme formant une catégorie toute particulière de tumeurs, comme des nodosités enkystées, et il les considérait comme des amas de matières caséeuses dans les canaux biliaires dilatés. Oppolzer et Bochdalek[3] les avaient décrites comme des cancers guéris. Dittrich démontra leur nature syphilitique, contrairement aux opinions émises par ces derniers, et il jeta ainsi le fondement d'un progrès important dans les connaissances que nous avons acquises en matière de syphilis constitutionnelle. Mais il commit, dans la manière dont il considéra ce processus local, une grande faute. Il ne les regarda ni comme des tumeurs, ni comme des produits de nouvelle formation, mais comme des exsudats enkystés et non organisés. Il croyait qu'il se faisait dans la syphilis des exsudats « lardacés, » qui pouvaient persister sous la forme de masses sèches, crues. Les recherches[4] que j'ai faites sur les tumeurs jaunes du foie, ainsi que sur la question générale des affections syphilitiques constitutionnelles, ont fait justice de cette erreur. Elles ont montré qu'il s'agit aussi ici de produits originairement néoplasiques, provenant ou du tissu connectif du foie ou plus sou-

[1] Dittrich, *Prager Vierteljahrsschrift*, 1849, t. I, p. 1 ; 1850, t. II, p. 33.

[2] Budd, *Die Krankheiten der Leber*, traduit en allemand par Henoch, p. 179, 371.

[3] Oppolzer et Bochdaleck, *Prager Vierteljahrsschrift*, 1845, t. II, p. 59.

[4] Virchow, *Tageblatt der Naturf. Vers.* Tübingen 1853, n° 6, p. 63. *Virchow's Archiv*, 1858, t. XV, p. 276.

vent encore du tissu connectif résultant d'une hépatite interstitielle chronique. Car dans le foie, de même que dans les os, de légers états inflammatoires peuvent produire des hyperplasies simples dans les diverses parties du tissu connectif, affectant le plus souvent la forme de cicatrices fibreuses et de faisceaux, au milieu desquels la tumeur gommeuse présente dans son développement une prolifération très-étendue.

La forme ordinaire de ces altérations tout à fait particulières, qui, par leur fréquence, ont été l'objet d'une foule de descriptions analogues[1], est la suivante : on trouve une dépression souvent radiée, le plus souvent à la surface du foie, sous un épaississement de la capsule de Glisson, fréquemment au-dessous d'une adhérence du foie et du diaphragme. De cet endroit part vers la profondeur un tissu calleux, cicatriciel, qui renferme la nodosité à l'état de masses arrondies, mamelonnées ou allongées. Quelquefois il n'y a qu'un seul endroit de ce genre; ordinairement il y en a plusieurs, qui tantôt sont réunis ensemble par des saillies radiées, ou par de larges bandes fibreuses, ce qui donne lieu à des dépressions profondes, souvent lobées et à des divisions de la surface, et tantôt sont éparses à la surface du lobe antérieur, comme du lobe postérieur. Elles se trouvent très-souvent à la face supérieure de l'organe, surtout sur les côtés du ligament suspenseur ou immédiatement au-dessous de lui. Ici elles peuvent pénétrer si profondément, qu'elles atteignent la veine porte et déterminent une séparation complète entre le lobe gauche et le lobe droit (fig. 62).

A côté des formes qui ne se montrent qu'à la superficie, il y en a souvent d'autres qui se rencontrent dans la profondeur. Elles sont en communication immédiate avec le tissu connectif de la veine porte (capsule commune de Glisson) ; cependant on

[1] Ricord, *Clinique iconogr.*, 1851, pl. XXX, fig. 2-3. — H. Meckel, *Charité-Annalen*, t. IV, p. 319. — Friedreich, *Virchow's Archiv*, t. XIII, p. 500. — Pleischl et Klob, *Wiener med. Wochenschrift*, 1860, n° 8-11. — Frerichs, *Klinik der Leberkrankheiten*, 1861, t. II, p. 152. Atlas, tab. IV, fig. 4. — Biermer, *Schweizerische Zeitschr. für Heilkunde*, 1862, t. I, p. 119, tab. I-II. — Wilks, *Transact. of the Path. Soc. Lond.*, 1857, vol. VIII, p. 240, pl. III, fig. 1-2; 1858, vol. IX, p. 56, 270. — *Guy's Hosp. Rep.*, sér. III, vol. IX, p. 19, pl. III, fig. 1. — Bristowe, *Transact. of the Path. Soc. Lond.*, vol. X, p. 21. — Murchison, *ibid.*, vol. XIII, p. 251. — Tüngel, *Klinische Mittheilungen*. Hamburg 1861, p. 39. — Leudet, *Monit. des scienc. méd. et pharm.*, 1861, n° 142 et suiv. (*Canstatt's Jahresber. für 1861*, t. IV, p. 325).

les rencontre encore très-éloignées, du moins des plus fortes ramifications de la veine porte. De même que dans les formes de

Fig. 62.

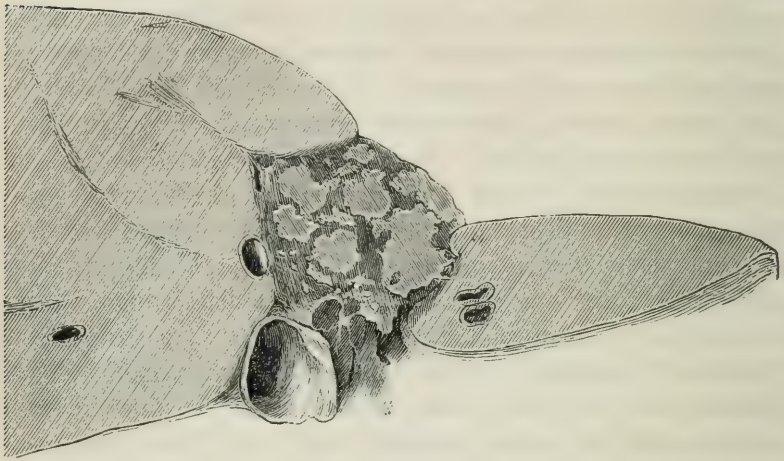

de la surface, on voit ici une capsule compacte, constituée par du tissu connectif, ayant une structure dense, blanchâtre, tendineuse, englober le plus souvent ces tumeurs, qui se trouvent tantôt isolées tantôt groupées les unes à côté des autres (fig. 62). On les trouve très-rarement tout à fait libres dans le parenchyme du foie, et elles sont alors très-petites. Les nodosités isolées peuvent avoir les dimensions d'une tête d'épingle, d'une cerise et même plus; et, suivant leurs différentes grosseurs, elles ont une grande analogie avec les tubercules ordinaires ou ressemblent à de grandes tumeurs enkystées. Presque toujours elles se distinguent par leur couleur jaune, jaune blanchâtre ou jaune grisâtre, leur consistance, leur sécheresse, tous caractères qui les font apparaître comme des parties étrangères implantées dans la masse cicatricielle. Elles se distinguent du tubercule ordinaire par leurs

Fig. 62. Hépatite gommeuse. Le foie est coupé d'avant en arrière parallèlement au diaphragme; on voit la surface de section, qui ne fait voir que la moitié du lobe droit. Le lobe gauche est séparé du lobe droit par un tissu hétérogène, allant du ligament suspenseur (que l'on ne voit pas), jusqu'à la veine porte. Cet îlot se compose d'un tissu fibreux, dur, d'une coloration d'un gris rougeâtre pâle à l'état frais, et dans lequel se trouvent des tubercules jaunes, caséeux, de différente grandeur, en partie très-irréguliers et à bords anfractueux. (Pièce n° 125 de l'année 1864.) Deux tiers de la grandeur naturelle.

dimensions presque toujours bien plus considérables, leur forme souvent anguleuse, leur densité et leur homogénéité parfaites; le véritable tubercule du foie est, en effet, dans le plus grand nombre des cas, miliaire, et quand il devient plus grand, il existe toujours une lésion concomitante des canaux biliaires, et on trouve alors une cavité remplie d'une matière jaune brun ou verdâtre. De simples kystes des canaux biliaires contiennent soit une masse biliaire le plus souvent pultacée, soit un simple liquide (t. I, p. 252). Le seul cas où une erreur me parut possible, fut celui d'un kyste rempli pour la plus grande partie d'œufs d'entozoaires (tumeur vermineuse), que j'ai trouvé à la surface du foie[1].

Quand on examine la structure intime des tumeurs syphilitiques, on n'y trouve, ainsi que Budd l'a indiqué déjà très-exactement, presque aucune structure bien déterminée. Une masse dense plus ou moins fibreuse, parsemée de nombreuses granulations graisseuses, constitue presque toute la masse, et il faut se rapprocher beaucoup du bord de la tumeur pour y découvrir les caractères du développement. On voit alors que la tumeur ne se trouve pas placée dans un kyste comme un corps étranger, mais qu'elle communique d'une façon continue avec le tissu connectif environnant. Ce dernier tissu se trouve en

Fig. 63.

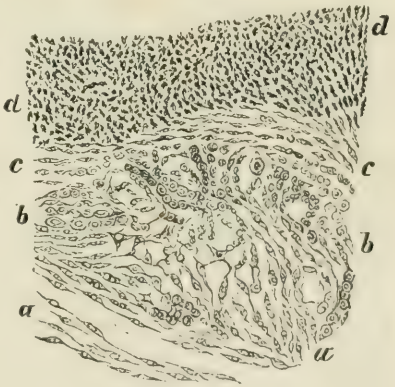

Fig. 63. Coupe microscopique faite au bord d'une tumeur gommeuse du foie. (Pièce n° 82 *a* de l'année 1857.) On voit en *a a* des cellules fibreuses simples du tissu fibreux sclérotique, disposées autour d'un vaisseau détruit. Entre *b b* commence la prolifération des cellules fibreuses et réticulées du tissu connectif, qui déterminent des séries et des amas de cellules rondes, ovales et fusiformes courtes (granulations). Çà et là des coupes de vaisseaux. En *c c* les bords de la masse caséeuse, se composant de cellules petites, compactes, cependant agencées davantage suivant le type habituel du tissu connectif. Enfin en *d d*, la substance du tubercule jaune présentant à la place des anciennes cellules de nombreux amas de granulations graisseuses, au milieu d'une substance intercellulaire peu abondante. Grossissement 300.

[1] *Virchow's Archiv*, t. XVIII, p. 524, tab. X, fig. 5.

pleine prolifération, à moins que la production ne soit tout à fait accomplie. Les noyaux sont nombreux, les cellules présentent des divisions variées, cependant elles sont encore agencées en faisceaux et en réseaux comme dans les granulations des parties dures, tendineuses ou fibreuses. Plus près de la tumeur on voit les cellules passer à la dégénérescence graisseuse et tomber en détritus. Ainsi se produit la matière jaune ; elle n'est, comme dans le périoste, que le *caput mortuum* d'un tissu de granulation. Elle est le produit ultime d'une métamorphose régressive d'un tissu, et non pas, comme Dittrich le voulait, le reste d'un exsudat originaire, qui ne serait pas allé jusqu'à la formation d'un tissu.

J'ai déjà signalé[1] autrefois, à propos des causes occasionnelles et de l'explication à donner de la présence si fréquente de ces tumeurs dans des régions bien déterminées du foie, l'existence très-probable ici d'influences *traumatiques*. Les affections qui se montrent à la partie supérieure et au voisinage des ligaments suspenseurs répondent précisément très-exactement aux endroits où l'on rencontre des ruptures du foie consécutives à de violents ébranlements du corps, par exemple dans une chute d'une grande hauteur. Ces ruptures guérissent d'elles-mêmes en laissant des cicatrices minces ; mais on comprend que dans les cas où la guérison a eu lieu, on ne les observe que fortuitement, comme j'ai eu la chance de les rencontrer. De petites secousses peuvent ne donner lieu qu'à des éraillures et à des meurtrissures. Quand on rencontre des affections syphilitiques dans des endroits de ce genre, il est certainement très-naturel de chercher à expliquer par un trouble antérieur cette localisation si particulière et si importante, comme on le fait pour les os, les testicules et tant d'autres endroits, par exemple la peau[2]. Il en sera naturellement tout différemment pour les maladies qui suivent le cours de la veine porte, affections qui sont si fréquentes dans la syphilis héréditaire et se rattachent, par leur développement, aux processus ombilicaux.

On n'a pas pu constater jusqu'à présent, avec certitude, si ces tumeurs sont susceptibles de résorption comme les tumeurs gommeuses des os. Pendant la vie, en effet, on ne peut pas très-bien les distinguer, parce que les rétractions cicatricielles que le foie subit

[1] *Virchow's Archiv*, t. XV, p. 269.
[2] Wunderlich, *Archiv für physiol. Heilkunde*, 1842, t. I, p. 463

à la périphérie de ces endroits rend l'organe tout entier si raboteux et si inégal, que l'on ne sent que ces inégalités. Ces irrégularités de la surface peuvent être telles qu'il en résulte des erreurs de diagnostic, et que l'on diagnostique alors par exemple un cancer du foie, ainsi que j'ai vu la chose arriver quatre ou cinq fois, et cela aux cliniciens les plus exercés [1]. Le cas, considéré originairement par Oppolzer comme un cancer, et amélioré, à ce qu'il paraît, par un traitement suivi aux eaux de Carlsbad, appartient aussi à cette catégorie. Il est toutefois probable que les gommes du foie sont aussi susceptibles de résorption ; cependant le développement du tissu connectif, qui devient calleux, atteint au pourtour des nodosités un développement si considérable, les callosités sont elles-mêmes tellement pauvres en vaisseaux, que l'on comprend combien doit être difficile la résorption, et que dans des cas de ce genre il est même assez peu vraisemblable qu'il puisse se faire une résorption complète.

Quand même il serait possible de constater avec certitude, en démontrant la présence des tumeurs gommeuses, la forme spécifique de l'affection syphilitique, on se tromperait pourtant, en pensant que la syphilis hépatique prend toujours cette forme. J'ai déjà fait ressortir, dans une monographie plus étendue que j'ai publiée [2], que même les processus inflammatoires que la syphilis détermine dans le foie se présentent sous trois formes différentes : comme périhépatite, comme hépatite simple interstitielle et comme hépatite gommeuse ; la première, il est vrai, est toujours jointe à l'une des deux autres formes. J'ai, de plus, fait remarquer [3] que l'hépatite interstitielle simple se rencontre aussi bien sous forme lobulaire et rétractile que comme induration diffuse et comme cirrhose, et que tous ces processus peuvent être accompagnés d'hyperplasie et d'hypertrophie parenchymateuse. J'ai enfin séparé de toutes ces formes la dégénérescence amyloïde [4], en tant que toutes ces autres formes doivent être considérées comme actives et irritatives, tandis que la dégénérescence amyloïde doit être considérée comme un processus essen-

[1] Virchow, *l. c.*, p. 273.

[2] *Virchow's Archiv*, 1858, t. XV, p. 267. Cette classification a été empruntée à Frerichs (*Klinik der Leberkrankheiten*, 1861, t. II, p. 152).

[3] *Ibid.*, p. 281.

[4] *Ibid.*, p. 232.

tiellement passif, qui ne doit pas être considéré comme syphilitique, mais plutôt comme cachectique.

Ce n'est pas ici le lieu de traiter plus longuement de ces processus, qui ne produisent en général rien qui ressemble à une tumeur. Je devais seulement les mentionner pour faire voir qu'il faut distinguer dans le foie des processus tantôt plus simples, tantôt plus spécifiques, et que la syphilis du foie ne montre pas moins de variétés que la syphilis cutanée, qui est plus facile à observer et que, pour ce motif, on connaît mieux. L'évolution des phénomènes, telle qu'elle a lieu dans le foie, est encore dans bien des endroits très-peu tirée au clair. Ainsi il n'est pas encore possible de déterminer avec exactitude, ce que, du reste, je regarde comme probable, que les formes simples sont, en général, primitives, et que les formes gommeuses ne se développent que sur le terrain que les premières ont préparé ; que les premières répondent à la forme secondaire et les autres à la forme tertiaire de l'affection locale.

Sous ce rapport, la syphilis *congénitale* et, dans beaucoup de cas, la syphilis *héréditaire* du foie présentent un intérêt tout particulier. Gubler[1] en a le premier constaté l'existence avec assez de précision, et il a le mieux décrit une de ses formes. Depuis lors, les observations se sont multipliées, et j'ai eu moi-même de très-nombreuses occasions d'en examiner[2]. J'ai reconnu ainsi que la forme gommeuse était assez rare[3] et qu'en général elle ne forme pas de tumeurs sèches et jaunes, mais ou bien des tumeurs plus solides, blanchâtres, plutôt fibreuses, ou des tumeurs plus molles, rougeâtres ou brunâtres, et renfermant de plus nombreuses cellules. Les éléments cellulaires atteignent en même temps parfois un degré de développement bien plus avancé[4]. On rencontre plus souvent une hépatite intersti-

[1] Gubler, *Mém. de la Soc. de Biologie*, 1852, t. IV, p. 25.

[2] Virchow, *Gesammelte Abhandl.*, 1856, p. 595. Une partie des cas que j'ai vus de syphilis congénitale se trouve dans la classification de Fœrster (*Würzburg. Med. Zeitschr.*, 1863, t. IV, p. 15) sous les nos 20-36 ; une autre partie dans l'ouvrage posthume de F. v. Bærensprung (*Die hereditære Syphilis*. Berlin 1864).

[3] Bamberger, *Handbuch der spec. Path. und Therapie*, 2e édit. Erlangen 1864, t. VI, 1, p. 508. — Testelin et Thiry, *Gaz. hebd. de méd. et de chir.*, 1859, p. 141. — Proust, *Bullet. de la Soc. anat.*, 1860, p. 398. — Canton, *Transact. of the Path. Soc.*, vol. XIII, p. 113 ; pl. IV, fig. 1. — v. Bærensprung, *l. c.*, p. 40, 189, tab. I, fig. 1-2 ; tab. IV, fig. 1. — Fœrster, *l. c.*, p. 10.

[4] Wedl, *Pathol. Histologie*, p. 519, fig. 108.

tielle qui subit la métamorphose graisseuse, par places plus bornées, sous forme miliaire ou pointillée. Quelquefois elle suit surtout les divisions de la veine porte, et elle forme des callosités dures qui traversent le parenchyme hépatique avec la veine porte[1]. Habituellement elle est diffuse et se présente comme une hypertrophie générale avec induration, au milieu de laquelle on rencontre épars de petits points jaunâtres ; ce sont de petites tumeurs gommeuses miliaires, en voie de régression graisseuse. Enfin on rencontre encore des processus interstitiels se présentant sous la forme de la cirrhose[2].

J'ai encore, pour terminer, à parler du cas très-rare où une espèce de tumeur amyloïde vient aussi à se développer dans le foie. Je ne l'ai observé qu'une seule fois[3]. Chez un homme de cinquante-deux ans, dont le foie était très-ratatiné et lobulé et qui outre des cicatrices syphilitiques au pénis, au pharynx, à la peau, avait perdu la luette etc., on trouva, placée tout à fait à la surface de l'organe hépatique et adossée à une traînée cicatricielle très-forte et très-profonde, une tumeur ayant tout à fait l'aspect de la cire, d'un gris jaunâtre, homogène et transparente, d'une ligne 1/4 de longueur, d'une largeur de 5/8 de ligne et ayant plus d'une demi-ligne d'épaisseur, consistant presque entièrement en matière amyloïde et renfermant seulement à sa base de grandes portions crétifiées. Dans le reste du foie, les ramifications de l'artère hépatique présentaient seules la dégénérescence amyloïde, comme cela se voit dans le rein pour les ramifications de l'artère rénale. Autant cette tumeur[4] ressemblait par son aspect à une tumeur gommeuse, autant elle en différait par sa structure. Au point de vue de la genèse, elle en différait totalement, car, en l'examinant plus attentivement, on reconnut que ce n'était pas une tumeur, mais seulement une partie du foie qui était complétement dégénérée et circonscrite. —

[1] Desruelles, *Bullet. de la Soc. anat.*, 1851, p. 216. — Hecker, *Virchow's Archiv*, t. XVII, p. 192. — Seebeck dans v. Bærensprung, *l. c.*, p. 87, tab. II. fig. 4; tab. IV, fig. 2-3.

[2] Martineau et Cornil, *Bullet. de la Soc. anat.*, 1861, p. 486. Cpr. *Virchow's Archiv*, t. XXII, p. 428.

[3] Pièce n° 186 *e* de l'année 1861.

[4] Grainger Stewart (*Brit. and for med. chir. Review*, 1864, oct., p. 512, fig. II-I) a décrit un cas tout à fait semblable.

Après avoir acquis sur le foie une connaissance suffisante de la syphilis viscérale, j'ai cherché à constater sur un plus grand nombre d'autres organes qu'en général la tumeur gommeuse s'y présente d'une façon toute semblable, que l'affection spécifique donne lieu dans l'intérieur d'un parenchyme plus ou moins enflammé, à la production nouvelle de ces tumeurs particulières. Je ne m'arrête pas ici aux organes qui ne présentent les tumeurs gommeuses que très-accidentellement, comme la rate[1], les reins[2], le thymus[3], les capsules surrénales[4], le pancréas[5]; je me borne aux cas les plus remarquables. Ici il faut avant tout citer un organe où la question présente pour la théorie des tumeurs une importance particulière, ce sont les *testicules;* le *sarcocèle syphilitique* répond à cette forme.

Les affections syphilitiques des testicules sont à peine mentionnées par les anciens syphilographes[6]; plus tard même leur étude a été poussée très-lentement, parce que l'on traitait toujours la blennorrhagie en même temps que la syphilis, et que l'on confondait les inflammations blennorrhagiques des testicules avec les inflammations syphilitiques, sous le nom de *testicule vénérien* ou de *hernie vénérienne*. Astruc et van Swieten[7] ont cherché les premiers à établir cette distinction, mais ne l'ont pas fait avec une clarté suffisante, et Hunter[8] lui-même n'en parle que très-occasionnellement, en disant que l'urèthre peut présenter une affection concomitante avec le chancre, et que les testicules et les bourses peuvent être affectés en même temps que l'urèthre. Ce

[1] *Virchow's Archiv*, t. XV, p. 319. — Wilks, *Guy's Hosp. Rep.*, sér. III, vol. IX, p. 31. — E. Wagner, *l. c.*, p. 430.

[2] Virchow, *La syphilis constitutionnelle*, traduit par Picard. Paris 1860, p. 161 (plus exactement dans le texte français). — Beer, *Die Bindesubstanz der menschlichen Niere*. Berlin 1859, p. 65. — Barde, *De syphiliticis renum affectionibus*. Dissert. inaug. Berolini 1863.

[3] Outre les sources que j'ai rassemblées (*Virchow's Archiv*, t. XV, p. 313), il faut encore citer : Weisflog, *Ein Beitrag zur Kenntniss der Dubois'schen Thymus-Abscesse bei angeborner Syphilis*. Dissert. inaug. Zürich 1860.

[4] Virchow, *ibid.*, p. 315. — v. Bærensprung, *l. c.*, p. 23, tab. II, fig. 2-3; tab. V, fig. 1-3.

[5] Virchow, *l. c.*, p. 315. Pièce n° 200*b* de l'année 1859.

[6] D'après une citation de Grashuis (*Exerc. de scirrho et carcin.*, p. 55), Joh. de Gorter paraît avoir tout d'abord parlé du sarcocèle syphilitique.

[7] Astruc, *De morbis venereis*. Paris 1790, lib, III, cap. IV, t. I, p. 296. — Van Swieten, *l. c.*, t. V, p. 445.

[8] John Hunter, *l. c.*, p. 220.

furent surtout le manque de données anatomiques et la question du rapport de la blennorrhagie avec la syphilis qui empêchèrent ce point d'être élucidé jusque dans ces derniers temps. Benjamin Bell[1], le premier, établit avec beaucoup de clarté et d'après des observations cliniques, la différence qui existe entre la tumeur testiculaire blennorrhagique et celle qui est de nature syphilitique. Il fut suivi par Astley Cooper[2], qui, lui aussi, n'avait pas occasion de faire des recherches anatomiques, et on peut même penser qu'une partie des états qu'il a décrits comme simple orchite chronique[3] n'était pas de nature syphilitique. Curling[4] me semble positivement avoir fait cette confusion.

L'*orchite* ou plus exactement l'*épididymite blennorrhagique* (*Sandhoden, hernia humoralis*) dépend surtout d'une propagation de l'affection de la muqueuse de l'urèthre aux canaux déférents et aux canaux de l'épididyme. Ceux-ci se remplissent d'une sécrétion purulente et se distendent, tandis que leurs parois et le tissu connectif environnant se tuméfient ; ils durcissent, ils augmentent de volume et présentent des proliférations fibreuses (induratives) ou purulentes (apostémateuses). La substance propre du testicule n'y prend, en général, qu'une très-faible part; mais on observe, par contre, une périorchite séreuse (hydrocèle blennorrhagique), rarement une périorchite purulente. J'ai eu, à différentes reprises, occasion de l'observer aussi bien dans la période aiguë de la blennorhagie que dans le cours des affections consécutives, surtout dans les cas de rétrécissements[5].

L'*orchite syphilitique*[6] proprement dite est bien différente de la précédente. Comme dans l'hépatite syphilitique, on peut y distinguer une forme simple et une forme gommeuse[7]. Dans les cas légers, on ne trouve qu'une inflammation interstitielle chro-

[1] B. Bell, *l. c.*, t. I, p. 285; t. II, p. 103.

[2] A. Cooper, *Observ. on the structure and diseases of the testis*, p. 104.

[3] *Ibid.*, p. 37, pl. I, fig. 1.

[4] Curling, *Die Krankheiten des Hodens, Samenstranges und des Hodensackes*, traduction allemande de Reichmeister. Leipz. 1845, p. 216.

[5] J'ai cité dans les *Gesammelte Abhandl.* un cas d'épididymite suppurée et de vaginalite à la suite de gonorrhée chronique et de rétrécissements, p. 678. Notre pièce nº 133 de l'année 1864 montre un autre cas analogue, quoique moins avancé et consécutif au stade d'acuité.

[6] Dupuytren, *Klinisch-chirur. Vorlesungen.* 1832, t. I, p. 45.

[7] *Virchow's Archiv*, t. XV, p. 263. — Bergh, *Hospit. Tidende.* 1861, nos 9-11. (*Canstatt's Jahresber. für 1861*, t. IV, p. 321.)

nique du tissu connectif placé entre les canalicules spermatiques, souvent liée à une périorchite, de même que l'hépatite est presque toujours concomitante à une périhépatite chronique étendue. La périorchite (albuginite syphilitique de Ricord) n'amène quelquefois qu'un épaississement assez considérable, même cartilagineux de l'albuginée, s'accompagnant assez souvent d'un épanchement séreux dans la tunique vaginale. Bien plus souvent il existe des adhérences partielles de cette tunique. Dans quelques cas il se produit une synéchie de toute la vaginale avec oblitération de la cavité séreuse (fig. 64, 65).

Fig. 64.

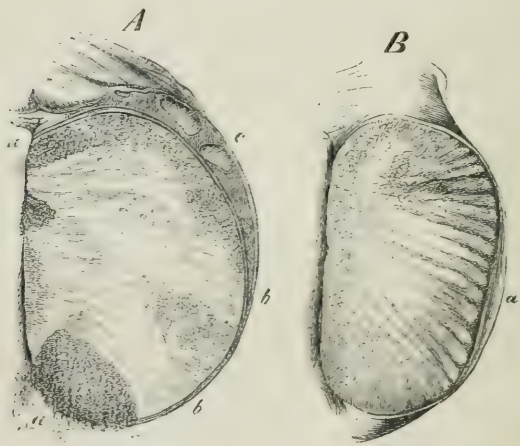

Dans le cours de l'*orchite interstitielle* [1], le tissu intermédiaire s'épaissit, devient calleux, et on voit pénétrer de la super-

Fig. 64. Périorchite et orchite interstitielle fibreuse syphilitique ou sarcocèle syphilitique simple. *A*. Testicule un peu hypertrophié, induré en grande partie par du tissu tendineux interstitiel. En *a a* restes du parenchyme normal ; en *b b* oblitération complète de la cavité séreuse par une synéchie de la vaginale (périorchite, albuginite) ; en *c c* quelques restes de la cavité de la vaginale. De *b b* le tissu tendineux de nouvelle formation se rapproche en dedans du réseau du testicule en partie détruit. A l'intérieur de ce dernier tissu on voit encore les restes épars des canaux séminifères. Pièce n° 190 *a* de l'année 1860. Grandeur naturelle. *B*. Testicule atrophié presque complétement induré et détruit. Çà et là seulement on voit les canaux séminifères. Oblitération complète de la cavité de la tunique vaginale ; en *a* épaississement très-considérable de l'albuginée avec rétraction. Pièce n° 84 *b* de l'année 1860. Grandeur naturelle.

[1] Wilks, *Transact. of the Path. Soc.*, vol. X, p. 210. — Lewin, *Studien über Hoden* (tirage à part de la *Deutsche Klinik*, 1861), p. 36, 51.

ficie vers la profondeur des faisceaux coniques blanchâtres, provenant des parties épaissies de l'albuginée ; ces faisceaux sont le plus souvent lobulés et ne se trouvent que dans certaines parties du testicule (fig. 64, A) ; quelquefois ils sont répandus d'une manière diffuse dans tout le testicule (fig. 64, B). Dans les points où se parfont les callosités interstitielles, les canaux spermatiques disparaissent peu à peu, ainsi que cela arrive dans le foie pour les cellules hépatiques et les canaux biliaires ; il ne reste plus alors qu'un tissu blanc compacte, qui se rétracte à la manière des cicatrices, et qui donne lieu à une dépression à la surface (fig. 64, B).

Quand l'affection est plus intense, il se développe, dans cette masse fibreuse, des *tumeurs gommeuses* jaunes[1], qui se trouvent placées tantôt dans l'albuginée épaissie (fig. 65, B), tantôt dans les callosités de la substance même du testicule. Nulle part je n'ai vu plus distinctement qu'ici la masse jaune résulter de la prolifération et de la métamorphose graisseuse consécutive des éléments cellulaires du tissu connectif. Nulle part il n'est plus évident que le tissu connectif de nouvelle formation est le siége principal de la prolifération ; et si Billroth[2], à propos de cette forme, prétend qu'elle provient d'une exsudation croupale autour des canaux spermatiques, je soutiens précisément le contraire. On voit très-distinctement l'augmentation de volume et la division nucléaire des corpuscules du tissu connectif (fig. 66, *a*), puis la métamor-

Fig. 65.

Fig. 65. Périorchite et orchite interstitielle gommeuse ou sarcocèle syphilitique gommeux. Synéchie complète de la vaginale *a*, qui est très-épaissie. Dans l'albuginée en *b* se trouve une tumeur gommeuse enkystée. Le testicule est très-ratatiné, tout à fait induré, parcouru dans différentes directions par des faisceaux tendineux, avec des tumeurs gommeuses nombreuses, en partie isolées, en partie réunies. Ce n'est qu'en *c* que l'on voit une partie plus molle formée de canaux séminifères. Pièce n° 159 *c* de l'année 1858. Grandeur naturelle.

[1] Ricord, *Clinique iconograph.*, pl. 39 *bis*. — Wilks, *Transact. of the Path. Soc.*, vol. XII, p. 216. — *Guy's Hosp. Rep.*, sér III, vol. IX, p. 55, pl. II, fig. 4. — Canton, *Path. Soc. Transact.*, vol. XIII, p. 162, pl. IX, fig. 1. — Tüngel, *Klin. Mittheil.* Hamburg 1861, p. 45.

[2] Billroth, *Path. Histologie*, p. 62.

phose graisseuse qui se fait dans ces éléments augmentés de volume (*b*) et qui commence déjà au bord des nodosités. Ensuite se produit vers l'intérieur une agglomération assez grande de corpuscules granulo-graisseux, d'abord plus grands (*c*), ensuite plus petits (*d*). Mais, comme il existe une certaine quantité de substance intercellulaire fibreuse, les tumeurs jaunes sont habituellement compactes, sèches et fermes, et se distinguent aussi bien des tubercules profonds du tissu sous-cutané que des tumeurs gommeuses du périoste, par la résistance assez grande qu'elles présentent. C'est pourquoi on peut facilement les confondre avec des tubercules, ou avec un sarcôme quand la masse du tissu connectif interstitiel est encore jeune, molle et vasculaire. L'ensemble peut çà et là être considéré comme quelque chose de particulier; ainsi le nom de *testicule irritable,* qui vient d'Astley Cooper[1] et qui ne s'applique qu'à une simple névralgie, a aussi été employé pour désigner des états de ce genre, ainsi que je l'ai vu, du moins, dans un cas de castration.

Fig. 66.

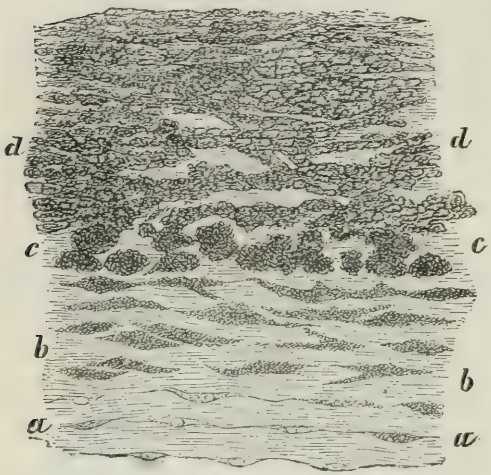

La grande résistance qu'offre au traitement la sarcocèle syphi-

Fig. 66. Coupe microscopique du bord d'une tumeur gommeuse de la tunique albuginée du testicule (fig. 65 *b*). *a a* le tissu connectif sclérosé de la couche formant kyste, avec des cellules fibreuses disposées parallèlement et contenant la plupart plusieurs noyaux ; *b b* métamorphose graisseuse et hypertrophie de ces cellules, *c c* accumulation plus condensée de granulations graisseuses dans le voisinage immédiat de l'endroit caséeux. Cette dernière se compose de larges traînées anastomotiques, de cellules *d d* petites, arrondies et fusiformes, atteintes en grande partie de métamorphose graisseuse et entre lesquelles ne se trouve que très-peu de substance intercellulaire. Grossissement 300. (*Virchow's Archiv*, t. XV, tab. V, fig. 5.)

[1] A. Cooper, *l. c.*, part. II, p. 49.

litique, l'étiologie souvent douteuse[1], le retour assez fréquent à de nouveaux états inflammatoires, décident bien des fois les chirurgiens à enlever les testicules ; et autrefois il m'est arrivé à moi-même, après l'extirpation, de ne pas arriver, malgré mes recherches, à m'édifier sur la nature de la tumeur. Et cependant il s'agit ici d'une forme type, que l'on ne peut pas méconnaître quand une fois on l'a vue et reconnue. C'est pour cela que je n'hésite pas à rapporter à la syphilis la description que Curling fait de l'orchite chronique ; il indique comme signe principal le dépôt d'une matière particulière, jaune, homogène, inorganique, dans le tissu du testicule. Plus tard, quand il sera question de la tuberculose, je ferai voir combien la tuberculose du testicule diffère essentiellement de ce sarcocèle gommeux.

Il est évident que l'orchite syphilitique, soit qu'elle suive la marche d'une simple induration, soit qu'elle prenne la forme gommeuse, est en tout cas une affection importante. Quand elle envahit le testicule tout entier, il en résulte naturellement une aspermie, mais seulement monolatérale ; si la dégénérescence n'est que partielle, le testicule affecté pourra encore fonctionner par ses parties saines. C'est ce qui explique comment, malgré l'existence d'un sarcocèle syphilitique, il peut y avoir encore sécrétion d'un sperme fécondant. Cependant les observations de Lewin[2], qui, dans trois cas sur six d'orchite fibreuse partielle, n'a pas trouvé de spermatozoaires, indiquent, chez ces sujets, un trouble fonctionnel relativement assez profond.

On n'a pas constaté que la tumeur gommeuse du testicule pût s'ulcérer et s'ouvrir ; cependant on rencontre quelquefois aussi des ulcérations dans le cours du sarcocèle, et dans quelques cas de ce genre on peut regarder comme un état consécutif le *fongus bénin du testicule* que nous avons mentionné déjà antérieurement[3]. —

Tandis que l'histoire de la tumeur syphilitique du testicule a pris ainsi une forme déterminée et positive, nous savons encore

[1] North (*Med. Times and Gaz.*, 1862, vol. I, p. 403) parle d'une tumeur syphilitique héréditaire du testicule chez un enfant de quatorze mois.

[2] Lewin, *l. c.*, p. 51.

[3] Rollet, *Mém. sur le sarcocèle fongueux syphilitique*. Lyon 1858. — Hamilton, *Essay on syphilitic sarcocele*. Dublin 1840. — James E. West, *Dublin quarterly Journ.*, 1859, nov., p. 323. — Behrend, *Syphilidologie*, nouv. sér., t. II, p. 538.

bien peu de chose sur la *tumeur syphilitique du sein*. Les données anciennes[1] sur les cancers syphilitiques des seins sont très-peu précises. Bierchen[2] est un peu plus positif; il décrit du moins le cas d'un homme qui guérit par un traitement mercuriel. Yvaren[3] cite une observation de Sauvages et de Marin, pour montrer que la syphilis des seins peut se présenter sous forme de cancer et être guérie par un traitement antisyphilitique. Mais ces observations n'en disent pas plus que celles qui furent publiées plus tard par Richet et Follin[4] sur la nature particulière de l'affection. — Nos connaissances sur l'affection syphilitique de l'*ovaire* sont encore plus limitées. Mes observations ne me permettent pas de douter qu'il existe une ovarite syphilitique; mais je ne puis pas dire si elle produit plus qu'une induration fibreuse avec les divers états qui lui sont consécutifs[5].

Les conditions sont quelque peu différentes dans les *muscles*. Dans ces derniers temps, l'attention fut d'abord attirée sur leurs états, et principalement sur les troubles physiologiques, les douleurs et la contracture musculaires. Buisson[6] décrivit alors les tumeurs syphilitiques des muscles et des tendons comme étant des produits déterminés par une lymphe plastique grise et liés à une hypertrophie. Je ferai remarquer que mes recherches[7] m'ont démontré ici aussi l'existence de deux formes d'inflammation musculaire, une forme *fibreuse simple* et une forme *gommeuse*.

Cette dernière[8] a, pour la doctrine chirurgicale des tumeurs,

[1] Astruc, *l. c.*, t. I, p. 427.

[2] Bierchen, *Abhandlung von den wahren Kennzeichen der Krebsschaden, wie auch der skrophulösen und venerischen Geschwüre und Geschwülste.* Traduit du suédois. Göttingen 1775, p. 81, 86.

[3] Yvaren, *Des métamorphoses de la syphilis.* Paris 1854, p. 432. — Sauvages, *Nosol. method.*, t. IX, p. 344.

[4] Richet, *Traité pratique d'anat. chirurg.*, 1857, p. 513. — Follin, *Traité élément. de pathologie externe*, 1861, t. I, p. 707.

[5] Lecorché, *Gaz. méd. de Paris*, 1856, p. 743. Pièce de notre collection n° 144 de l'année 1859.

[6] Bouisson, *Gaz. méd. de Paris*, 1846, juillet, août. — *Tribut à la chirurgie*, 1858, t. I, p. 527.

[7] *Virchow's Archiv*, t. XV, p. 282.

[8] Saint-Arromand, *Des tumeurs gommeuses du tissu cellulaire et des muscles.* Thèse de Paris, 1858, p. 21. — Thévenet, *Études et considérations pratiques sur les tumeurs gommeuses du tissu cellulaire, des muscles et de leurs annexes.* Thèse de Paris, 1858, p. 22. — Nélaton, *Gaz. des hôp.*, 1858, n° 6; 1861, n° 59.

la plus grande importance parmi presque toutes les tumeurs gommeuses, parce qu'elle donne facilement lieu à des erreurs. Ce sont les muscles des extrémités supérieures, de la nuque et du cou qui sont surtout exposés à ce danger. Les tumeurs gommeuses atteignent quelquefois, dans ces endroits, des dimensions considérables ; souvent elles ont un diamètre de plusieurs pouces[1] ; elles sont dures, et paraissent, à la coupe, comme formées de dépôts blanchâtres, rougeâtres, d'un blanc pur ou d'un blanc jaune, légèrement striés, cependant sans sécheresse[2]. L'examen microscopique montre un tissu de granulation très-compacte à petites cellules dans le tissu connectif intramusculaire, avec dégéné-

[1] Billroth, *Path. Histologie*, p. 62.

[2] Un des cas les plus intéressants de ce genre a pris rang dans notre collection il y a peu de temps (pièce n° 129 de l'année 1864). C'était une grande tumeur gommeuse du muscle long dorsal, qui s'étendait entre la deuxième et la huitième vertèbre dorsale et occupait l'espace compris entre la tête et l'angle des côtes. Elle provenait d'une journalière de cinquante-trois ans, qui en mai 1864 fut admise dans le service du professeur Frerichs pour une paralysie presque complète des extrémités inférieures et de la vessie avec état très-variable de la sensibilité. D'après les renseignements qu'elle donnait, la maladie se serait développée très-rapidement à la suite d'un grand refroidissement. Dans le courant des mois suivants il y eut souvent des secousses dans les extrémités inférieures, fourmillements, douleurs lancinantes, diminution de la sensibilité, et ni l'emploi de l'électricité, ni celui de l'iodure de potassium n'amenèrent d'amélioration durable. En juillet se montrèrent de temps en temps des douleurs dans la moitié inférieure droite du thorax, et la malade se plaignit d'une sensation d'engourdissement dans cette partie ; l'examen révéla l'existence d'une tumeur ovale allongée très-compacte, assez douloureuse, placée à côté de la colonne vertébrale ; elle s'étendait de la région de la première vertèbre jusqu'à la huitième et écartait l'omoplate de la paroi thoracique. Après s'être accrue au début, cette tumeur, dans le courant d'août, s'atrophia au point qu'on ne pouvait guère plus la sentir. Dans l'intervalle, la malade avait eu des eschares, de la cystite, des vomissements, des troubles dans la respiration et dans la parole ; elle s'affaiblit progressivement et mourut le 31 août. L'autopsie démontra, outre une cicatrice à l'entrée du vagin, une dégénérescence grise des cordons postérieurs de la moelle épinière, au point que des deux côtés du long sillon postérieur il ne restait qu'une traînée blanche et étroite. Les restes de la tumeur dans le long dorsal étaient très-considérables et se prolongeaient assez dans toute l'étendue qui avait été remarquée originairement. Dans de grandes portions, les fibres musculaires avaient complétement disparu ; dans d'autres, on pouvait encore les reconnaître, tandis que le muscle avait été remplacé par une masse en partie d'un gris blanchâtre, en partie jaune, disposée en faisceaux continus. Les limites de cette nouvelle masse n'étaient nulle part bien nettes. Au microscope, cette masse était composée d'un tissu granuleux très-épais, à petites cellules, qui en beaucoup d'endroits était en pleine métamorphose graisseuse et passait rapidement à l'état de masse caséeuse granuleuse, et qui, formée en partie de tissu connectif interstitiel, en partie de tissu connectif calleux de nouvelle formation, était disposée en séries qui répondaient à la direction des faisceaux fibreux. — Ce cas laisse beaucoup à désirer au point de vue des antécédents ; mais la nature anatomique de la tumeur et sa diminution partielle et si rapide dans les derniers temps de la vie étaient si caractéristiques, que la découverte de la cicatrice à l'entrée du vagin compense bien le défaut d'anamnestiques positifs.

rescence graisseuse précoce, au milieu de laquelle les cellules disparaissent complétement, de sorte qu'il ne reste qu'une masse finement granulée, riche en graisse et en apparence amorphe. Les stades ultérieurs peuvent produire l'impression d'une infiltration amorphe, circonstance qui a induit Billroth en erreur. Quand on examine la tumeur à une époque moins avancée, on rencontre un très-grand nombre de petites cellules, rondes pour la plupart et à un noyau, comme dans le tissu de granulation que nous venons de mentionner [1]. Ce stade cellulaire dure, dans les tumeurs gommeuses musculaires, beaucoup plus longtemps que dans toute autre espèce de tumeurs de ce genre, à l'exception peut-être des tumeurs cérébrales. Comme les grandes dimensions de ces produits les placent à côté des formes les plus complètes de ce genre, il est d'autant plus facile de les confondre avec d'autres productions, surtout avec les sarcômes à petites cellules. Sidney Jones [2] a décrit quelques cas très-caractéristiques de ce genre dans les muscles de l'épaule et du bras, et Senftleben [3] a signalé particulièrement leur analogie avec les fibroïdes. D'après mes observations, il y a, outre les antécédents et les symptômes concomitants, deux circonstances qui doivent surtout éclairer la question : d'abord la coloration jaunâtre, causée par la tendance à la métamorphose graisseuse, des tumeurs développées entre les faisceaux primitifs du muscle ; cette tumeur, malgré son volume considérable, a plutôt le caractère d'un gonflement qui se rattache à la forme du muscle, que celui d'une production indépendante ; ensuite leur très-grande fréquence dans les muscles longs, surtout aux extrémités par lesquelles ils s'insèrent aux os [4]. Dans

[1] Robin, *Bullet. de la Soc. anat.*, 1855, p. 26.

[2] Sidney Jones, *Transact. of the Path. Soc. Lond.*, vol. VII, p. 346, pl. X, fig. 5-6 ; vol. XI, p. 246.

[3] Senftleben, *Archiv f. klin. Chirurgie*, t. I, p. 107.

[4] Un commis marchand de vingt-quatre ans eut en 1860 un chancre avec tuméfaction douloureuse des ganglions inguinaux ; il fut guéri en quinze jours par des pilules dont la composition ne lui était pas connue ; il resta une cicatrice calleuse. Six semaines plus tard parurent des ulcères superficiels aux lèvres et aux gencives et de la gêne dans la déglutition. Dès janvier 1862 les glandes sous-maxillaires et les parotides se tuméfièrent, et la consomption commença. En mars il fut admis à la Charité (service de M. Traube). Plaintes très-vagues, douleurs dans l'extrémité inférieure droite, marche difficile, grande faiblesse corporelle et intellectuelle, affaiblissement de la mémoire et de l'intelligence. Rétention d'urine avec catarrhe vésical, fièvre. On fit usage de l'iodure de potassium à l'intérieur et de l'iode à l'extérieur sur les glandes tuméfiées. En avril, otorrhée

ce dernier cas, l'os lui-même est souvent affecté[1]. Cependant il est possible que ces deux conditions manquent ; le chirurgien se décidera alors à une opération, tandis que l'expérience apprend que le mal aurait pu disparaître complétement par un traitement efficace (iode, mercure)[2]. Il paraît cependant que, dans quelques cas[3], ces tumeurs peuvent se ramollir et s'abcéder.

Les muscles internes peuvent être affectés de la même manière, bien que le nombre des observations en soit encore très-restreint. Murchison[4] rapporte un cas d'affection du diaphragme. Les observations les plus nombreuses, qui, sans doute, sont toutes cliniques, se rapportent aux tumeurs gommeuses de la langue[5]. Ce sont des tumeurs nodulaires, souvent assez considérables, qui se développent dans le tissu de la langue, tantôt tout près de sa surface, tantôt dans son épaisseur même ; elles se montrent généralement à sa partie postérieure ou vers son milieu. Quelquefois elles sont placées assez superficiellement, et on peut avec Thévenet[6], les décrire comme des gommes sous-muqueuses. J'ai vu une fois une tumeur de ce genre qui avait envahi à peu près la moitié de la langue ; elle était dure au toucher et incommodait beaucoup le malade. Ces tumeurs, qui sont presque toujours indolentes, croissent quelquefois avec rapidité, et quand elles sont abandonnées à elles-mêmes, elles peuvent finir par s'ulcérer.

à gauche avec surdité presque complète, fièvre continue, eschares, délire, etc. Mort le 9 mai 1862. A l'autopsie, pachyméningite hémorrhagique sur le rocher gauche, dans la fosse crânienne moyenne et sur la tente, légère rougeur hémorrhagique de la pie-mère. Foyers de ramollissements dans le noyau lenticulaire et la couche optique gauche avec tumeurs gommeuses, petites, irrégulières, d'un blanc verdâtre. A l'insertion du muscle trapèze gauche à la clavicule se trouve une tumeur de 1 3/4 pouce d'épaisseur, très-dense, colorée par places en gris rougeâtre, en blanc pur ou en blanc verdâtre ; à l'intérieur on distingue encore bien les fibres. L'examen microscopique montre des granulations à cellules fines, très-compactes, avec métamorphose graisseuse et épaississement caséeux dans les endroits jaune blanchâtre (pièce n° 11 de l'année 1862). Les ganglions inguinaux sont indurés, le muscle droit de l'abdomen présente dans certaines parties des épanchements hémorrhagiques et de la suppuration. Rien de particulier à la moelle épinière.

[1] Dufour, *Bullet. de la Soc. anat.*, 1851, p. 139.

[2] Robert, *Union méd.*, 1859, mars, p. 579.

[3] Dittrich, *Prager Vierteljahrsschrift*, 1850, p. 52. — Virchow, *Gesammelte Abhandl.*, p. 638. — Nélaton, *l. c.*

[4] Murchison, *Transact. Path. Soc.*, vol. XIII, p. 251.

[5] Bierchen, *l. c.*, p. 95. — M. G. Lagneau fils, *Gaz. hebd. de méd. et de chir.*, 1859, p. 499, 516, 550.

[6] Thévenet, *l. c.*, p. 15.

Elles peuvent alors être facilement confondues avec le cancer ; les praticiens cependant semblent le plus souvent avoir échappé à cette erreur[1], car sans cela il existerait bien des recherches anatomiques sur la nature de l'affection. Comme il est reconnu que les tumeurs gommeuses de la langue se résolvent très-lentement, mais avec certitude, par un traitement antisyphilitique, il n'y a jamais indication d'opérer.

De toutes les tumeurs gommeuses musculaires que l'on connaît, la plus remarquable et la plus intéressante est celle du *myocarde*. Tandis que les anciens auteurs ont décrit diverses végétations syphilitiques de l'endocarde (condylômes), on est revenu, dans ces derniers temps, peut-être trop exclusivement de cette opinion, et on a pris l'habitude de considérer comme une fable toute l'histoire de la syphilis du cœur. Sur ces entrefaites on a réuni, dans l'espace de quelques années, une série de cas de ce genre, qui démontrent la présence de tumeurs gommeuses dans le tissu du cœur[2]. J'ai moi-même autrefois décrit avec assez de détails un cas semblable[3] ; depuis j'en ai recueilli un autre tout aussi positif[4].

Il est probable que dans cette catégorie se rangent un certain nombre de cas anciens, qui ont été observés à une époque où cette forme n'était pas bien connue, et qui ont été décrits comme des tumeurs tuberculeuses. J'ai dans ma collection un cas de ce genre, où à défaut d'antécédents je ne pus établir si elle était syphilitique ou non. Ce sont des tumeurs caséeuses, atteignant le volume d'une noix, assez molles, qui présentent une surface lobulée et qui font saillie à travers la paroi en dehors et en dedans du cœur ; elles ont la plus grande analogie avec les tumeurs gommeuses[5]. On peut même aller jusqu'à prétendre que le plus grand nombre de cas de tuberculose idiopathique, avec de grandes

[1] J'ai observé sur un malade de mon service une cicatrice profonde de la langue, à la suite de l'ablation d'une tumeur de ce genre. Ce malade présentait tous les accidents de la syphilis, surtout des affections gommeuses des os et du tissu sous-cutané.

[2] Ricord, *Clin. iconographique*, pl. XXIX. — Lebert, *Traité d'anat. path.*, t. I, p. 470, 570, pl. LXVIII, fig. 5-9. — *Virchow's Archiv*, t. XV, p. 283, tab. V, fig. 7-8. — Lhonneur, *Bullet. de la Soc. anat.*, 1856, janvier. — Wilks, *Guy's Hosp. Rep.*, ser. III, vol. IX, p. 43, pl. IV, fig. 3. — Rutherford Haldane, *Edinb. med. Journ.*, 1862, nov., p. 435. (Les deux derniers cas ne présentent pas d'antécédents certains.) — v. Rosen, *Behrend's Syphilidologie*, 1860, t. III, p. 249 (tumeur gommeuse congénitale).

[3] Pièce n° 159 *c* de l'année 1858. — *Clinique européenne*, 1859, n° 6.

[4] Pièce n° 38 de l'année 1862.

[5] Pièce n° 257 de l'année 1857.

tumeurs des parois du cœur, appartient à la syphilis constitutionnelle [1].

Les tumeurs gommeuses du cœur proprement dites peuvent se présenter dans toutes les parties charnues de cet organe, aux ventricules, aux oreillettes, à la cloison, aux muscles papillaires. Elles paraissent atteindre leur plus grand développement à la cloison, où elles forment des tumeurs d'un tel volume qu'elles font saillie dans les deux cavités du cœur. J'en ai vu qui atteignaient le volume d'un œuf de pigeon. Elles sont tantôt superficielles et situées dans l'endocarde ou dans le péricarde, tantôt profondes, au milieu des parois charnues du cœur. Dans le premier cas, il y a d'habitude une forte endocardite ou une péricardite chronique avec sclérose considérable du tissu. Le plus souvent les tumeurs sont multiples; on les rencontre aussi solitaires, petites, atteignant la grosseur d'un pois, ou bien encore placées l'une à côté de l'autre en amas ou en groupes, et ayant l'apparence d'un foyer constitué par une seule tumeur rugueuse ou lobulée. Quand on y fait une incision, on voit qu'elles consistent en une masse jaune blanc ou jaune brunâtre, dense, assez homogène, tantôt plus sèche, tantôt plus humide et mobile, entourée de tissu connectif quelquefois blanc et calleux, quelquefois rougeâtre, très-vasculaire et mou. Leur structure, comme celle des autres tumeurs gommeuses des muscles, est finement cellulaire; leur matrice est constituée par le tissu connectif interstitiel, et l'on peut encore rencontrer dans de grandes tumeurs les débris des faisceaux primitifs musculaires un peu atrophiés.

Il est très-difficile de distinguer ces gommes des sarcômes à petites cellules et des tubercules. Selon moi, le signe distinctif le plus important des gommes est la prompte dégénérescence graisseuse et la formation de grandes masses caséeuses, d'une substance presque amorphe ; de plus, les sarcômes du cœur ne sont jamais primitifs, et quand ils sont métastatiques, l'examen des tumeurs-mères peut éclairer le diagnostic. Les tubercules du cœur sont habituellement miliaires; quand ils deviennent plus grands, il est très-difficile de les distinguer des gommes, et j'attacherais

[1] Pendant longtemps j'ai pensé que le tissu du cœur ne renferme jamais de ces grands tubercules; mais un cas récent (pièce n° 131 *b* de l'année 1864) m'a rendu moins affirmatif.

pour le moment une plus grande importance à la concomitance d'une tuberculose générale qu'aux caractères des tubercules isolés. Toutefois on trouve, sous ce dernier rapport, un auxiliaire utile dans l'enkystement des tumeurs gommeuses par des couches charnues ou calleuses du tissu connectif, ainsi que dans les dimensions plus grandes des cellules isolées.

La présence de si grandes altérations dans le cœur, bien qu'elles ne se développent que sourdement, entraîne cependant des troubles fonctionnels considérables, surtout parcequ'il peut se faire dans les parties qui présentent ces changements des thromboses des parois et même des anévrysmes partiels du cœur. Le plus souvent il en résulte des troubles considérables de la circulation, surtout de la cyanose, de la dyspnée, de l'œdème; la mort subite par syncope[1] peut en être la conséquence.

J'ai déjà ailleurs[2] attiré l'attention sur l'existence d'une myocardite *fibreuse simple*, autre que la myocardite gommeuse. Cela est sans doute assez difficile à démontrer ; mais quand on examine, à l'autopsie, un grand nombre d'individus atteints de syphilis constitutionnelle, on en trouve assez qui présentent des cicatrices fibreuses multiples dans le tissu musculaire du cœur, sans que l'on puisse en donner une autre étiologie. Ce point mérite, du reste, un examen plus approfondi, comme aussi l'existence d'une endocardite syphilitique[3].

Il en est de même des autres parties du *système vasculaire*. Dans mon grand travail, j'ai attiré l'attention[4] sur ce fait que l'inflammation gommeuse présentait une assez grande analogie avec l'endoartérite déformante, qui conduit à la sclérose et à l'athéromasie. J'ai aussi montré que les tumeurs gommeuses peuvent affecter les parois artérielles. Depuis cette époque, j'ai vu un cas de syphilis constitutionnelle très-remarquable à ce point

[1] Dans le dernier cas que j'ai observé, où l'infection primitive remontait à dix-huit ans auparavant et où le malade avait été admis à la Charité pour des ulcères de la jambe, il fut pris subitement pendant la nuit, quelques jours après la guérison de ces ulcères, de palpitations et de douleurs de poitrine ; vers le matin survint une dyspnée considérable, et dix minutes après, le malade mourut.

[2] *Virchow's Archiv*, t. XV, p. 288.

[3] A. Förster (*Würzb. med. Zeitschr.*, 1863, t. IV, p. 7) parle d'une endocardite syphilitique chez un petit garçon de six semaines, sans cependant démontrer en quoi elle était syphilitique.

[4] *Virchow's Archiv*, t. XV, p. 324.

de vue; chez une jeune fille de dix-huit ans, qui, outre des cicatrices de la langue, du pharynx et de l'épiglotte, une néphrite graisseuse interstitielle et une ostéite gommeuse du tibia, présentait une aorte parsemée sur une très-grande étendue de places sclérotiques et athéromateuses, lésion très-surprenante pour cet âge[1]. Plus tard, Steenberg[2] et Wilks[3] ont fait les mêmes observations, en ce qui concerne les affections des artères cérébrales. Enfin récemment C. O. Weber[4] a décrit un cas très-remarquable, où chez une jeune fille morte de syphilis constitutionnelle avec des tumeurs gommeuses du crâne et du foie, l'artère pulmonaire présentait une tumeur de nouvelle formation, longue de 3/4 de pouce, épaisse de 2 1/2 lignes, du volume d'un haricot, ayant une structure tout à fait analogue à celle des tumeurs gommeuses, seulement d'une consistance un peu plus molle[5]. On peut s'attendre, d'après cela, à ce que l'étude de cette partie quelque peu négligée de la syphilidologie se développe à son tour. Car un regard jeté sur l'ouvrage d'Yvaren[6] montre que les anciens ne l'avaient pas négligée, et quand même il ne faudrait pas admettre dans le même sens qu'eux les cas de grands anévrysmes qui auraient été guéris par un traitement antisyphilitique, cependant ce côté de la syphilis mérite une attention particulière. Si l'on ne peut pas révoquer en doute que des anévrysmes partiels du cœur proviennent d'une myocardite syphilitique, on ne peut non plus nier que dans les artères anévrysmatiques, la formation des sacs ne puisse avoir la même origine.

Il faut encore attacher une très-grande importance aux formes analogues dans les *appareils nerveux centraux*, parce qu'elles donnent lieu aux affections les plus dangereuses et les plus variées. Les anamnestiques ont conduit les cliniciens les plus exercés à admettre depuis longtemps déjà des formes syphili-

[1] Pièce n° 37 *d* de l'année 1859.

[2] Steenberg, *Den syphilitiske hjernelidelse*. Kjöb. 1860. (*Canstatt's Jahresbericht für 1861*, t. IV, p. 328.)

[3] Wilks, *Guy's Hosp. Rep.*, 1863, sér. III, vol. IX, p. 44.

[4] C. O. Weber, *Verh. der niederrheinischen Gesellschaft zu Bonn*, 1864, p. 171.

[5] J'ai aussi mentionné une tumeur sur la paroi de l'artère pulmonaire chez une personne atteinte de syphilis constitutionnelle.

[6] Yvaren, *l. c.*, p. 401.

tiques de paralysie, d'épilepsie, de céphalée, d'insomnie et de troubles intellectuels[1]. Il a été fait dans ce sens quelques recherches anatomiques très-utiles, en petit nombre il est vrai, qu'a réunies Lallemand[2]. On ne peut toutefois nier qu'il n'existe dans les connaissances que nous avons aujourd'hui même de la syphilis viscérale, des lacunes importantes, qui ne peuvent être comblées que par une observation très-soignée. Je dois surtout faire remarquer que ce n'est que dans ces tout derniers temps que l'attention a été de nouveau plus attirée sur les formes simplement irritatives et inflammatoires dont l'existence, à côté des formes gommeuses, pouvait être supposée avec une grande probabilité, après que j'eus démontré qu'elles se rencontraient dans tant d'autres endroits du corps. Il est vrai que leur présence dans la substance cérébrale proprement dite n'a toujours pas encore été constatée avec toute la clarté désirable.

Dans mon exposé je dois naturellement faire abstraction de tous les faits cliniques qui ont été observés, et je renvoie, pour ce sujet, à Benjamin Bell, à Romberg, à Yvaren, à Todd et à d'autres[3].

[1] Astruc (*l. c.*, t. I, p. 424), qui cite tous ces états et plusieurs autres encore, fait précéder leur classification de la remarque suivante : « Functionnes illæ, quæ exercentur « ope organorum in capite latentium, lædi possunt in lue venerea multiplici de causa : « 1° Tumoribus præter naturam genitis, exostosi vel carie alterutrius tabulati ossium, « quæ superiorem vel inferiorem cranii partem componunt; nodis gangliisve pericranii « aut meningum; hydatidibus vel tuberculis plexuum choroidum ; skirrho glandulæ pituitariæ, quæ insidet ephippio ; apostemate vel tumore gummatoso in encephalo etc. »

[2] Lallemand, *Recherches anatomo-pathologiques sur l'encéphale et ses dépendances*. Paris 1834, t. III, p. 105.

[3] B. Bell, *l. c.*, t. II, p. 376, 409. — Romberg, *Klinische Wahrnehmungen und Beobachtungen*, 1851, p. 23 ; *Lehrbuch der Nervenkrankheiten*, 3e édit., 1857, t. I, p. 751, 812. — Knorre, *Deutsche Klinik*, 1849, n° 7. — Yvaren, *l. c.*, p. 33. — Todd, *Clinical lectures on paralysis*, 2e édit. Lond. 1856. — G. Hirsch, *Klinische Fragmente*. Königsb. 1857, 1re partie, p. 163. — Reade, *Dublin quart. Journ.*, 1852, febr., p. 53 ; 1860, nov., p. 347 ; 1863, nov., p. 324. — J. F. Duncan, *ibid.*, 1863, févr., p. 48. — Nélaton, *Gaz. des hôp.*, 1854, n° 148. — Sandras, *ibid.*, n° 153. — Gjör, *Norsk Magazin for Lägevidenskaben*, 1857, t. XI, p. 774. — Engelsted, *l. c.*, p. 126. — Passavant, *Virchow's Archiv*, t. XXV, p. 151. — Behrend, *Syphilidologie*, 1860, t. III, p. 88. — Hassing, *ibid.*, p. 455 (d'après *Hosp. Tidende*, 1858, n° 25). — Leubuscher, *Die Pathologie und Therapie der Gehirnkrankheiten*. Berlin 1833, I, p. 154. — *Deutsche Klinik*, 1861, n° 6. — Jottkowitz, *De hemiplegia et paraplegia syphilitica*. Diss. inaug. Berol. 1858. — Bremme, *De paralysi centrali syphilidem secuta*. Diss. inaug. Berol. 1859. — Padiera, *De encephalopathia syphilitica*. Diss. inaug. Vratisl. 1863. — Beyrân, *Union méd.*, 1860, nouv. série, t. VII, p. 38, 135. — Luton, *ibid.*, p. 597. — Esmarch et Jessen, *Allg. Zeitschr. f. Psychiatrie u. psych. gerichtl. Medicin*, 1857, t. XIV, p. 20. — v. Rosen, *Behrend's Syphilidologie*, 1860, t. III, p. 49. — Steenberg, *l. c.* — Hutchinson and Jackson, *Med. Times and Gaz.*, 1861, vol. I, p. 648 ; vol. II, p. 59, 83,

Je ne méconnais certes pas la valeur de l'observation clinique, surtout quand elle s'appuie sur des résultats thérapeutiques bien suivis. Des observations, telles que celle de La Pierre qui est si remarquable[1], ont certainement une très-grande importance, non-seulement pour la question du traitement mercuriel, mais aussi pour l'histoire du développement de la maladie, et je me plais ici à rappeler combien les médecins d'Aix-la-Chapelle[2], en rassemblant, avec tant d'exactitude, leurs matériaux, ont fait progresser nos connaissances à ce sujet. Tandis que jamais l'observation clinique des maladies cérébrales syphilitiques n'apprendra autre chose, si ce n'est qu'elles sont syphilitiques, ce sont les recherches anatomiques qui seules peuvent apprendre à les bien connaître ; et il m'est bien permis de dire que ce n'est qu'à l'absence totale de faits anatomiques positifs et bien reconnus qu'il faut rapporter les mouvements de flux et de reflux qui depuis des siècles font varier les opinions des médecins sur la syphilis cérébrale. En thérapeutique, on en savait presque autant il y a des siècles qu'aujourd'hui, à cela près tout au plus que le gayac a été remplacé par l'iode.

Mais, jusqu'à présent, les recherches anatomiques n'ont pas révélé la véritable nature des altérations. Des observateurs très-attentifs[3] rapportent même qu'ils n'ont quelquefois rien trouvé à l'autopsie qui pût donner raison du trouble fonctionnel. D'autres ont vu des lésions très-variées : l'un des exostoses internes ou une carie des os du crâne ; l'autre des ramollissements ou des indurations de la substance cérébrale ; un troisième des

133, 456, 578 ; 1862, vol. I, p. 7. — Brown-Séquard, *Med. Times and Gaz.*, 1861, vol. II, p. 135. — Russel, *ibid.*, 1862, vol. I, p. 134. — Hildenbrandt, *De la syphilis dans ses rapports avec l'aliénation mentale*. Thèse de Strasbourg, 1859. — G. Lagneau fils, *Maladies syphilitiques du système nerveux*. Paris 1860. — L. Gros et Lancereaux, *Des affections nerveuses syphilitiques*. Paris 1861. — Ladreit de Lacharrière, *Des paralysies syphilitiques*. Thèse de Paris, 1861. — Zambaco, *Des affections nerveuses syphilitiques*. Paris 1862. — v. Gräfe, *Archiv f. Ophthalmologie*, t. I, p. 313.

[1] Ch. La Pierre, *Die Inunctions-Kur*. Berlin 1860, p. 39.

[2] L. Diemer, *Abhandl. über die Heilwirkung der Aachener Schwefelthermen in constitutionneller Syphilis u. Quecksilberkrankheiten*. Aachen 1862. — Alex. Reumont, *Beiträge zur Pathologie u. Therapie der constitutionellen Syphilis nach Erfahrungen bei der Aachener Thermalkur*. Erlangen 1864.

[3] Gjör, *l. c.*, p. 780. — Engelsted, *l. c.*, p. 132. — Tüngel, *Klinische Mittheilungen*. Hamburg 1863, p. 118. — Gros et Lancereaux, *l. c.*, p. 13 (cas de Dumoulin, Rodet et Ricord). — G. Lagneau fils, *l. c.*, p. 74.

tumeurs gommeuses des membranes ou de quelques parties du cerveau. Il suit de là qu'avant de chercher à ériger un système prématuré, on doit à l'avenir mieux observer qu'on ne l'a fait jusqu'à présent. La syphilis cérébrale présente de très-grandes variétés, comme la syphilis cutanée. Les anomalies sont souvent très-grossières, d'autres fois elles sont si peu appréciables que des recherches histologiques très-exactes peuvent seules résoudre la question. Ajoutez à cela que l'autopsie donne probablement très-souvent des résultats bien moins marqués que si la mort était arrivée plus tôt. La résorption peut faire disparaître les tumeurs gommeuses qui existaient auparavant, et ne laisser d'autre altération que celles qui résultent de la pression des tumeurs gommeuses sur les vaisseaux ou les nerfs, à un stade antérieur de l'affection. On considère alors comme essentiels ces états consécutifs et en quelque sorte fortuits.

Les tumeurs gommeuses se voient le plus souvent à la périphérie, et surtout à la base du cerveau ; on les rencontre beaucoup plus rarement à l'extérieur de la substance cérébrale ou dans la moelle épinière, et plus rarement encore aux racines des nerfs. Le point de départ se trouve dans les membranes ou dans la substance interstitielle (névroglie, périnèvre) ; cependant quand les tumeurs ont acquis un certain développement, c'est à peine si l'on peut reconnaître la place où elles ont pris naissance. Elles ont en effet des propriétés essentiellement infectieuses, au point qu'elles passent d'un point à un autre et qu'elles envahissent à la fois la dure-mère, la pie-mère, le cerveau, les nerfs et les os.

Quelquefois les *tumeurs gommeuses* sont très-nettement délimitées ; ce sont alors des tumeurs dans le sens propre du mot. Habituellement, et c'est ce qui les distingue des gros tubercules, elles sont accompagnées de phénomènes inflammatoires, que l'on ne doit pas considérer comme consécutifs, mais qui s'y lient d'une façon si intime et à une époque tellement précoce, qu'on peut considérer le processus dans son ensemble comme une *inflammation gommeuse*. L'opposé de ces états se trouve dans les *inflammations simples*, qui soulèvent assez souvent la question de savoir si elles n'ont pas été précédées par une affection gommeuse qui aurait rétrocédé.

En passant en revue les différentes parties, nous rencontrons d'abord la syphilis de la *dure-mère*. Ici l'on peut encore distinguer deux espèces, suivant que l'affection siége dans la couche externe (périostée), ou dans la couche interne (libre ou arachnoïdienne). Les affections de la couche externe se présentent presque toujours sous la forme de la *pachyméningite externe* (endocranite de Bruns) et elles rentrent pour ainsi dire dans l'histoire de la péricranite ou périostite externe syphilitique, puisqu'elles déterminent des exostoses, des hyperostoses, des tumeurs gommeuses circonscrites, et une carie sèche[1]. L'importance de ces altérations dépend de leur volume et de leur siége. Des altérations même très-légères peuvent exercer une influence très-considérable lorsqu'elles occupent les points de passage de nerfs importants. C'est ainsi qu'elles lèsent le jeu des nerfs antérieurs du cerveau, des différents nerfs qui se rendent à l'œil, et du trijumeau. Il peut, par contre, exister des exostoses assez volumineuses et des tumeurs gommeuses sous la voûte crânienne sans qu'il en résulte de symptômes notables.

A côté de cette forme circonscrite, il en existe une autre qui est plus *diffuse*, qui s'étend sur de grandes surfaces, comme toute la surface du crâne, et qui, en progressant dans la dure-mère, entraîne une atrophie considérable de la face interne du crâne[2]. Quand on sépare la dure-mère de l'os, ce dernier apparaît inégal ; mais le plus souvent il présente de nombreuses érosions aplaties : il est comme rongé. Tantôt les érosions sont isolées, et alors elles sont irrégulières ou arrondies ; tantôt elles se réunissent pour former de grandes figures dentelées. Dans les dépressions ainsi produites de la lame vitrée pénètrent des épaississements ou des saillies de la dure-mère, qui, à l'état frais, consistent en un tissu de granulation vascularisé ; plus tard, ce tissu devient assez dense et quelquefois crétifié. Quand le processus se trouve sur le passage de nerfs, par exemple aux environs de la selle turcique, il peut en résulter des paralysies, tandis que les organes contenus dans le crâne présentent en apparence

[1] *Virchow's Archiv*, t. XV, p. 244, tab. V, fig. 3. — Howitz, *Behrend's Syphilidologie*, 1862, t. III, p. 602. — G. Lagneau, *l. c.*, p. 47.

[2] *Virchow's Archiv*, t. XV, p. 291. — Tüngel, *Klinische Mittheilungen*. Hamburg 1863, p. 108.

une parfaite intégrité, et ce n'est que par un examen très-attentif que l'on peut reconnaître leur véritable nature[1].

La pachyméningite syphilitique externe se trouve assez souvent liée à des affections graves des os (ostéomyélite gommeuse, carie suppurée et nécrose). Il arrive même qu'à ces endroits le péricrâne peut présenter le même genre d'altération. Habituellement aussi, quand le feuillet externe de la dure-mère est malade, le feuillet interne présente très-souvent une inflammation chronique simple qui amène des épaississements, des adhérences avec la pie-mère, et même des modifications inflammatoires dans les parties adjacentes du cerveau. Ce sont précisément les cas où le diagnostic clinique atteint déjà un certain degré de certitude.

La *pachyméningite interne* se présente souvent sous la forme gommeuse; cependant les formes simples sont encore plus fréquentes. Les tumeurs gommeuses[2] appartiennent en partie à la forme solide, caséo-fibreuse ; elles sont ordinairement arrondies, posées à plat sur la dure-mère, ou bien y pénétrant profondément; quelquefois même elles siégent dans l'épaisseur même de cette membrane[3]. Elles ont un noyau caséeux, plus ou moins grand, jaunâtre ou d'un jaune blanc; leur périphérie est tantôt plus ou moins calleuse et lardacée, tantôt grise et transparente, quelquefois même gélatineuse, suivant que la prolifération est ancienne ou récente, qu'elle s'est faite lentement ou rapidement. Le volume de ces tumeurs varie beaucoup; tantôt on en ren-

[1] Il y a peu de temps que j'ai trouvé cette affection dans la fossette cérébelleuse chez une jeune fille (service de M. Frerichs), chez laquelle on ne connaissait que les symptômes de paralysie, mais pas d'affection syphilitique. On voyait des cicatrices rondes très-caractéristiques dans le vagin, des cicatrices aplaties de la portion corticale, du reste normale, des reins, et des ulcères tout particuliers, dentelés, du gros intestin. Le sinus transverse gauche présentait une thrombose récente, qui se continuait jusque dans les veines de l'arachnoïde et avait déterminé un ramollissement rouge borné à une circonvolution cérébrale.

[2] Bonet cite des cas de Molinetti, Marchetti et Rhodius (*Sepulchretum*, 1679, p. 1669); des cas analogues de Bayle et de Kergaradec, ainsi que de Sanson, se trouvent dans Lallemand (*l. c.*, t. III, p. 10, 25), un de Rayer dans Bedel (*De la syphilis cérébrale*, thèse de Strasb., 1851, p. 5). Cpr. encore Pruner, *Krankheiten des Orients*. Erlangen 1847, p. 194. — Nunn, *Transact. Path. Soc.*, vol. XI, p. 2. — Dickinson, *ibid.*, vol. XIII, p. 8. — Murchison, *ibid.*, p. 251-252. — Roth, *Bayerisches ärztliches Intelligenzblatt*, 1859, n° 37. — Tüngel, *Klin. Mittheilungen*, 1863, p. 91. — L. Meyer, *Allgem. deutsche Zeitschr. für Psychiatrie*, t. XVIII, p. 302. — Calmeil, *Traité des maladies inflammatoires du cerveau*. Paris 1859, t. II, p. 260. — Thévenet, *l. c.*, p 10.

[3] L. Meyer, *l. c.*, tab. I, fig. 2.

contre de très-petites, de la grandeur d'un grain de chènevis à celle d'un pois; quelquefois elles atteignent le volume d'une noix ou le dépassent.

Le siége de ces tumeurs se trouve, dans la plupart des cas, ou bien immédiatement au-dessus de la convexité des hémisphères, ou à la partie antérieure de la base du cerveau, surtout aux environs de la selle turcique; du rocher quelquefois elles vont jusqu'à la tente du cervelet. Wagner[1] en décrit un cas dans la faux du cerveau. Ces tumeurs ressemblent beaucoup aux psammômes (p. 111) et aux sarcômes (p. 337), dont il est cependant facile de les distinguer. Elles diffèrent des premiers par l'absence des grains de sable; des seconds par leur faible vascularisation et leur grande tendance à la dégénérescence graisseuse. Dans un cas de Baudot[2], où une grande tumeur molle occupait la région de la selle turcique et avait atteint les os, on peut se demander s'il ne s'agissait pas d'un sarcôme; il est tout au moins permis de douter que la tumeur en général ait été syphilitique. Les tumeurs gommeuses sont très-difficiles à distinguer des tubercules de la dure-mère, qui, du reste, sont assez rares. J'ai moi-même confondu avec eux le premier cas de tumeur gommeuse qui s'est présenté à mon observation[3]. J'y reviendrai en traitant des tubercules; cependant je ferai observer que ce n'est que par des recherches plus approfondies qu'il sera possible de résoudre entièrement cette question.

Abstraction faite de ce que les tumeurs gommeuses internes de la dure-mère sont assez souvent liées à une affection plus profonde des os, on rencontre souvent tout autour de ces tumeurs une inflammation étendue, donnant naissance à des produits hémorrhagiques et amenant presque toujours plus tard des adhérences avec la pie-mère. Quelquefois les tumeurs gommeuses pénètrent tellement loin dans cette dernière membrane[4], qu'on ne sait si elles appartiennent plutôt à la dure-mère qu'à la pie-mère. La substance cérébrale avoisinante reste rarement indemne. Elle

[1] E. Wagner, *Archiv der Heilkunde*. 1863, p. 162.

[2] Baudot, *Union méd.* 1859, janv., p. 115. — Van Oordt, *l. c.*, p. 50.

[3] *Virchow's Archiv.* 1847, t. I, p. 324. Cpr. *Gesammelte Abhandlungen*, p. 414.

[4] Tüngel, *l. c.*, p. 96. — Wilks, *Guy's Hosp. Rep.*, 3e série, vol. IX, 47, pl. II, fig. 2.

renferme fréquemment, de son côté, des tumeurs gommeuses; le plus souvent elle présente, quelquefois dans une grande étendue, un ramollissement qui est ou bien simplement de nature inflammatoire, ou bien d'origine ischémique et produit par l'oblitération des artères afférentes. J'ai démontré le premier, dans un cas de ce genre, l'obturation de la carotide cérébrale qui passait au milieu du foyer[1]. Bristowe[2] a décrit un cas tout à fait analogue. Gildemeester et Hoyack[3] ont observé l'obstruction de l'artère sylvienne par une cause analogue. Dans les mêmes conditions, Böning[4] a vu celle de la carotide interne et de l'artère sylvienne. Passavant[5] a observé l'obstruction de l'artère basilaire. Plus tard, j'ai rencontré un grand nombre d'artères oblitérées dans une grande tumeur gommeuse de la base du cerveau, observée à la clinique de M. de Græfe[6]. Les artères sont oblitérées, en partie par la compression, en partie par l'épaississement de leurs parois et la thrombose pariétale. Elles sont affectées de la même manière que les nerfs qui traversent la tumeur; ils s'atrophient peu à peu, ainsi que je l'ai remarqué dans le premier cas pour le nerf optique. Dans des circonstances de ce genre, la maladie peut se terminer par une apoplexie.

On a décrit dans ces derniers temps[7], comme syphilitiques, plusieurs cas d'inflammation simple chronique de la pie-mère avec épaississement. L'observation de Ziemssen montre particulièrement l'étranglement des nerfs et leur atrophie par ce mécanisme. Les antécédents les plus précis sont naturellement ici les seuls moyens de diagnostic; car c'est tout au plus si, dans ces cas, l'on peut porter avec quelque certitude un diagnostic anatomique, lorsque d'autres états concomitants décèlent une syphilis généralisée. Il en est de même de certaines granulations très-

[1] *Virchow's Archiv*, 1847, t. I, p. 325.

[2] Bristowe, *Transact. Path. Soc.* 1859, vol. X, p. 21.

[3] Gildemeester en Hoyack, *Nederlandsch Weekblad voor Geneeskundigen.* 1854, janv. n° IV.

[4] Böning, *Deutsche Klinik.* 1861, n° 43.

[5] Passavant, *Virchow's Archiv*, t. XXV, p. 171.

[6] v. Gräfe, *Archiv für Ophthalmologie.* 1860, t. VII, 2, p. 34, pièce n° 119 de l'année 1860.

[7] Ziemssen, *Virchow's Archiv.* 1858, t. XIII, p. 213. — Griesinger, *Archiv der Heilkunde*, 1860, p. 73. — Tüngel, *l. c.*, p. 113. — Leudet, *l. c.* (*Canstatt's Jahresber. für 1861*, IV, p. 326). — Zambaco, *l. c.*, p. 316.

petites, d'exsudats et de condylômes de l'arachnoïde cérébrale et spinale, que quelques observateurs[1] voudraient rapporter à la syphilis, tandis que l'on pourrait les prendre pour des tubercules ou même pour de petits ostéômes non encore arrivés à leur parfait développement (p. 89). On hésitera également, presque toujours, à considérer comme syphilitique l'hydrocéphale ventriculaire[2], bien que dans un cas d'hydrocéphale congénitale[3] avec syphilis également congénitale, je n'aie nullement douté qu'il s'agît d'une affection syphilitique, en raison de l'épaississement de l'épendyme et de la présence de petits foyers de dégénérescence graisseuse. Faurès[4] a même décrit comme syphilitiques des végétations du quatrième ventricule.

C'est à peine si l'on peut douter de la nature de l'affection dans les cas, du reste assez fréquents, où un point circonscrit de la pie-mère se trouve adhérer à la dure-mère épaissie, et où l'on rencontre dans la pie-mère elle-même un dépôt gommeux, même de petites dimensions. Cette *arachnoïdite partielle* produit le plus souvent du tissu connectif en masse compacte, calleux, qui présente par places une prolifération cellulaire plus abondante, et passe très-vite à la dégénérescence graisseuse. On trouve alors de petits points jaunes disséminés dans ce tissu calleux blanc ou gris blanchâtre[5]; ils sont aplatis ou arrondis. La substance cérébrale voisine est presque toujours altérée, ramollie, ou plus dense, plus sclérotique et en même temps gommeuse[6]. Ces mo-

[1] Blachez et Luys, *Gaz., hebd. de méd. et de chir.*, 1861, p. 198. — Engelsted, *l. c.*, p. 144. — Lallemand, *l. c.*, p. 106, note.

[2] Hutchinson, *Med. Times and Gaz.*, 1858, may, p. 464. — V. Rosen, *Behrend's Syphilidologie*, 1860, III, p. 40. — Johns, *Dublin Quarterly Journ.*, 1854, nov., p. 307.

[3] Pièce n° 46 de l'année 1860.

[4] Faurès, *Gaz. méd. de Toulouse*, 1854. *Gaz. hebd.*, 1855, p. 92.

[5] Pièce n° 13 de l'année 1862.

[6] Le cas suivant peut servir de type. Une ouvrière âgée de trente ans, qui deux fois avait été traitée dans le service des syphilitiques, sans que l'on ait pu reconnaître cependant la nature de son mal, entra le 2 mars 1860 à la Charité. Elle était malade depuis trois semaines et présentait des accidents gastriques et nerveux (perte d'appétit, bouche amère, constipation et céphalalgie violente). Des points de côté à gauche cédèrent à une application de ventouses. Le pouls était à 72, il y avait beaucoup de soif, la langue était recouverte d'un enduit gris. La céphalalgie augmenta rapidement; le 12, somnolence, état paralytique des extrémités inférieures et de la langue. Après des affusions et des ventouses à la nuque, elle revint à elle, la céphalalgie et les nausées cessèrent. Mais dans la nuit du 16 au 17, retour de la céphalalgie, vomissements, vertige, délire; le matin, convulsions. Une affusion et un vésicatoire calmèrent ces accidents. Le 23, de

difications entraînent souvent des troubles intellectuels, soit la stupidité ou l'idiotie, soit une véritable manie avec caractère paralytique[1].

Mais l'affection réellement caractéristique de la pie-mère consiste dans la tumeur gommeuse, qui atteint ici un volume dont on ne trouve d'analogue que dans les tumeurs gommeuses musculaires. Ces tumeurs atteignent et dépassent quelquefois le volume d'une noix, même celui d'un œuf de poule. Toutefois ces grandes tumeurs ne sont pas bornées à la pie-mère; elles intéressent le cerveau, les nerfs et souvent la dure-mère[2]; cependant on ne peut méconnaître que leur siége principal se trouve dans la pie-mère. C'est notamment le cas pour les couches lâches, les couches arachnoïdiennes, dans le sens plus restreint du mot, à la base du cerveau[3]; la région située en arrière du chiasma des nerfs optiques jusqu'au pont de Varole, et en arrière du pont jusqu'aux pédoncules du cervelet, est le siége de prédilection de ces tumeurs gommeuses. Sans doute, on trouve des tumeurs gommeuses de l'arachnoïde dans d'autres endroits, par exemple à la partie supérieure des hémisphères cérébraux; mais elles atteignent rarement alors le même volume qu'à la base. En raison de la

nouveau vomissements et somnolence, et après une nouvelle affusion, soulagement persistant. Le 31, la malade quitta l'hôpital, mais elle y revint le 13 avril. La céphalalgie avait reparu, elle ne pouvait plus marcher seule, la langue présentait un enduit blanchâtre épais, le pouls était lent et petit. On fit de nouveau des affusions et on passa un séton. Le 19, augmentation des douleurs de tête; des sangsues amènent du soulagement; le pouls est remonté à 104. Le 28, au soir, violente céphalalgie, vomissements, somnolence; dans la nuit, la connaissance est peu revenue; mais la mort arrive le 27 avril, au milieu des douleurs de tête croissantes. A l'autopsie, on trouve un ostéophyte externe récent à la région temporale du crâne; la dure-mère à gauche est épaissie, vascularisée; au delà du milieu de l'hémisphère, une place de la grandeur d'un thaler, où la pie-mère est adhérente; à la coupe les deux sont calleux et dans la pie-mère se trouve un dépôt aplati jaunâtre (masse graisseuse et caséeuse). La substance corticale du cerveau située au-dessous est en partie ramollie; au milieu de cet endroit se trouve un tubercule dur de la grosseur d'un pois, placé à moitié dans la substance grise, à moitié dans la substance blanche; ce tubercule présente à l'intérieur une teinte légèrement couleur de chair; à l'extérieur il est blanchâtre. Le reste du cerveau est sec, compacte; les ventricules sont un peu dilatés. Périmétrite chronique avec antéflexion. Rate grosse, atrophie prononcée du rein gauche, tâches jaunes dans le tissu musculaire du cœur droit (pièce n° 120 de l'année 1860).

[1] Pièce n° 150 de l'année 1861.

[2] Howitz, *Behrend's Syphilidologie*, 1862, t. III, p. 604 (congénitale).

[3] *Virchow's Archiv*, t. XV, p. 299. — C. Westphal, *Zeitschrift für Psychiatrie*, t. XX, p. 484 (pièce n° 134 de l'année 1862).

grande fréquence des affections concomitantes du cerveau, je crois utile d'en traiter de suite.

Les *tumeurs gommeuses de la substance cérébrale* ont déjà été décrites par les auteurs les plus anciens[1]. Cependant il y a souvent lieu de douter que l'interprétation du fait soit juste; maintes observations récentes peuvent susciter et suscitent même des doutes considérables[2]. Il faut cependant bien admettre comme positif un certain nombre de ces cas[3]. En y ajoutant mes propres observations, on peut dire d'une manière générale que, dans la plupart des cas, les tumeurs sont situées à la périphérie, ou tout

Fig. 67.

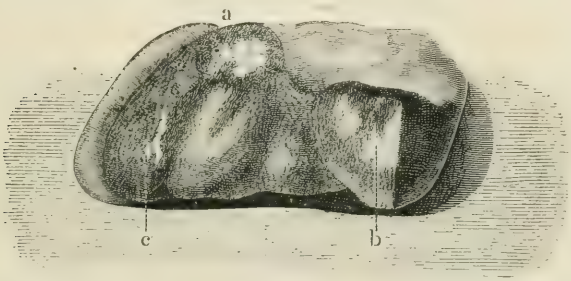

au moins au-dessous de la surface, dans des endroits où s'exercent le plus facilement les influences traumatiques. C'est en faveur de

Fig. 67. Tumeur gommeuse de la substance corticale du cerveau. Immédiatement près de la surface de deux circonvolations voisines, se trouvent des points plus durs qui ont amené une hypertrophie des circonvolutions avec une légère saillie. Une d'entre elles (*a*) a été dessinée extérieurement. Au milieu d'un tissu très-vasculaire (rouge), on voit plusieurs taches, claires, à l'état frais d'un jaune blanchâtre, en partie confluentes, présentant vers leur circonférence des bords taillés à pic. Une autre circonvolution est représentée sur la coupe; on voit la masse *b* jaune, sèche, très-distendue, présentant cependant vers l'extérieur plusieurs adhérences; tout autour se trouve un tissu très-vascularisé, d'un gris rouge, et d'un rouge foncé vers l'extérieur. En *c* se trouve représenté le commencement de la métamorphose caséeuse. Pièce n° 212 de l'année 1863, grandeur naturelle.

[1] Lallemand, *l. c.*, p. 21, 38, donne plusieurs cas de ce genre.

[2] Bedel, *l. c.*, p. 14. — Lebert, *Traité d'anat. path.*, t. II, p. 127, pl. CII, fig. 12-18. — Gross et Lancereaux, *l. c.*, p. 246, 255.

[3] Dittrich, *Prager Vierteljahrsschrift*, 1845, t. IV, p. 97. — Ricord, *Clin. iconogr.*, explic. de la pl. XXX, p. 2. — Gildemeester en Hoyack, *l. c.*, p. 25. — Ludger Lallemand, *Union méd.*, 1853, p. 441. — E. Wagner, *Archiv der Heilkunde*, 1863, p. 167. — Tüngel, *Klinische Mitth.* Hamburg 1863, p. 100. — C. Westphal, *Zeitschrift für Psychiatrie*, t. XX, p. 498. — Engelsted, *l. c.*, p. 131, 143. — Schott, *Mayr's Zeitschrift für Kinderheilkunde*, IV, 4 (dans Zeissl, *l. c.*, p. 334).

ces dernières que milite la fréquence des affections osseuses concomitantes. Comme dans les contusions, c'est surtout le cerveau qui est atteint; et même quand il existe des tumeurs gommeuses dans l'intérieur du cerveau, on les voit encore occuper de prédilection le cerveau proprement dit, soit la substance des hémisphères, soit les grands centres ganglionnaires, surtout la couche optique (p. 433, observation). Ce sont ensuite le pont de Varole et les pédoncules cérébraux et cérébelleux qui sont exposés à être envahis par ces tumeurs. Partout ici, les tumeurs peuvent atteindre un notable développement; cependant elles ne sont pas aussi considérables que celles de l'arachnoïde. Souvent il n'y en a qu'une seule; d'autres fois cependant on en rencontre plusieurs à la fois.

Il n'est pas facile de distinguer ces tumeurs, et il arrive quelquefois que les tumeurs gommeuses sont prises pour d'autres et réciproquement. Je tiens cependant à faire remarquer que dans le cours de la syphilis, abstraction faite des inflammations résultant d'oblitérations vasculaires, il se rencontre des *foyers inflammatoires* simples, circonscrits, *ressemblant à des tumeurs*, présentant toutes les formes possibles (ramollissement cellulaire jaune et rouge, abcès, induration et sclérose), en partie à la suite d'affections parties des os, surtout des os cariés; en partie, peut-être, comme résultat immédiat d'une encéphalite simple[1]. Cette dernière, qui a déjà été admise par Duchek[2], pourrait embrasser un assez grand nombre de faits, bien qu'il soit difficile de la délimiter avec précision.

Abstraction faite de l'encéphalite lobulaire simple, on prend souvent pour une gomme le gliòme, le sarcòme, le carcinòme et le tubercule, principalement parce que toutes ces tumeurs peuvent présenter une dégénérescence graisseuse qui, en les rendant opaques, jaunes, même caséeuses, les fait ressembler tout à fait aux tumeurs gommeuses. Les foyers hémorrhagiques mêmes de ces tumeurs, en se décolorant, peuvent présenter un aspect gommeux. Il est donc de toute nécessité de se tenir sur ses gardes, d'autant plus que les tumeurs gommeuses du cerveau présentent certaines particularités qui ne se rencontrent pas ail-

[1] *Virchow's Archiv*, t. XV, p. 295-298.
[2] Duchek, *Prager Vierteljahrsschrift*, 1853, t. XXXVII, p. 6.

leurs, et qui indiquent précisément l'*influence du tissu-mère* sur la tumeur qui en procède. Mais la même influence se fait aussi sentir sur les autres tumeurs citées et les rapproche des tumeurs gommeuses.

La tumeur syphilitique du cerveau tient à peu près le milieu entre les tumeurs gommeuses médullaires des muqueuses, les tumeurs gélatineuses du périoste et les tumeurs dures du foie et des testicules. Ainsi l'on trouve habituellement tout autour d'elles une matière molle, transparente, quelquefois gélatineuse, qui rappelle beaucoup l'apparence du sarcôme et du gliôme. Tandis que pour la dure-mère, les couches sur les bords se composent assez souvent d'un tissu connectif très-compacte, calleux, très-peu vasculaire, on remarque dans la pie-mère et dans le cerveau lui-même un tissu de granulation plus délicat, d'un aspect grisâtre, traversé par de nombreux vaisseaux, dont la plupart sont de nouvelle formation, et qui se perd peu à peu dans les couches voisines de la pie-mère ou du cerveau. Vers le milieu, on trouve, par contre, des endroits caséeux; des masses caséeuses, de deux, trois et même six lignes d'épaisseur, en forment le centre. A l'extérieur, on voit une tumeur souvent irrégulière, homogène, grise, transparente, molle, arrondie ou oblongue, qui se rattache d'une manière générale à la forme des parties préexistantes. A la coupe, on y rencontre ou bien des foyers isolés de substance caséeuse, ou des endroits confluents qui, après s'être réunis, présentent une forme irrégulière, dentelée ou noduleuse. Ces parties sont tout à fait anémiques, d'une couleur jaune blanchâtre ou jaune pâle uniforme, d'une grande dureté, très-difficiles à entamer avec le couteau, cela d'autant plus que la pression de l'instrument les détache plus facilement des parties voisines, qui sont ramollies. Ce cas se rencontre surtout quand les parties environnantes se sont ramollies, comme cela arrive fréquemment dans les stades ultérieurs des tumeurs gommeuses du cerveau.

Assez souvent, et surtout dans les cas chroniques, les tumeurs atteignent même une grande densité et une grande dureté. Ce ne sont pas seulement les membranes voisines (pie-mère, épendyme) qui s'épaississent, se condensent et forment en même temps des couches d'enkystement à la tumeur, mais la substance cérébrale

elle-même qui se sclérose, et il arrive que des circonvolutions entières de la surface, ou des parties isolées, se transforment en un tissu calleux gris ou d'un gris blanchâtre, qui isole complétement les points caséeux jaunes. Ces formes, qui appartiennent à l'*encéphalite gommeuse* proprement dite, se distinguent surtout en ce que leur limite vers le tissu cérébral avoisinant est peu marquée, que leur intérieur n'est pas uniforme, qu'il est, au contraire, souvent interrompu par des restes de tissu cérébral. Quelquefois on rencontre aussi des tumeurs plus grandes, plus arrondies, qui appartiennent à cette *variété dure* des tumeurs gommeuses du cerveau[1].

La structure microscopique des parties jeunes et molles se distingue surtout par sa nature presque exclusivement cellulaire et quelquefois même médullaire. De petites cellules, délicates, de forme ronde, contenant des noyaux uniques, assez gros, granulés, avec un ou plusieurs nucléoles brillants, mais petits, se trouvent placées, serrées les unes contre les autres, dans une substance intercellulaire peu épaisse, molle, quelquefois faiblement fibrillaire, granuleuse, au milieu de la substance cérébrale elle-même. Quand on divise le tissu, on détruit de nombreuses cellules, et il ne reste plus que des noyaux libres (cytoblastes). Quand l'affection envahit des tissus plus fermes, par exemple la dure-mère, les gaînes des nerfs, quelquefois même la substance cérébrale, la substance intercellulaire devient plus ferme, plus fibrillaire; les cellules prennent une forme plus allongée, fusiforme ou réticulée. Quelquefois, dans l'intérieur du tissu, les pe-

[1] Notre collection possède une très-belle pièce (nº 187 de l'année 1859) de M. Tüngel, qui cite le cas d'ou elle provient, dans ses *Klinische Mittheilungen* pour l'année 1860, p. 32. Elle vient d'un homme de cinquante ans, idiot, qui avait eu de fréquents vertiges avec et sans perte de connaissance et avait succombé à une attaque d'apoplexie. On trouva une apoplexie capillaire dans la moelle allongée. Sur la partie corticale du lobe antérieur gauche du cerveau se trouvaient des tumeurs calleuses, atteignant le volume d'une noix, présentant un aspect transparent en partie jaune grisâtre, en partie gris rougeâtre ; et un noyau jaune blanchâtre, opaque, et un peu saillant sur la surface de section. Les premières parties se composaient d'une prolifération cellulaire très-abondante, et présentant des cellules assez grandes. Les dernières étaient presque complétement amorphes, graisseuses, d'un aspect granuleux et strié sous le microscope. Outre un ramollissement jaune du lobe antérieur gauche, il existait une légère pachyméningite hémorrhagique dans la fosse moyenne gauche du crâne, de fortes adhérences de la dure-mère avec les os; le crâne était du reste normal. Il existait d'anciennes cicatrices dans la région inguinale gauche, et une atrophie du rein gauche.

tits vaisseaux présentent souvent une paroi très-épaisse et une gaîne très-ferme et très-solide, tout à fait calleuse. Vers les points caséeux se montre la métamorphose graisseuse; elle n'est presque jamais assez complète pour qu'il existe des lobules granulo-graisseux; elle est plutôt imparfaite, de telle sorte que les cellules se désagrègent sans s'être agrandies et après avoir donné un assez petit nombre de granulations graisseuses. Les parties caséeuses présentent une substance fondamentale, compacte, presque amorphe, striée par places, parsemée, pour ainsi dire infiltrée, de nombreux granules graisseux; la seule chose qui se présente encore bien manifestement, ce sont les vaisseaux dont les parois sont très-épaisses et qui sont pour la plupart oblitérés. Sur des coupes microscopiques transversales, traitées par de l'acide acétique, ces vaisseaux apparaissent avec leurs gaînes comme des parties claires, auxquelles se rattache vers l'extérieur une prolifération cellulaire plus active, ou des traînées de métamorphose graisseuse plus considérable. Dans ces endroits, ce qui est très-particulier à la tumeur gommeuse, on rencontre assez souvent des portions de substance cérébrale intacte, de sorte que, par places, la tumeur se compose de tissu normal et de tissu de nouvelle formation, alternant l'un avec l'autre.

La symptomatologie de ces tumeurs cérébrales indique que leur marche est tout à fait la même que celle des tumeurs du périoste. Des troubles qui existent déjà, par exemple des phénomènes de paralysie, même très-évidents, disparaissent par moment, quelquefois entièrement; mais ils peuvent revenir plus tard et finir par entraîner la mort. A l'autopsie, on trouve des tumeurs gommeuses méningées ou cérébrales, embrassant une série de nerfs et s'étendant même à une grande partie de la base. On les trouve surtout au pont de Varole, où elles embrassent les racines du trijumeau et des oculo-moteurs. La compression de ces nerfs en produit la paralysie. Quand la résorption du produit vient à se faire, le nerf dégagé peut de nouveau reprendre ses fonctions et l'on peut croire à la guérison. Mais dès que de nouvelles tumeurs se reproduisent, on voit réapparaître de nouveaux symptômes plus intenses. Il me semble que ces symptômes tiennent à ce qu'il y a d'abord une prolifération, puis une métamorphose graisseuse, et une résorption,

qui entraîne la diminution de volume de la tumeur ; si de nouvelles influences fâcheuses viennent à agir, si la résorption n'est pas complète, le processus reprend une nouvelle activité et atteint plus promptement les parties ambiantes. Les tumeurs ne présentent pas d'ulcérations proprement dites, de ramollissements ou d'autres modes de terminaison de ce genre ; nous n'y remarquons pour ainsi dire que la métamorphose caséeuse. Là où il existe un ramollissement ou un abcès, la tumeur gommeuse en est complétement enveloppée, ou bien elle en est entièrement séparée.

Le *diagnostic anatomique* des tumeurs gommeuses présente dans ces circonstances les plus grandes difficultés. On a traité, sous la dénomination de *tubercules*, un assez grand nombre de ces cas. Le grand tubercule cérébral a, en effet, la plus grande analogie avec ces tumeurs gommeuses qui ont subi la métamorphose caséeuse. Mes observations me permettent d'établir les signes distinctifs de ces deux genres de produit : le grand tubercule cérébral, surtout celui qui est isolé, représente en général une tumeur plus moins arrondie, caséeuse dans presque toute son épaisseur, souvent ramollie au centre dans une certaine étendue, du reste très-régulière. La tumeur gommeuse, au contraire, n'est pas toujours ronde, mais elle se rapproche de la forme de la partie qui l'a produite (circonvolution cérébrale, extension de la pie-mère), ou bien elle se compose d'une série de foyers isolés, quelquefois confluents, entre lesquels la substance cérébrale peut très-bien persister ; elle est de plus irrégulière, noduleuse, raboteuse, diffuse. Dans le plus grand nombre des cas, elle ne présente qu'une petite partie qui est réellement caséeuse ; la masse principale se compose d'un tissu connectif compacte, calleux, qui se distingue par des cellules fusiformes ou réticulées bien développées, ou d'un tissu de granulation mou, riche en vaisseaux, qui forme, de son côté, des lobes distincts, dont chacun subit la métamorphose caséeuse. Je n'y ai jamais observé de ramollissement central. Par contre, les ramollissements de la substance cérébrale, si fréquents dans la syphilis, manquent dans la tuberculose. Quant à la structure plus intime, on ne peut pas nier que nulle part les tumeurs gommeuses et les vrais tubercules ne se ressemblent plus qu'au cerveau. Les parties jeunes du tubercule

sont aussi constituées par un tissu à cellules très-petites, et ce qui les distingue surtout, c'est que dans les cellules du tubercule les noyaux sont plus petits. Ainsi que nous le verrons plus tard, la disposition des cellules en nodosités miliaires a une très-grande importance. Il suffit ici de rappeler que ces jeunes couches sont si peu développées dans le tubercule cérébral qu'elles ont échappé à la plupart des observateurs, tandis que dans les tumeurs gommeuses du cerveau elles sont si considérables qu'elles peuvent empêcher d'apercevoir la partie centrale qui est caséeuse.

La seconde difficulté du diagnostic se rencontre dans la distinction des *sarcômes*, des *gliômes* et surtout du *glio-sarcôme*. Je l'ai déjà signalée autrefois[1]; cependant je dois ajouter que j'ai observé quelques cas où je n'ai pu établir de distinction entre eux. C'est ce qui a lieu surtout pour les gliômes et les glio-sarcômes à métamorphose graisseuse étendue. Cette métamorphose dans les gliômes et les glio-sarcômes est complète, en ce qu'elle conduit à la formation de grands globules et de cellules granuleuses bien caractérisés, qui sont compris dans une substance un peu lâche, et peuvent ainsi être facilement isolés. Cette métamorphose graisseuse atteint aussi les parois vasculaires; mais elle épargne d'ordinaire les petits vaisseaux, du moins dans les tumeurs gommeuses. Cependant des tumeurs glieuses qui se rapprochent beaucoup des tumeurs gommeuses présentent souvent des parties plus sèches, plus caséeuses. La périphérie montre des cellules plus grandes, d'une structure anormale, ayant un plus grand développement; cependant il existe aussi des formes de gliôme à cellules plus petites et plus rondes. Bref, la difficulté est telle qu'en considérant surtout les antécédents qui sont si douteux, je ne puis pas nier que les gliômes syphilitiques, comme les ostéômes ou les lymphômes syphilitiques, ne puissent se présenter comme des productions simplement hyperplasiques. Je serais même, à défaut de commémoratifs, porté à considérer comme syphilitiques les cas où la matière caséeuse offre une structure presque amorphe, mais est en même temps compacte et présente une contexture modérément graisseuse[2].

[1] Voyez surtout les cas cités à la note p. 141 et 381, ainsi qu'à la p. 261.

[2] Exemple: Un ouvrier de fabrique, âgé de dix-huit ans, qui ne présentait rien de particulier comme antécédents, entra à la Charité le 12 mai 1864. Il dit qu'il souffrait

Les affections syphilitiques de la *moelle épinière* ont été les moins bien observées. Ce n'est que dans quelques cas que l'on parle des tumeurs gommeuses des membranes[1] et de la moelle épinière[2]. Nous manquons encore, pour l'ensemble probablement assez étendu de ces processus simplement irritatifs, d'une démonstration suffisamment précise, et bien que l'on ne puisse révoquer en doute la nature syphilitique de quelques cas de *tabes dorsalis*, et surtout d'atrophie grise (p. 431), cependant l'observation en cette matière en est encore à ses débuts.

Il en est de même des *nerfs*. Tout ce que nous savons de leurs états pathologiques se rapporte presque tout entier aux nerfs cérébraux et à leur portion crânienne. Le phénomène le plus habituel est l'atteinte portée aux nerfs par les tumeurs gommeuses méningées, et le développement plus indépendant de ces tumeurs sous la forme de tumeurs nerveuses (névrômes). La plupart des cas cités par Dixon[3] se rapportent à cette forme. Les nerfs qui sont le plus souvent atteints sont ceux qui se trouvent aux environs de la selle turcique : l'oculo-moteur, l'abducteur, le pathétique, le trijumeau, l'optique et l'olfactif. Zambaco[4] cite un cas à peu près analogue de la région crurale. — Une autre série de cas se rapporte simplement à des états irritatifs des nerfs, qui

de violents accès de maux de tête. Dans ces derniers temps, ses jambes refusaient de le porter, il était souvent tombé dans la rue; une fois, dans sa chambre, il était tombé sans connaissance en bas de sa chaise. Sa marche était incertaine et vacillante; ses mains tremblaient quand il les étendait; le pouls battait de 48 à 58 fois par minute. La nuit, il rêvait beaucoup et une fois il se leva et chercha certaines personnes qui s'étaient trouvées antérieurement autour de lui. Le 21, éclatèrent subitement les signes d'une attaque d'apoplexie, respiration stertoreuse, coloration cyanosée, mort. — A l'autopsie, on trouva la dure-mère assez hyperémiée; le lobe moyen droit du cerveau était tuméfié, comme gélatineux, et immédiatement au-dessous de la surface se voyait une tumeur assez jaune, sèche, ayant un diamètre de 5 centimètres, et plongeant de 35 millimètres dans la substance; cette tumeur était arrondie et allongée. Tout autour existaient des vaisseaux d'assez gros calibre, et en même temps qu'un vaisseau, une traînée de la masse jaune se continuait avec la dure-mère. Le microscope montrait des interruptions fréquentes dans la masse de la tumeur, constituées par des stries de tissu normal; la tumeur se composait presque entièrement d'un tissu compacte, presque amorphe, avec quelques fines granulations graisseuses; mais elle était parcourue par d'assez gros vaisseaux, à parois très-épaisses, les uns oblitérés, les autres perméables. Dans leur voisinage se rencontraient une prolifération cellulaire et une métamorphose graisseuse. (Pièce n° 130 de l'année 1864.)

[1] Wilks, *Guy's Hosp. Rep.*, 3e série, vol. IX, p. 50.

[2] E. Wagner, *Archiv der Heilkunde*, 1863, p. 169.

[3] Dixon, *Med. Times and Gaz.*, 1858, oct., n° 434.

[4] Zambaco, *l. c.*, p. 150.

se montrent habituellement sous forme d'inflammations chroniques du névrilème et du périnèvre, et se rattachent ordinairement à des processus analogues de la pie-mère et de la dure-mère.

Nous avons des connaissances plus certaines sur les affections syphilitiques de l'organe qui se rapproche le plus de l'appareil nerveux central, et qui fournit aux observations directes les meilleurs points de repère: je veux parler de l'*œil*[1]. Je me borne à ne mentionner ici que les tumeurs qui se trouvent dans l'intérieur de l'œil; car autrement, ce chapitre dépasserait les limites de notre cadre[2]. Depuis longtemps on connaît certaines tumeurs de l'iris, qui ont été décrites sous le nom de *condylômes*. J'avais déjà pensé, en considérant leur marche clinique, qu'il fallait bien qu'il s'agît ici de tumeurs gommeuses molles de l'iris, d'une iritis gommeuse[3]. Alfred Græfe et Colberg[4] l'ont démontré péremptoirement sur une tumeur de la grosseur d'une lentille, qui avait eu un développement très-rapide. — Après l'iris, on voit dans la *choroïde* des produits gommeux d'un bien plus petit volume, mais analogues cependant aux tumeurs de l'arachnoïde. Elles forment de petites tumeurs, très-nombreuses, tantôt isolées, tantôt groupées, la plupart blanchâtres, qui, lorsqu'elles sont résorbées, laissent après elles des parties atrophiées, des cicatrices[5]. Mais l'examen de cette forme n'a été jusqu'à présent qu'assez superficiel, tandis que les ophthalmologistes se sont plus occupés des formes simples, diffuses de la choroïdite, qui se lient habituellement à des troubles du corps vitré, au décollement et à l'altération de la rétine[6]. Après les couches arachnoïdiennes, ce sont les parties nerveuses de l'œil qui sont le plus exposées

[1] Jonathan Hutchinson, *A clinical memoir on certain diseases of the eye and ear, consequent on inherited syphilis*. London 1863.

[2] Wedl, *Atlas der pathol. Histologie des Auges*. Leipzig 1861, 4e liv., *Adnexa oculi*, III, fig. 25-26) décrit un cas de tumeur gommeuse cutanée de la paupière. — Tumeur gommeuse de l'orbite dans Demarquay, *Tumeur de l'orbite*, p. 198.

[3] *Virchow's Archiv*, t. XV, p. 305.

[4] Alfr. Gräfe et Colberg, *Archiv für Ophthalmologie*, t. VIII, 1, p. 288.

[5] R. Liebreich, *Atlas der Ophthalmoskopie*. Berlin 1863, p. 10, tab. IV, fig. 2. — Hutchinson, *Diseases of the eye and ear*, p. 130, 136.

[6] Stellwag v. Carion, *Ophthalmologie*. Erlangen 1855, t. II, 1, p. 113. — Hutchinson et Jackson, *Med. Times and Gaz.*, 1861, vol. II, p. 270, 402, 433; 1862, vol. I, p. 506. — Gros et Lanceraux, *l. c.*, p. 292.

à la syphilis. Je ne sache pas que l'on ait encore nettement décrit la forme gommeuse dans la *rétine;* Zambaco[1] seul y mentionne de petites tumeurs, ayant la forme de grains de millet. La plupart des observations[2] se rapportent à des modifications plusdiffuses, qui s'accompagnent d'hémorrhagie et d'opacité dans le stade aigu, et d'atrophie dans le stade chronique[3].

Nos connaissances sur les affections syphilitiques de l'*oreille* sont encore bien plus bornées. D'après Hutchinson[4], il est probable que beaucoup de cas de surdité doivent se rapporter à des lésions syphilitiques des nerfs auditifs et de l'oreille interne ; mais il n'existe pas de démonstration positive de cette opinion. Cependant on ne peut pas douter que des tumeurs gommeuses de la base de l'encéphale ou du crâne n'atteignent aussi le nerf auditif; d'un autre côté, j'ai déjà montré qu'il existait des suppurations dans la caisse du tympan et des rétrécissements de la trompe d'Eustache[5]; on connaît, de plus, depuis longtemps, une carie syphilitique du rocher, mais là se bornent nos connaissances à ce sujet.

Nous avons encore à traiter d'un organe interne important : c'est le *poumon*. Les auteurs du dix-septième et du dix-huitième siècle parlent beaucoup d'asthme et de phthisie produits par la syphilis; les auteurs même les plus dignes de foi (Fr. Hoffmann, Astruc, Max. Stoll) parlent de la guérison de la phthisie pulmonaire par un traitement antisyphilitique. Morton se bornait, sans doute, à admettre l'influence de la syphilis sur le réveil d'une phthisie à laquelle le sujet était prédisposé et sur la rapidité de la marche d'une phthisie existante. Cependant Portal[6] ne vit aucune difficulté à regarder la phthisie pulmonaire vénérienne comme une espèce particulière. On ne doit pas non plus oublier que la blennorrhagie a toujours été décrite comme une maladie vené-

[1] Zambaco, *Des aff. nerv. syphil.*, p. 370.

[2] Stellwag, *l. c.*, t. II, 2, p. 596. — v. Gräfe, *Deutsche Klinik*, 1858, n° 21. — Liebreich, *l. c.*, p. 27, tab. X, fig. 1-2. Hutchinson et Jackson, *l. c.*, 1861, vol. II, p. 269, 403, 433. — C. Schweigger, *Vorlesungen über den Gebrauch des Augenspiegels.* Berlin 1864, p. 109. — Gros et Lancereaux, *l. c.*, p. 293.

[3] Hutchinson, *Diseases of the eye and ear*, p. 161. *Med. Times and Gaz.*, 1861, vol. II, p. 502.

[4] Hutchinson, *Med. Times and Gaz.*, 1861, vol. II, p. 530. *Diseases of the eye and ear*, p. 174.

[5] *Virchow's Archiv*, t. XV, p. 313. Cpr. Lagneau, *l. c.*, p. 300.

[6] Ant. Portal, *Beobachtungen über die Natur und Behandlung der Lungenschwindsucht*, traduit du français par Mühry. Hannover 1799, t. I, p. 262.

rienne, et que l'on a attribué à sa suppression une part très-importante dans la production de la phthisie. Toutefois cette théorie ne manqua point d'adversaires. Girtanner, Bayle et, avant tous les autres, Lænnec s'élevèrent contre cette manière de voir; les travaux de ce dernier auteur établirent pour longtemps que la phthisie tuberculeuse était une affection qui avait sa nature propre. De temps en temps on a voulu reprendre la doctrine des scrofules et des tubercules blennorrhagiques, surtout après la tentative de Ritter et Autenrieth, au nom de l'école historico-naturelle en Allemagne[1]; mais cette doctrine finit, elle aussi, par disparaître.

On ne pouvait sans doute pas nier qu'il n'y eût des affections syphilitiques des gros tuyaux respiratoires, surtout une phthisie laryngée produite par la syphilis (p. 406); mais on résista longtemps pour admettre une forme analogue de la phthisie pulmonaire. Les données de Graves, de Stokes, de Lagneau et d'Yvaren, qui soutenaient cette idée, exercèrent peu d'influence sur l'opinion générale, parce qu'ils ne s'appuyaient pas sur des preuves anatomiques. La première tentative mieux dirigée que fit Depaul[2], pour rapporter à la syphilis certaines affections pulmonaires regardées comme tuberculeuses et que l'on avait rencontrées dans la syphilis congénitale, n'aboutit point, parce qu'il avait trouvé du pus dans ces tumeurs, et qu'il s'agissait probablement ici ou d'une forme de pneumonie ou d'une dilatation des bronches, mais non d'une affection spécifique.

Depuis ce temps on a décrit[3] un certain nombre de tumeurs gommeuses des poumons. Bien que beaucoup de ces descriptions soient grandement sujettes à caution, je suis cependant bien loin de les révoquer toutes en doute. D'après mes observations, je dois seule-

[1] Schœnlein, *Allgemeine und specielle Pathologie und Therapie*, 1837, t. IV, p. 209. — Gietl, *Gräfe und Walther Journal*, t. XXIII, p. 443.

[2] Depaul, *Gaz. des hôp.*, 1851, mai, nos 50-51. Ses premières descriptions datent de 1837.

[3] Ricord, *Clinique iconogr.*, pl. 28 et 28 *bis*. — Lebert, *Traité d'anat. path.*, t. I, pl. XCII, fig. 3-4. — v. Rosen, *l. c.*, p. 246. — Howitz, *l. c.*, p. 608. — C. Hecker, *Virchow's Archiv*, t. XVII, p. 192. — Wilks, *Guy's Hosp. Rep.*, 3e sér., vol. IX, p. 34, pl. III, fig. 2. — E. Wagner, *Archiv der Heilkunde*, 1863, p. 357. — Cornil, *Bullet. de la Soc. anat.*, 1861, p. 440. — Martineau et Cornil, *ibid.*, 1862, p. 486. — A. Förster, *Würzb. med. Zeitschr.*, 1363, t. IV, p. 4. — *Klinische und experimentelle Mitth. aus der Dermatologie und Syphilidologie*, p. 117. — v. Bärensprung, *Hereditäre Syphilis*, p. 103-108, tab. VII.

ment engager à être très-circonspect dans leur appréciation. On rencontre très-souvent dans les poumons des tumeurs caséeuses, jaunes et jaune blanchâtre, qui ne sont pas enkystées; elles présentent tous les degrés de consistance et de dimension, sans que l'on soit autorisé pour cela à admettre leur nature syphilitique. La simple coïncidence avec d'autres produits syphilitiques[1] ne saurait être décisive ici; car pourquoi un sujet syphilitique ne pourrait-il pas être atteint de tuberculose pulmonaire[2] ou de pneumonie caséeuse? et pourquoi un phthisique ne pourrait-il pas devenir syphilitique? Pour regarder comme gommeuse une tumeur donnée, il faut, selon moi, outre les anamnestiques et la coïncidence avec d'autres produits analogues, démontrer avant tout que la tumeur procède d'une *matrice* de tissu connectif. Le produit ne doit pas se trouver libre dans les alvéoles, les bronches ou leurs dilatations; il ne doit donc pas avoir une origine catarrhale.

Il y a, en effet, toute probabilité que de véritables tumeurs gommeuses se rencontrent dans les poumons d'adultes; les unes sont plus fibreuses, blanches ou colorées, surtout noires; les autres sont plus caséeuses, sèches, souvent blanches ou d'un jaune blanc, parsemées quelquefois de points noirs; et, quoique différentes, elles sont toutes très-suspectes; mais la péribronchite et la pneumonie chronique donnent lieu, dans des cas où l'on ne peut démontrer la syphilis, à des produits qui ressemblent tellement aux précédents, que je ne puis désigner ces tumeurs comme positivement *spécifiques*, comme des tumeurs gommeuses proprement dites. Ainsi même la forme très-dure, qui comprend de grandes tumeurs, et que l'on observe quelquefois dans la syphilis constitutionnelle, se rencontre, sans aucun signe de cette infection, chez les tailleurs de pierre ou les ouvriers qui exercent un métier analogue[3]. La maladie connue en Angleterre sous le

[1] Ainsi Wagner (*l. c.*, p. 357) cite un cas que j'ai observé autrefois (*Gesamm. Abhandlungen*, p. 595), comme un exemple de syphilôme des poumons chez les nouveaux-nés. D'après l'état de la muqueuse bronchique que j'ai décrit avec exactitude, je regarde encore aujourd'hui cette affection pulmonaire comme tuberculeuse.

[2] v. Rosen (*Behrend's Syphilidologie*, 1860, III, p. 35) cite quelques cas de tuberculose précoce chez des enfants qui présentaient une syphilis constitutionnelle.

[3] Notre collection possède sous le nº 66 de l'année 1861 une très-belle pièce de ce genre. Elle provient d'un aiguiseur, âgé de trente-cinq ans, qui depuis deux ans était affecté de toux, de diarrhée et de sueurs nocturnes; il avait présenté, après une pleurite (1860),

nom de *Grinder's Asthma* s'accompagne habituellement d'une lésion de ce genre.

Mes observations m'ont conduit à considérer comme très-probablement spécifiques les formes suivantes : le plus habituellement on rencontre une pleuro-pneumonie chronique, multiple, indurée, ou une broncho-pneumonie qui détermine à la surface de l'organe, sur la plèvre et immédiatement au-dessous d'elle ou au voisinage des bronches de moyenne et de petite dimension, des foyers calleux très-denses, qui se présentent à la surface du poumon avec l'aspect cicatriciel et dans l'intérieur de l'organe sous forme de nodosités ou même de tubérosités. Ils sont durs, difficiles à couper, et se composent d'un tissu connectif très-dense, quelquefois même sclérosé, qui, naturellement blanc, prend souvent, grâce au pigment noir qu'il renferme, un aspect tacheté, bleuâtre, gris ou presque tout à fait noir. Des tumeurs de ce genre dépassent le volume d'une noix ; et si beaucoup d'entre elles se trouvent réunies, une grande partie du poumon peut devenir imperméable à l'air, et le malade être affecté d'asthme. Assez souvent on remarque dans ces tumeurs des parties jaunâtres, à peine caséeuses ; le microscope y démontre une métamorphose graisseuse incomplète, soit du tissu connectif lui-même, soit des cellules qui en proviennent et qui ont proliféré, ce qui les rapproche beaucoup des tumeurs gommeuses du périoste et du foie. Il est probable que plus tard il se fait une résorption de la graisse et par là une régression partielle. Je dois cependant avouer ne pouvoir donner de caractères spécifiques distinctifs entre ces produits et la pneumonie chronique des tailleurs de pierre.

L'autre cas se présente plutôt comme une *pneumonie lobulaire caséeuse*, et comme, alors, les foyers peuvent se ramollir et s'ulcérer, on se trouve par là ramené à la question de la *phthisie syphilitique*. Il s'agit ici de tumeurs jaunes ou jaune blanchâtre, très-denses à la coupe et presque homogènes, qui peu-

une expectoration abondante, en partie sanguinolente. A cela s'était jointe une grande dyspnée, allant jusqu'à l'orthopnée avec cyanose, enfin il eut de l'hydropisie. L'autopsie montra deux cicatrices à la couronne du gland et une ancienne épididymite avec de la substance caséeuse disséminée et des adhérences ; du reste, il n'y avait ni ulcères, ni tumeurs dans l'intestin. On avait donc ici à choisir entre une tuberculose, une affection syphilitique et une pneumonie des aiguiseurs.

vent atteindre la grosseur d'une noix et même la dépasser, et se trouvent placées très-souvent autour des bronches de moyenne grandeur. Elles se distinguent, déjà à l'œil nu, des autres tumeurs caséeuses par leur structure compacte et uniforme. Cette différence se remarque surtout au microscope, qui permet de constater, comme premier degré du développement, une induration fibreuse, donnant naissance à une prolifération cellulaire, qui subit ensuite la métamorphose caséeuse. Vers les bords, on peut poursuivre cette prolifération souvent jusque dans le tissu connectif interlobulaire et dans la charpente des alvéoles. Cette forme se distingue de la première par une prolifération plus forte. On ne saurait cependant oublier que quelque chose de tout à fait semblable se rencontre aussi dans la tuberculose, et je crois qu'il faudra encore une étude très-approfondie pour fixer les limites qui séparent la tuberculose et les tumeurs gommeuses caséeuses. Dans un cas de syphilis constitutionnelle[1], j'ai trouvé,

[1] Pièce n° 12 de l'année 1862. Elle provient d'une personne de vingt-huit ans, morte le 12 août 1862, qui, d'après les registres de la Charité, y fut admise en 1852 pour une blennorrhagie, et depuis rentra sept fois dans le service des syphilitiques. En 1853 elle entra avec des ulcères à l'anus, qui furent regardées comme des fics ulcérés, et guérirent par un traitement simple. En 1854, elle eut un exanthème papuleux; en même temps, on nota un ulcère papuleux et une angine. Elle subit à cette époque un léger traitement par frictions (4 drachmes d'onguent gris) et guérit rapidement. A la fin de 1854, elle eut encore un ulcère à la commissure postérieure, qui guérit par la pierre infernale. Vers le milieu de 1855, elle eut encore un exanthème papuleux aux cuisses et aux jambes, qu'un traitement ioduré fit disparaître. En été 1858, elle fut traitée à l'hôpital de Béthanie pour une affection du genou gauche gonflé et ulcéré; la guérison se fit par ankylose. Au commencement de 1859, elle fut prise de violentes douleurs ostéocopes nocturnes, les deux tibias étaient gonflés; elle rentra le 22 mars à la Charité (service de M. de Bärensprung) et y resta jusqu'à sa mort. Elle fit un traitement continu par de la décoction de salsepareille avec du séné et de l'iodure de potassium. Malgré cela, elle eut une tumeur dure dans le tissu sous cutané de la cuisse gauche qui finit par s'ulcérer, en même temps que les tumeurs gommeuses du tibia gauche, qui donnèrent issue à une grande quantité de pus et à des débris nécrosés. En mars 1860, une partie du tibia s'exfolia. Depuis les forces diminuèrent, il y eut des vomissements et de la diarrhée, des selles liquides et sanguinolentes avec ténesme. On constata une ulcération et un rétrécissement du rectum. Les douleurs ostéocopes devinrent violentes, les os du front et du nez, les radius et les clavicules se tuméfièrent. Des bains sulfureux et de l'iodure de potassium amenèrent une amélioration. En juillet 1861 se montrèrent de l'ozène avec affaissement des os du nez, des tumeurs gommeuses plus grandes aux bosses frontales avec œdème de la face, plus tard des douleurs vagues dans les bras et le dos, ainsi que dans la sphère d'innervation du trijumeau. L'état général empira malgré un régime fortifiant et de l'iodure de potassium. En mai 1862, le gonflement augmenta aux os du front, aux apophyses zygomatiques etc., aggravation des douleurs, fièvre très-forte. Le 4 juin 1862 on institua des frictions avec un scrupule d'onguent mercuriel tous les jours. Au commencement, le résultat parut favorable, mais les forces baissèrent de

en même temps que des tumeurs de ce genre, une pleurite avec nodosités et exsudat fibrineux, hémorrhagique, que j'aurais sans cela considérée comme une pleurite tuberculeuse. La plèvre costale était parsemée d'une foule de petites granulations rondes (miliaires) et de tumeurs plus grandes et aplaties qui se faisaient remarquer par leur couleur jaune. Un grand nombre d'entre elles se trouvait immédiatement placé autour d'une plaque épaissie, cicatricielle et étendue, dont les bords étaient rayonnés. Les nodosités pulmonaires avaient le volume d'un pois, et atteignaient celui d'une noix. La plupart d'entre elles renfermait une cavité ulcéreuse, ou bien il s'était produit tout autour une cavité constituée par une dilatation bronchique.

C'est à peine si j'oserais regarder ce fait comme de nature syphilitique, si je n'avais pas observé, ainsi que d'autres[1], dans un petit nombre de cas, chez les nouveau-nés, des tumeurs tout à fait analogues, dont la connexion avec la syphilis congénitale ne peut laisser aucun doute. C'étaient des nodosités placées à la périphérie, immédiatement sous la plèvre ou au centre de l'organe autour des bronches; elles étaient grosses comme un pois, quelquefois comme une noix. Les plus petites présentaient, au milieu d'un tissu connectif rougeâtre, très-vasculaire, un noyau plus mou, gris ou jaunâtre, formé d'un tissu de granulation jeune, qui çà et là avait subi une dégénérescence grais-

nouveau et la mort arriva après une lente agonie, le 12 août. L'autopsie montra des tumeurs gommeuses aux deux tibias, aux os du front et aux pariétaux etc.; les os présentaient des enfoncements profonds; les os du nez manquaient, ainsi que la cloison cartilagineuse et osseuse, et les cornets moyens; on voyait des cicatrices étendues au pharynx et au voile du palais. Il existait une forte pachyméningite hémorrhagique interne avec hyperostose interne des os. De légères cicatrices se voyaient à l'entrée du vagin, ainsi qu'une périmétrite ancienne. Ulcérations étendues de tout le rectum, les unes avec cicatrices, qui arrivaient jusqu'à la tunique musculeuse; les autres avec diphthérite récente. Il existait aussi de nombreuses petites cicatrices de la substance corticale des reins, et une tuméfaction opaque des canalicules urinifères. Dans le jéjunum, trois grandes cicatrices correspondaient à la séreuse parsemée de petites tumeurs blanchâtres; dans l'iléon se remarquaient deux petits ulcères sans produit caséeux. L'état des organes respiratoires est indiqué dans le texte ci-dessus.

[1] Au dire de M. de Bärensprung (*Hereditäre Syphilis*, p. 111) une affection pulmonaire de ce genre se rencontrerait d'une façon plus ou moins exclusive dans les cas de syphilis héréditaire, où la mère présente une syphilis constitutionnelle, tandis que réciproquement, dans la syphilis du père, c'est le foie et les capsules surrénales qui sont le siége de l'altération. L'inexactitude de cette opinion ressort des cas de v. Rosen *Behrend's Syphilidologie*, 1861, t. III, p. 245) et de Hecker (*Klinik der Geburtshunde*. Leipz. 1861, t. I, p. 196).

seuse et présentait un aspect légèrement caséeux, quoiqu'il ne fût *pas tout à fait sec*. Les plus grosses se composaient d'une substance ferme, caséeuse, homogène; les plus volumineuses d'entre elles avaient une couche périphérique caséeuse, et un contenu mou, grumeleux, également caséeux[1]. Les anamnestiques et la coïncidence militaient en faveur d'une affection syphilitique; d'un autre côté, rien ne soutenait l'idée de la tuberculose, et je dois en général me ranger du côté de Depaul, lorsqu'il pense que tous les cas décrits sous le nom de *tuberculose congénitale des poumons* ont été probablement mal interprétés. Je n'ai jamais rencontré un seul cas positif de tubercules congénitaux.

Mais il existe, sans doute, aussi des *affections pulmonaires simplement inflammatoires d'origine syphilitique*, qui ne sont jamais gommeuses, et il me semble résulter une lacune essentielle de la négligence que la plupart des auteurs ont mise à examiner ces cas. Plusieurs de ces états se rattachent aux indurations que nous avons déjà citées plus haut. Je les ai rencontrés aussi bien dans le parenchyme propre du poumon que dans les plus fines ramifications bronchiques et sur la plèvre[2]. J'ai aussi fait ressortir leur rapport avec la syphilis en signalant des observations analogues de Dittrich et de Vidal. Depuis ce moment, se sont présentés à mon observation bien des cas de ce genre, au point que je pourrais considérer certaines formes de pleurite, de pneumonie et de péribronchite, comme le pendant des formes chroniques d'inflammations du foie, des testicules etc.

Le cas est bien plus difficile pour les pneumonies et les bronchopneumonies catarrhales, qui deviennent si souvent caséeuses. Je ne saurais fixer la limite qui sépare les formes syphilitiques de celles qui ne le sont pas, ni même décider si une de ces formes peut être réellement appelée *syphilitique*. Cela est surtout très-probable pour deux d'entre elles. Le premier, j'ai décrit une *hépatisation blanche* particulière des poumons chez les enfants morts-nés[3], où les alvéoles sont complétement obstruées par une masse considérable d'épithélium, quelquefois graisseux. F. Weber[4] a

[1] C. Hecker, *Verhandl. der Berliner geburtshülfl. Gesellschaft*, VIII, p. 124. Pièce de notre collection nº 880.

[2] *Virchow's Archiv*, t. XV, p. 310.

[3] *Virchow's Archiv*, 1847, t. I, p. 146.

[4] F. Weber, *Beiträge zur pathol. Anatomie der Neugebornen*. Kiel 1852, 2e livr., p. 47.

donné sous le même nom une description tout à fait analogue. Mais Hecker[1] seul a trouvé une corrélation entre cette forme et la syphilis. La chose a encore été démontrée avec plus de précision par Lorain et Robin[2], qui ont donné à cet état le nom peu approprié d'*épithéliôme* et en ont fait un corollaire immédiat du pemphigus syphilitique. Howitz[3] a établi la même connexion, sans rien savoir de ces observations. Wagner[4] admet la même manière de voir, en regardant cet état comme un syphilôme diffus; je l'ai trouvée moi-même confirmée dans deux cas plus récents. Tous ces cas s'accordent en ce que cet état entraîne la mort du nouveau-né, bien que l'on puisse, ainsi que j'ai pu aussi le constater récemment, chasser de l'air dans les alvéoles par une insufflation vigoureuse. Ces enfants naissent ordinairement avant terme. J'ai rencontré une fois[5], outre cette altération, des tumeurs gommeuses qui atteignaient le volume d'un pois.

A ce catarrhe alvéolaire congénital se rattache, selon moi, un autre état, assez rare, que j'ai observé quelquefois chez des adultes et chaque fois alors chez des jeunes filles. Cet état appartient à l'*induration brune*, que j'ai déjà décrite[6]; mais il se distingue de la forme ordinaire, en ce qu'il ne se combine à aucune altération du cœur, et qu'il n'existe, hors des poumons, aucun trouble circulatoire appréciable; malgré cela, il s'accumule dans les poumons une grande quantité de pigment brunâtre, qui prédomine dans le contenu cellulaire des alvéoles. Ces dernières sont tellement remplies de cellules catarrhales rondes, que cette accumulation rend le tissu plus compacte, et met obstacle à l'entrée de l'air dans les alvéoles. Ce catarrhe pulmonaire est très-probablement la cause qui gêne le passage du sang à travers les poumons.

La plupart des autres observations d'affections pulmonaires syphilitiques que l'on trouve dans les auteurs, et que l'on rencontre aussi bien chez les nouveau-nés et les enfants que chez les adultes, se rapportait, et je ne puis leur donner un autre nom,

[1] C. Hecker, *Verhandl. der Berliner geburtshülfl. Gesellschaft*, 1854, VIII, p. 130.
[2] Lorain et Robin, *Gaz. méd. de Paris*, 1855, n° 12.
[3] Howitz, *Behrend's Syphilidologie*, 1862, t. III, p. 611.
[4] E. Wagner, *l. c.*, p. 356.
[5] Pièce n° 289 de l'année 1860.
[6] *Virchow's Archiv*, t. I, p. 461.

à des broncho-pneumonies catarrhales, le plus souvent multiples et circonscrites, qui tantôt étaient ramollies et suppurées, tantôt sèches et caséeuses. Je me demande si l'on parviendra jamais à fixer ici une limite anatomique bien tranchée[1]; l'observation clinique seule, avec un très-grand matériel, pourrait peut-être arriver à établir une distinction que, certes, on n'a pas encore trouvée jusqu'à présent. Car Förster[2], qui a trouvé le tissu insterstitiel fortement intéressé dans la broncho-pneumonie d'enfants syphilitiques, avoue qu'il a rencontré le même fait, bien que très-rarement, chez des enfants qui n'étaient pas syphilitiques. Il reste donc toujours encore, à ce sujet, un vaste champ ouvert aux recherches cliniques et anatomiques. —

Il résulte de ce coup d'œil jeté sur les affections locales les plus importantes, que le cadre déjà si grand de la syphilis, qui, il y a peu de temps, était encore si obscur et si problématique, se présente cependant dès aujourd'hui à nous, malgré les lacunes encore considérables de nos connaissances, sous un jour inconnu autrefois. Ce changement si favorable, qui s'est accompli dans l'espace d'à peine vingt ans, nous le devons en première ligne à un examen anatomique plus approfondi. C'est le même flambeau qui a conduit les cliniciens à la découverte de nouveaux trésors d'observations. Mais ce progrès inattendu peut aussi induire en erreur. Il me semble que maintenant déjà certains observateurs sont trop disposés, après un rapide examen, à rapporter à la syphilis tout ce qui peut se rencontrer chez un syphilitique, ou tout ce qui cède à un traitement antisyphilitique. Je crois d'autant plus de mon devoir d'exhorter, de la manière la plus pressante, à la circonspection, que l'histoire de notre science nous offre précisément en syphilidologie un exemple frappant des extravagances auxquelles peut conduire l'excès d'enthousiasme.

Je crois avoir rendu un certain service à la science, en partageant en trois grandes séries les processus locaux syphilitiques : les processus *irritatifs simples* (fluxionnaires, inflammatoires, hyperplasiques), les processus *gommeux* et les processus *amy-*

[1] *Virchow's Archiv*, t. XV, p. 312. — Luzsinsky, *Wiener med. Wochenschrift*, 1856, n° 11, p. 168.

[2] A. Förster, *l. c.*, p. 4.

loïdes; les deux premiers appartiennent à la syphilis proprement dite, le dernier à la cachexie syphilitique. Mais je crois être arrivé à un résultat encore plus utile en constatant qu'aucune des deux séries qui appartiennent à la syphilis proprement dite ne donne lieu à un produit étranger à la texture naturelle du corps, à aucun tissu spécifique ni hétérologue, qui soit particulier à la syphilis. Chaque année, en m'apportant de nombreux et nouveaux matériaux d'observation, m'a confirmé dans l'idée que même la tumeur gommeuse, la granulation syphilitique ne se distingue pas plus de la granulation inflammatoire que la roséole syphilitique ne se distingue de la roséole simplement fluxionnaire.

En onkologie, la connaissance de la tumeur gommeuse a un intérêt tout particulier, précisément par l'unité de son point de départ étiologique, qui sert de base à ses variétés diverses. Si l'on ne connaissait ce point de départ unique, on n'aurait jamais réuni les variétés *fibreuse, médullaire, gélatineuse* et *caséeuse*[1], bien qu'un examen histologique plus exact nous enseigne que toutes ces formes, prises dans leur essence, concordent toutes ensemble. Chacune d'elles représente, en effet, un *tissu de granulation ayant une tendance à la dégénérescence graisseuse;* c'est au degré variable d'irritation qu'il faut attribuer, en partie, la différence qui existe entre les variétés individuelles; mais elle tient surtout à la *différence locale du tissu-mère.* C'est ce qui explique pourquoi la tumeur gommeuse ressemble tantôt au fibrôme, tantôt au myxôme, tantôt au gliôme ou au sarcôme, tantôt au tubercule, toutes variétés qui conservent du tissu qui leur a donné naissance des propriétés qui peuvent persister longtemps. C'est ce qui explique enfin pourquoi elle se rapproche plus des états simplement inflammatoires que d'autres formes de tumeurs, à l'exception du fibrôme et du gliôme.

Cette observation est d'autant plus importante que personne ne peut révoquer en doute que la syphilis ne soit pas seulement infectieuse de place à place, mais aussi contagieuse d'individu à individu, et que le *même virus ne soit infectieux dans l'intérieur*

[1] Chassaignac (*Clin. europ.*, 1859, n° 30, p. 234) distingue trois formes : la forme charnue, la forme colloïde ou gommeuse-liquide, et une forme bourbilloneuse, qui répond à peu près à ma variété caséeuse.

du corps et contagieux à l'extérieur. Seulement là s'arrête, il est vrai, l'accord qui existe entre les observateurs. Le virus se rencontre-t-il dans *tous* les processus locaux? Peut-il partir, pour s'étendre, de tous les foyers qui sont arrivés à un certain degré de spécificité? Se comporte-t-il par conséquent, en toutes choses, comme le virus des tumeurs malignes?

L'opinion générale des médecins a certes aussi fait des progrès à ce sujet. La contagiosité de beaucoup de produits secondaires a été établie d'une manière certaine par l'expérimentation et l'observation clinique. Ce que les auteurs ont décrit autrefois sous le nom de *syphilis insontium*, syphilis transmise sans coït, est aujourd'hui presque généralement admis. Mais l'expérimentation fait défaut et l'observation clinique devient incertaine quand il s'agit des produits tertiaires et surtout de la tumeur gommeuse proprement dite. Néanmoins il y a ici aussi, pour le jugement à en porter, des points que nous voulons établir.

Tout d'abord, l'*ensemble de l'évolution* de la syphilis concorde parfaitement avec l'ensemble de l'évolution des tumeurs malignes. La maladie commence par une affection locale; en général, c'est le chancre induré. *Cette induration fait pendant à la tumeur-mère des tumeurs de mauvaise nature*. Elle peut s'étendre en largeur et en profondeur; en un mot, *ronger*. Vient ensuite l'affection des *ganglions lymphatiques* (bubons) et surtout des ganglions placés dans la direction du courant lymphatique; souvent il y a une inflammation manifeste des vaisseaux lymphatiques afférents; c'est aussi là que se rencontrent les produits virulents. Alors apparaissent les affections des parties éloignées, tout d'abord sous des formes légères, simplement irritatives, plus tard sous des formes plus graves et en dernier lieu sous la forme gommeuse. *Dans les tumeurs gommeuses, l'induration de la tumeur-mère se reproduit en même temps que les modifications causées par la nature du tissu-mère local.*

On ne ferait pas la moindre difficulté à nommer ces tumeurs gommeuses des *métastases*, s'il s'agissait de toute autre forme de tumeur. Ne se présentent-elles pas avec les mêmes caractères que les autres métastases? Il est vrai que ce n'est pas le poumon qui est l'organe le premier atteint; mais dans l'histoire des sarcômes, n'avons-nous pas appris à connaître des exemples

(p. 249) où les poumons ne présentaient absolument rien et où, par contre, la peau, le foie, le cerveau présentaient des atteintes considérables? Qu'on se rappelle seulement le développement des mélano-sarcômes (p. 251, 278, 280).

On ne pourra pas s'empêcher de reconnaître, comme intermédiaires entre l'affection locale et les métastases, les liquides, surtout le sang et la lymphe, et cela d'autant plus que Waller, Pellizari, Lindwurm et d'autres ont pratiqué avec le sang des syphilitiques des inoculations suivies de succès. Sans doute, on ne sait pas ce qui pouvait s'être mélangé au sang. Sigmund[1] prétend que ce ne sont que les cellules et surtout les cellules purulentes qui servent de véhicule au principe infectant. Si cela est vrai, les observations de Szabadföldy[2] auraient une importance toute particulière, parce qu'elles accordent aux cellules du pus syphilitique la contractilité. Il serait ainsi possible qu'il existât un mouvement spontané et une migration des parties infectieuses. Köbner[3] déduit de ses recherches que les corpuscules purulents sont très-actifs, mais qu'ils ne transportent pas nécessairement le contagium; il ne faut toujours pas oublier que l'argumentation de Sigmund se rapporte plutôt au chancre non infectant ou mou qu'au chancre infectant ou induré. Du reste, Michaélis croit, ainsi que je l'ai déjà indiqué plus haut (t. I, p. 108), devoir attribuer la faculté contagieuse aux produits de la désagrégation graisseuse, au détritus de la granulation nécrobiotique[4].

Cette question importante n'a pas encore été vidée par l'expérimentation; elle ne peut l'être qu'en même temps que celle que Rollet a de nouveau posée, de la possibilité pour certaines blennorrhagies de produire la syphilis, et en même temps encore que cette autre question plus difficile, d'un sperme qui, ainsi qu'on l'admet, transmettrait la syphilis du père à l'enfant, sans que la mère en fût atteinte. Il me paraît toutefois plus naturel de ne regarder ni les cellules ni le détritus comme le mode

[1] Sigmund, *Wiener med. Wochenschrift*, 1859, p. 371.

[2] Szabadföldy, *Virchow's Archiv*, t. XXIX, p. 470.

[3] H. Köbner, *Klinische und experimentelle Mittheilungen aus der Dermatologie und Syphilidologie*. Erlangen 1864, p. 90.

[4] Dans ces derniers temps, Langlebert a cherché (*Unicisme et dualisme chancreux*. Paris 1864, p. 29) à faire provenir l'infection du sérum et l'ulcération molle des globules purulents de l'ulcère chancreux.

nécessaire de transmission du virus, bien que l'un et l'autre puissent *occasionnellement* avoir cette propriété. Regardons seulement comme bien établi qu'à un certain moment l'altération des liquides par le virus produit l'*infection du sang ou la dyscrasie.*

Mais, ainsi que je l'ai déjà dit plus haut (t. I, p. 76; t. II, p. 397), rien ne nous autorise à regarder cette dyscrasie, une fois apparue, comme une dyscrasie persistante par elle-même et par là permanente. Toutes les notions physiologiques et toutes les observations qui ont été faites en syphilidologie permettent, au contraire, de la considérer comme transitoire. Si le virus pénètre, toutefois en certaine quantité, dans la circulation, il est excrété du sang d'une façon quelconque. Tantôt arrivé dans certaines parties du corps, il y produit une irritation métastatique; tantôt il est éliminé par les sécrétions, qu'il ait été modifié, peut-être transformé par des médicaments (iode, mercure etc.), ou qu'il n'ait pas été altéré. Quand le foyer infectieux, le chancre infectant, le bubon virulent persiste, le virus peut, à nouveau, pénétrer dans le sang et la dyscrasie continuer, malgré la sécrétion. Enfin le chancre guérit, le bubon disparaît, et ce n'est qu'au bout d'un long temps, de plusieurs années, que la métastase se remarque ou devient appréciable. Ici, dit-on alors, nous avons la preuve de la permanence et en même temps de l'état latent de la dyscrasie.

Je regarde cette conclusion comme étant tout aussi arbitraire que celle qui a été prise pour les tumeurs malignes. Un mélanosarcôme est extirpé de l'œil; la plaie guérit parfaitement; le malade reste pendant des mois, des années peut-être, en apparence parfaitement guéri; mais un beau jour, on remarque une éruption métastatique dans des endroits tout différents. J'ai déjà fait ressortir, à plusieurs reprises, que ce phénomène s'expliquait bien plus naturellement que par l'hypothèse d'une dyscrasie permanente, en admettant que les métastases existent déjà au moment de la guérison du mal primitif, mais qu'elles ne se manifestent qu'après être restées un certain temps à l'état latent. Ainsi la *syphilis latente* ne me paraît être rien autre chose qu'une affection d'organes cachés, situés la plupart du temps dans la profondeur; cette affection progresse et ne se manifeste qu'au bout d'un temps plus ou moins long, peut-être seulement après une nouvelle irritation survenue occasionnellement.

Cette théorie suppose une certaine *virulence*, bien que très-modérée, *des produits tertiaires*. On n'a qu'à suivre cliniquement un seul cas bien accentué de ce genre, et on verra qu'il est impossible de méconnaître qu'avec le temps, après que les affections primitives ont disparu depuis des années, de nouvelles tumeurs gommeuses des os se développent à des endroits où il n'en existait pas auparavant, et des tubercules profonds apparaissent dans des places où le tissu sous-cutané était jusqu'alors tout à fait normal. En laissant de côté la dyscrasie permanente, on peut expliquer ces accidents de deux manières : ou bien il faut admettre une diathèse générale de tout le corps, ou, pour mieux dire, un état syphilitique permanent de *tous* les éléments ; ou bien il faut admettre *dans une partie déterminée du corps un foyer permanent, un siége du virus*. Dans ce dilemme, le choix ne me paraît pas difficile, d'autant moins qu'on ne juge pas la syphilis d'après des préjugés particuliers, mais d'après les règles générales de la pathologie, telles qu'elles résultent tout naturellement de l'histoire des processus malins. Je me déclare pour le siége local de l'affection. J'admettrais, par exemple, qu'un chancre et des bubons symptomatiques une fois guéris, il puisse persister une hépatite syphilitique, qui n'amènera de suite aucun symptôme; mais qu'une irritation occasionnelle peut la raviver, y déterminer une prolifération plus active, et que de son côté alors elle puisse devenir infectieuse (peut-être pas contagieuse). Le processus devient manifeste par l'infection acccomplie et la formation de nouveaux foyers locaux[1].

Cette manière de voir s'applique aussi à l'histoire de la *syphilis congénitale*[2]. Dans toutes les circonstances, la syphilis fœtale

[1] Sans connaître mes idées, déjà émises en 1858, Viennois (*Examen des opinions émises récemment par M. Ricord*. Paris 1862, p. 24) est arrivé à se poser les mêmes questions. « Si le sang des syphilitiques s'est montré contagieux à un moment donné, l'est-il toujours? Non, l'expérience a prouvé le contraire. » Et plus tard il dit très-explicitement : « Le sang des syphilitiques peut être, en effet, contagieux à *certains moments* (p. 31). » Mais il se contente de placer le summum de la contagiosité dans la période aiguë et d'établir une diminution graduelle de cette contagiosité, qui se continue à mesure que la maladie arrive à la période tertiaire. Cela peut être juste d'une manière générale, mais cela ne détruit pas mon opinion, que je formule ainsi : les périodes d'infectiosité et les périodes de pureté (du sang) peuvent alterner les unes avec les autres (*Archiv*, t XV, p. 333).

[2] P. Diday, *Traité de la syphilis des nouveau-nés et des enfants à la mamelle*. Paris 1854.

est latente avant la naissance; elle se manifeste à la naissance, peut-être prématurée, de l'enfant, comme la syphilis du foie chez les adultes ne se révèle aussi qu'à l'autopsie. Je ne veux nullement entrer dans la discussion d'une question qui a tant d'importance pour la compréhension de tout cet ensemble de phénomènes, à savoir si le sperme du père peut donner la syphilis à l'enfant, et celui-ci à la mère[1]; cette question, si elle était résolue par l'affirmative, parlerait tout naturellement en faveur de l'exactitude de la théorie que je viens de développer. Mais je veux attirer l'attention sur ce fait qu'il existe des cas où, la mère n'ayant été exposée à l'infection syphilitique que dans le courant de la grossesse, l'enfant qu'elle a dans son sein est atteint du même mal[2]. Ici il n'y a guère d'autre voie pour arriver à l'enfant que le sang; pourquoi donc ne pas l'admettre quand la conception se fait dans le cours d'une syphilis déjà préexistante?

L'observation a démontré dans ces cas que les membranes de l'œuf sont déjà affectées avant le fœtus, et que le fœtus peut mourir prématurément, parce que son développement est entravé par l'altération des enveloppes. Simpson[3] a signalé d'une façon toute particulière l'*apnée* du fœtus à la suite des affections placentaires, bien qu'il ne traite qu'en passant de la question de la syphilis. Cet état des enveloppes de l'œuf n'a pas été, que je sache, bien examiné jusqu'ici. Lebert[4] a trouvé plusieurs fois des granulations jaunes, ayant la même structure que les tubercules, entre les feuillets de l'amnios sur le placenta; mais il a pensé plus tard[5] que cette lésion n'était d'aucune importance particulière. Mackenzie[6] a pu soulever, immédiatement au-dessous des membranes, une couche fibrineuse d'apparence graisseuse.

Selon moi, il faut distinguer rigoureusement deux choses: la partie maternelle et la partie fœtale des enveloppes de l'œuf. On

[1] E. F. Richter, *Syphilis patris latens quam vim per fœtus procreatos habeat in matrem* Diss. inaug. Berol. 1863.

[2] W. H. Porter, *Dublin Quart. Journ.*, 1857, may, p. 260. — v. Rosen, *Behrend's Syphilidologie*, 1861, t. III, p. 181. — Martineau, *Bullet. de la Soc. anat.*, 1862, p. 486.

[3] James Y. Simpson, *Obstretric memoirs and contrib.* Edinb. 1856, vol. II, p. 457.

[4] Lebert, *Compte rendu de la Soc. de biol.*, 1852, t. II, p. 127.

[5] Lebert, *Traité d'anat. path.*, t. I, p. 242, pl. XXXIII, fig. 2-3.

[6] Mackensie, *Assoc. med. Journ.*, 1854, n° 97. — *Canstatt's Jahresber. für 1854*, t. IV, p. 365.

ne sait trop si la partie fœtale est affectée primitivement, bien que quelques cas d'hyperplasie et de dégénérescence graisseuse des villosités du chorion semblent l'indiquer dans les avortements très-précoces. Mais l'altération des parties fœtales est souvent certainement secondaire, et la véritable lésion gît dans les *parties maternelles*. Dans les considérations que j'ai présentées sur les myxômes du placenta (moles vésiculaires), j'ai déjà signalé une affection que j'ai décrite sous le nom d'*endometritis decidualis* (t. I, p. 413). J'ajouterai qu'on peut en distinguer deux formes : la forme *placentaire* et la forme *caduque* dans le sens restreint du mot, suivant que se trouve atteinte cette partie de la caduque qui contribue à la formation du placenta et forme même sa portion maternelle ; ou bien que l'autre partie qui entoure l'œuf en dehors du placenta est seule affectée[1]. Toutes deux, du reste, peuvent être malades en même temps.

Cette endométrite nous fait aussi voir cette distinction en affections légères et en affections graves, que je me suis efforcé de démontrer pour les processus locaux, dans toute l'histoire de la syphilis. La forme simple, diffuse, produit des épaississements, des indurations fibreuses[2], très-souvent sur le placenta, ce qui peut amener l'atrophie des villosités. Nous ne nous y arrêtons pas ici. La forme plus circonscrite, au contraire, donne lieu à des proliférations qui présentent quelquefois à un très-haut degré le caractère papuleux ou condylomateux. Le premier cas de ce genre que j'ai observé, se rapportait à un avortement survenu au troisième mois de la grossesse, et qui me fut communiqué par M. Kauffmann[3]. Il provenait d'une primipare, qui avait été traitée de suite après son mariage, et cependant avant la conception, pour des ulcères syphilitiques du pharynx. Le produit de l'avortement présentait ses principales altérations sur la partie libre, non placentaire de la caduque (fig. 68), surtout sur les faces antérieures et postérieures. Ici la membrane n'était pas seule-

[1] Je puis bien supposer connu, que la caduque n'est pas une couche d'exsudat, mais qu'elle est la couche superficielle de la muqueuse utérine modifiée par une prolifération hyperplasique. (Voyez mes observations dans Froriep's *Neue Notizen*, 1847, mars, n° 20. — *Gesammelte Abhandl.*, p. 775.)

[2] Wilks (d'après des observations de Wilkinson King) dans *Guy's Hosp. Rep.*, 3e sér., vol. IX, p. 60. — v. Bärensprung, *Hereditäre Syphilis*, p. 109.

[3] Kauffmann, *Verhandlungen der Berliner geburtshülfl. Gesellschaft*, 1862, 14e livr., p. 75. — *Virchow's Archiv*, 1861, t. XXI, p. 118, tab. I, fig. IV.

ment épaissie dans toute son étendue, mais présentait sur sa partie libre, dirigée du côté de la cavité utérine, de grandes tu-

Fig. 68.

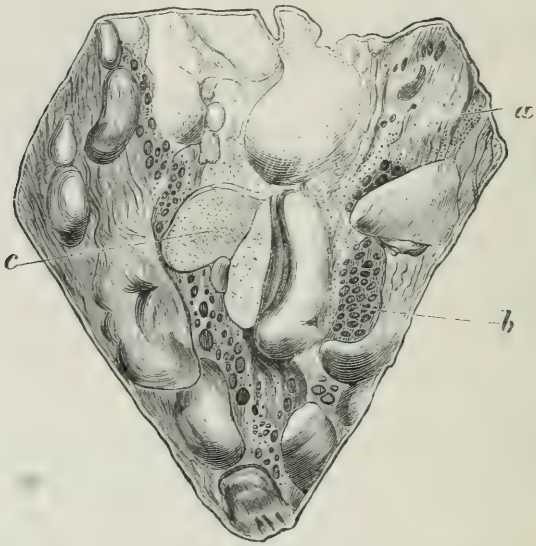

meurs, comme polypeuses, formées par un tissu muqueux proliférant et très-vasculaire. Je n'ai rencontré aucune place présentant de petites cellules ou de la dégénérescence graisseuse.

Si l'on ne peut pas considérer cette production comme gommeuse, on voit cependant qu'elle a la plus grande analogie avec les états récents des papules muqueuses ou des condylômes larges, et je n'aurais pas le moindre doute sur leur nature syphilitique, si M. Strassmann[1] n'avait pas plus tard rencontré le même pro-

Fig. 68. Endométrite caduque tubéreuse après un avortement au troisième mois chez une femme affectée de syphilis secondaire. La figure montre la face interne de la caduque pariétale appliquée contre la cavité utérine, sur laquelle on voit en *a* de petites ouvertures, en *b* des ouvertures plus grandes, qui donnent à certaines parties de la membrane un aspect criblé. Ce sont les ouvertures des glandes utriculaires dilatées ; les deux lignées d'ouvertures dilatées répondent aux parties latérales de l'utérus. Sur les parois postérieures et antérieures s'élèvent des saillies de tout genre, les unes plates et arrondies, les autres lobées et polypeuses, atteignant une hauteur de 3/8 de pouce, ayant à la base jusqu'à 1/2 pouce de long et 1/4 de pouce de large. Sur la coupe de l'une d'elles (*c*) on voit une structure compacte à l'intérieur, poreuse à l'extérieur, et presque caverneuse. Pièce n° 152 de l'année 1851. Grandeur naturelle.

[1] H. Strassmann, *Verhandl. der Berliner geburtsh. Gesellsch.*, 1863, 15e livr., p. 2. Pièce de notre collection n° 132 de l'année 1862.

duit sur un œuf avorté, dans un cas où l'on ne put découvrir la moindre trace d'affection syphilitique sur la mère. Des observations ultérieures permettront, je l'espère, de décider cette importante question.

Une forme de l'*endométrite placentaire*, que sans doute je n'ai encore vue qu'une seule fois[1], mais que je puis regarder comme une forme gommeuse, se comporte jusqu'à un certain point de la même manière. Il s'agissait d'un avortement dans les derniers mois de la grossesse, dont le produit me fut communiqué par M. Charles Meyer, et qui provenait d'une personne atteinte de syphilis constitutionnelle. Le placenta, du reste bien développé, était recouvert, du côté de l'utérus, d'une couche très-dense et très-épaisse de la caduque, d'où pénétraient en plusieurs endroits, sous forme de coins, dans le tissu des cotylédons placentaires, des tumeurs dures. On distinguait dans chacune de ces tumeurs une partie corticale blanchâtre, fibreuse ou capsulaire, et une partie moyenne molle, plus rougeâtre et, çà et là, plus jaunâtre. Dans quelques endroits, où la couche corticale atteignait une épaisseur considérable, on rencontrait des points jaunâtres, caséeux. L'examen microscopique montrait un tissu connectif dense, à grandes cellules, dans lequel on rencontrait çà et là un amas considérable de jeunes cellules, ayant subi en partie la métamorphose graisseuse. Les villosités du chorion étaient si étroitement enveloppées par ce tissu, que leur épithélium s'adossait immédiatement contre ce dernier tissu. Leur structure n'était pas très-modifiée ; seulement çà et là le tissu fondamental était un peu plus abondant et plus compacte.

Ce ne sont là que de faibles prémisses pour la connaissance des modifications syphilitiques du placenta. L'exposition que je viens de faire aura peut-être, comme mes publications antérieures sur les processus locaux de la syphilis constitutionnelle, l'avantage d'exciter à nouveau l'observation et de la diriger vers une partie qui a toujours été très-négligée. Personne n'en contestera l'importance, en reconnaissant le placenta comme une station du chemin qui conduit de la mère au fœtus.

Si la syphilis atteint le fœtus lui-même, elle produit donc, pour parler onkologiquement, des métastases qui peuvent, comme

[1] Pièce n° 209 de l'année 1863.

on en convient généralement, déterminer des accidents légers et des accidents graves, secondaires et tertiaires. On dit ordinairement que la syphilis qui a été transmise par la mère est la plus maligne; toutefois cette opinion ne se rapporte pas à la nature du processus local, mais surtout au danger qu'entraîne l'altération. En d'autres termes, on croit que la mort du fœtus arrive plus souvent dans l'intérieur de l'utérus. Dans les cas de ce genre, le corps de l'enfant ne présente quelquefois aucune modification spécifique, et on peut bien s'attendre, en examinant attentivement les membranes de l'œuf, le placenta et l'utérus, à y découvrir la cause de la mort.

Quand on considère les cas où la syphilis a déterminé dans le corps de l'enfant des altérations locales appréciables, on trouve assez souvent à côté les unes des autres des altérations secondaires et tertiaires, qui ne répondent pas nécessairement à la forme d'altérations que présente la mère. De Rosen[1] a fait voir que des mères atteintes d'accidents tertiaires peuvent mettre au monde des enfants présentant des accidents secondaires[2], et le nombre des exemples où des mères affectées de syphilis secondaire donnent naissance à des enfants atteints de syphilis tertiaire, est extrêmement grand. On ne peut pas s'empêcher de convenir que les métastases syphilitiques qui se rencontrent chez le fœtus ne se distinguent des métastases des tumeurs malignes que par ce qu'elles présentent assez souvent le caractère simplement inflammatoire, et qu'elles n'arrivent pas ainsi jusqu'à la spécificité. Elles s'étendent de place en place d'après la loi générale des métastases, et lorsqu'il arrive si fréquemment que la syphilis héréditaire est encore latente, même à l'époque de la naissance, on ne pourra cependant pas en conclure qu'elle gît dans le sang; il sera bien plus naturel d'admettre ce que montrent les autopsies, à savoir que les foyers d'infection sont cachés dans les parties profondes. Avant que ces autres parties s'infectent, de manière à ce que les éruptions se fassent jour à l'extérieur, il peut se passer des jours et des semaines, même des années. La *syphilis*

[1] v. Rosen, *l. c.*, t. II, p. 498. — Cpr. Knoblauch, *Behrend's Syphilidologie*, 1862, t. III, p. 543.

[2] v. Bärensprung conclut d'un petit nombre de ses propres observations, que la syphilis tertiaire de la mère n'est pas transmissible. (*Hereditäre Syphilis*, p. 133.)

congénitale tardive[1] mettrait deux, cinq, dix ans et plus, avant de revêtir des formes qui présentent au médecin des signes diagnostiques reconnaissables *extérieurement* (éruptions), tandis qu'à l'*intérieur* elle existe certainement, dès la naissance, dans des foyers morbides déterminés. Ici il ne s'agit pas d'une prédisposition congénitale, mais d'une maladie congénitale. —

La seconde tumeur constituée par le tissu de granulation est le *lupus*. On peut hésiter à lui donner le nom de *tumeur*, car il forme en général plutôt une tuméfaction qu'une tumeur, dans le sens propre du mot. Cependant il se présente, même sous la forme ordinaire, au nez, comme une production bien délimitée, et quand on considère les diverses nodosités qui le composent, on comprend la nécessité de le ranger parmi les tumeurs.

On ne sait pas positivement où l'on a d'abord employé la dénomination de *lupus*. Ce nom ne se rencontre pas dans les auteurs anciens. Autant que j'ai pu m'en assurer jusqu'à présent[2], on le trouve tout d'abord employé par les chirurgiens de l'école de Salerne, surtout dans Roger, Roland et les quatre maîtres (*quatuor magistri*); il est toujours décrit comme un mal rongeant, se rapprochant beaucoup du cancer, et comme appartenant exclusivement aux extrémités inférieures. Dans le livre de médecine allemand (*Margarita medicinæ*) de Tollat de Vochenberg, qui remonte au quinzième siècle, le lupus et le cancer se trouvent placés l'un à côté de l'autre. Jean de Gerssdorf[3], au commencement du seizième siècle, a même prétendu que la lèpre était aussi appelée *loup* (*Wolf*). Willan a employé aussi le nom de *lupus* pour désigner une affection particulière, qui le plus souvent attaque la région nasale, et diffère complétement du cancer; cette dénomination s'est alors généralisée si rapidement que la plupart des médecins n'ont repris que depuis ces dix dernières années l'habitude de ranger de nouveau sous cette dénomination des affections d'autres régions, notamment des extrémités.

Il est très-difficile de dire dans quelle catégorie les anciens ont

[1] v. Rosen, *l. c.*, t. III, p. 230.

[2] *Virchow's Archiv*, t. XXXII, p. 139.

[3] Maître Jean de Gerssdorf, nommé Schylhans, *Feldtbuch der Wundartzney*, Strassb. 1526, p. LXXXII vers.

rangé cette maladie. Dans Hippocrate[1], on trouve immédiatement à côté des noma et du cancer occulte certains ulcères rongeants, désignés sous le nom d'*herpès*. Galien[2] prétend que son illustre prédécesseur a nommé cette forme *herpès esthiomène;* mais il y ajoute la nouvelle forme d'herpès miliaire ou kenchrias; il en résulta une grande confusion entre les herpès ulcéreux et ceux qui ne le sont pas, confusion qui s'est continuée jusque dans ces derniers temps. Déjà la description que Jean Actuarius[3] donne de l'herpès esthiomène ne laisse aucun doute ; les formes qui appartiennent au lupus y sont certainement comprises, quoique non exclusivement. Et bien que le passage correspondant de Celse[4] se trouve dans le chapitre de l'*Ignis sacer*, cette dénomination ne s'en est pas moins conservée depuis que la médecine a pris en Occident son premier essor. Les noms de *serpigo* et de *noli me tangere* ; qui se rencontrent déjà dans l'école de Salerne, s'y entremêlent à l'occasion, sans pouvoir supplanter l'expression générale d'*herpès*, au point que, dans les temps modernes, les deux plus grands nosologistes de l'Allemagne et de la France, Pierre Frank[5] et Alibert, ont rangé l'affection parmi les dartres,

[1] Hippocrate, *Prorrhetikon*, lib. II (Ed. Kühn, t. I, p. 207, cf. p. 204): οἱ δὲ ἕρπητες ἀκινδυνότατοι πάντων ἑλκέων ὅσα νέμεται.

[2] Galenus, *De arte curat. ad Glauconem*, lib. II, cap. 1. — *De tumor. præter naturam*, cap. IX.

[3] Johannes Actuarius, lib. II, περὶ διαγν. παθ. cap. 31. « Dictus est herbes, quod « videatur serpere per cutem summam, modo hanc ejus partem, modo proximam occu- « pans : quod semper priore laborante persanata, propinqua ejus vitium excipiat : *non « secus quam ignis*, qui proxima quæque depascitur, ubi ea, quæ prius accensa erant, « deficiente jam idonea materia, prius quoque extinguuntur.»

[4] Celsus, *Medicinae* lib. V, cap. 28, art. 4. « Est in summae cutis exulceratione, sed « sine altitudine, latum, sublividum, inæqualiter tamen; mediumque sanescit, extre- « mis procedentibus : ac sæpe id, quod jam sanum videbatur, iterum exulceratur : at « circa, proxima cutis, quæ vitium receptura est, tumidior et durior est, coloremque ha- « bet ex rubro subnigrum.» (Ce qui suit est presque textuellement extrait de la description d'Hippocrate des herpès :) « Atque hoc quoque malo fere corpora seniora tentantur aut quæ « mali habitus sunt, sed *in cruribus maxime*. Omnis autem sacer ignis ut minimum perica- « lum habet *ex iis quæ serpunt :* sic prope difficillime tollitur.» — Je ferai remarquer à cette occasion que dans un autre passage de Celse (lib. V, cap. 28, art. 3) les éditions antérieures font suivre le therioma de l'*herpès esthiomenos*, mais que Léon Targa, dans les Codices, a remplacé ce dernier par le *phagedæna*. L'expression d'*herpès* ne se trouve, après cette correction, nulle part dans Celse. De cette manière sont levées toutes les objections que Nic. Leonicenus (*Aphrodisiacus*, t. I, p. 35) élève contre lui. La forme ulcéreuse de l'*ignis sacer* de Celse répond manifestement à l'*herpès esthiomenos* des anciens et au lupus serpigineux des modernes.

[5] J. P. Frank, *De curantis hominum morbis Epitome*. Mannh. 1793, lib. IV, p. 142.

le premier sous le nom d'*herpès rodens* et *phagédénique*, le second sous le nom de *dartre rongeante*. Willan et Roger ont apporté à ce point de classification une modification des plus importantes, en remplaçant le nom de dartres rongeantes (*herpès exedens, rodens, esthiomenos*) par celui de lupus rongeant (*lupus vorax*).

Cazenave[1] y a ajouté plus tard encore une autre affection, sous le nom de *lupus erythematosus;* elle répond en partie à l'herpès kenchrias de Galien ; il en résulte pour le lupus une telle extension que Hébra[2] déclare ne conserver cette dénomination que par respect des noms une fois en usage. Une pareille concession ne serait pas scientifiquement admissible ; on ferait bien mieux alors d'appeler le lupus de Cazenave *erythema lupinosum*, ainsi que le fait déjà de Veiel[3]. Il semble en effet, cependant, ainsi que nous le verrons plus tard, exister un rapport plus intime entre cette affection et le lupus véritable.

Les observateurs plus modernes étaient eux-mêmes restés dans un très-grand vague au sujet de la nature du lupus, parce que les recherches anatomiques leur faisaient défaut à cet égard. La plupart le regardaient comme un processus exsudatif, dans lequel les parties étaient remplies d'un liquide gélatineux, particulier. C'est Gustave Simon[4] qui, le premier, le rangea parmi les processus néoplasiques, d'après mes recherches et celles qu'il fit lui-même ; opinion que tous les observateurs ont adoptée unanimement depuis lors. Dans cette affection, on peut distinguer, ainsi que Pohl[5] l'a déjà fait, des formes différentes ; quelquefois, bien qu'assez rarement, c'est le caractère simplement inflammatoire qui prédomine, et le lupus se présente à peu près comme une éléphantiasis partielle (*lupus fibrosus*) ; d'autres fois, par contre, et même habituellement, il se fait une prolifération plus riche en cellules, et le tissu connectif se transforme, dans une grande étendue, en une masse molle de granulation (*lupus cellulosus* ou *granulans*). Dans les deux cas, il se produit d'abord des nodosités isolées (*lupus tuberosus s. tuberculosus*), qui cependant n'ont rien de

[1] Cazenave, *Annales des maladies de la peau*, 3e année, vol. III, p. 297.
[2] Hebra, *l. c.*, p. 2.
[3] v. Veiel, *Mittheilungen über die Behandlung der chronischen Hautkrankheiten in der Heilanstalt für Flechtenkranke in Canstatt*. Stuttgart 1862, p. 107.
[4] G. Simon, *Hautkrankheiten*, 2e édit. Berlin 1851, p. 294.
[5] O. Pohl, *Virchow's Archiv*, 1854, t. VI, p. 207.

commun avec les tubercules proprement dits, mais sont formés par du tissu connectif en prolifération. Plus tard, la surface apparaît quelquefois lisse (*lupus lævis*); elle fait parfois saillie dans une grande étendue, présente une coloration rouge très-prononcée et forme une tuméfaction molle, plate, uniforme (*lupus hypertrophicus s. tumidus*). Dans l'origine, ces deux formes ne diffèrent pas l'une de l'autre. Le lupus hypertrophique débute également par des tuméfactions isolées, qui se présentent d'abord à la peau comme de petites places rouges, tantôt tout à fait plates (macules), tantôt un peu élevées (papules), tantôt tout à fait noduleuses (tubérosités). Mais tandis que dans le lupus tubéreux les parties affectées se trouvent séparées les unes des autres, et qu'elles peuvent comme telles atteindre jusqu'au volume d'une noix, elles se réunissent dans le lupus lisse (*L. confluens, confertus*); elles couvrent de grandes surfaces, surtout au nez et aux joues, et ne laissent guère reconnaître leur caractère primitif, dans le *lupus tumidus* proprement dit, que sur les bords ou dans le voisinage où se fait le nouveau développement. Rayer[1] avait donc parfaitement raison de placer le lupus parmi les affections « tuberculeuses » (ou mieux tubéreuses) de la peau.

La surface des endroits malades est souvent recouverte, surtout dans les tubercules isolés, de petites écailles blanches, provenant de la desquamation épidermique (*lupus exfoliativus*). D'un autre côté, et surtout les grandes tuméfactions aplaties du *lupus tumidus*, sont recouvertes d'une couche épidermique très-mince, brillante, tellement délicate, qu'un contact un peu rude l'enlève et y produit des excoriations. Dans ces cas, il est très-difficile de reconnaître la limite qui sépare l'épiderme et la peau proprement dite; ce qui explique comment beaucoup d'observateurs ont placé le siége du processus dans l'épiderme, surtout dans le réseau de Malpighi. Berger[2] a été le plus affirmatif dans ce sens; mais Pohl, Bardeleben et Billroth[3] n'ont pas échappé à l'erreur. On peut dire d'une manière générale que ni l'épiderme proprement dit ni le réseau ne participent essentiellement au processus.

[1] Rayer, *Traité des maladies de la peau*. Paris 1826, t. I, p. 624.

[2] E. Berger, *De lupo*, Diss. inaug. Gryph. 1849. — Cpr. aussi Günsburg, *Pathol. Gewebelehre*. Leipz. 1848, p. 15.

[3] Pohl, *l. c.*, p. 200. — Bardeleben, *Lehrbuch der Chirurgie und Operationslehre*, 2e édit. Berlin 1859, t. II, p. 33. — Billroth, *Deutsche Klinik*, 1856.

Les diverticulums épidermoïdaux de la peau y sont un peu plus intéressés : c'est ainsi que l'on rencontre quelquefois dans la profondeur, comme je l'ai observé[1], de petites tuméfactions blanches, qui se composent de glandes sébacées agrandies. Une autre fois on voit, immédiatement sous la surface, de petits points ou des granulations rondes, blanches, brillantes, que l'on peut facilement enlever avec une aiguille et qui présentent tout à fait l'éclat de la perle[2]. Ce sont de petits grains de mil (t. I, p. 216), qui se produisent par l'obstruction des follicules pileux superficiels ; on observe très-souvent ce phénomène quand le lupus s'étend aux joues, où se trouve un duvet très-fin. Cela n'est toutefois qu'accidentel ; il est tout aussi accidentel de voir dans ces points les poils présenter une dégénérescence toute particulière ; il se fait dans le bulbe une prolifération, et dans le poil lui-même il se produit une série de tuméfactions en forme d'oignons. Le poil présente ainsi des tubérosités, et toutes ces tubérosités se composent de masses épidermiques, qui y sont anormalement déposées[3]. En général, les cheveux tombent complétement, dans les endroits malades, pendant le cours de la maladie.

Le point essentiel dans le lupus, ainsi que Blasius[4] l'a démontré le premier dans la forme tachetée, consiste dans un processus qui embrasse toute l'épaisseur de la peau. Un examen plus attentif montre qu'il tient à la production de granulations dans le tissu connectif[5] ; ce travail est d'abord assez superficiel ; puis il pénètre plus profondément, passe dans le tissu sous-cutané et, dans quelques cas même, attaque jusqu'aux os. Cette prolifération, qui se continue assez souvent sur la muqueuse, pénètre dans le nez, s'étend aux lèvres, au palais etc., forme aussi sur la muqueuse de petites masses rugueuses, qui procèdent par prolifération, non pas de l'épithélium, mais du tissu connectif. Partout la masse du lupus se compose d'un tissu de granulation jeune, très-mou et le plus souvent très-vascularisé ; il contient, en général, de petites cellules arrondies, qui peuvent quelquefois tellement res-

[1] G. Simon, *l. c.*, p. 295.
[2] *Virchow's Archiv*, t. VIII, p. 414.
[3] Pohl, *l. c.*, p. 174, 204, tab. III, fig. 3.
[4] Blasius, *Klinisch-chirurgische Bemerkungen*. Halle 1832, p. 96.
[5] Auspitz, *l. c.*, p. 215, tab. II, fig. 1 et 3.

sembler à celles du réseau de Malpighi qu'il est difficile de trouver la limite qui sépare le tissu du lupus et celui du réseau. Quelquefois cette séparation semble avoir entièrement disparu ; cependant je ne puis pas admettre, comme on l'a fait quelquefois, que la peau se transforme en tissu de Malpighi, ou que les éléments du réseau pénètrent dans la peau et en atteignent même les parties profondes. Les cellules ne prennent pas de caractère épidermoïdal bien prononcé. Ce sont des formes jeunes, indifférentes, dont l'existence a peu de durée.

On trouve ces cellules en grande quantité dans les tissus morbides, qu'il s'agisse, comme à l'ordinaire, de la peau, de la muqueuse, du tissu adipeux sous-cutané ou du tissu intermusculaire. Dans les formes fibreuses[1], ces cellules se trouvent dans un tissu connectif sclérosé, très-dense, dont les faisceaux trabéculaires atteignent une solidité très-considérable. Pohl[2] a vu, dans un cas, toutes les couches, depuis la peau jusqu'à la muqueuse, modifiées de cette façon. A l'intérieur de ces couches, il se produit quelquefois une prolifération nouvelle, qui donne naissance à un tissu de granulation mou, facile à comprimer, parcouru de vaisseaux assez larges, et ressemblant tout à fait à celui qui compose la masse du *lupus cellulosus*.

Les éléments élastiques de la peau persistent assez longtemps dans la masse altérée, et il s'y produit une espèce de disposition aréolaire, qui ressemble à ce que l'on voit dans les productions cancéreuses[3]. Mais les cellules ne sont pas libres dans les aréoles ; elles sont, au contraire, entourées d'une substance intercellulaire muqueuse, visqueuse, qui précipite par l'acide acétique. Quand l'affection a une marche aiguë, les fibres élastiques disparaissent, et l'on ne voit plus que des accumulations de cellules dans une substance intercellulaire molle[4]. Toutefois ces cellules sont très-délicates et faciles à déchirer, ce qui peut facilement faire croire qu'on n'a affaire qu'à des noyaux[5]. Un examen plus attentif laisse cependant apercevoir des corps de cellules, la plu-

[1] *Ibid.*, p. 217.
[2] Pohl, *l. c.*, p. 206.
[3] Wedl, *Pathol. Histologie*, p. 454, fig. 92.
[4] C. H. Mohs, *De lupi forma et structura nonnulla*. Diss. inaug. Lips. 1855, fig 1.
[5] Pohl, *l. c.*, tab. III, fig. 4.

part arrondies, mais plus souvent encore allongées ou fusiformes[1]. Ces cellules renferment habituellement, en les serrant assez étroitement, des noyaux ronds ou ovales, assez grands, simples et contenant un ou deux nucléoles. Vers la surface seulement, on trouve des cellules à plusieurs noyaux, ressemblant quelquefois et même tout à fait aux corpuscules du pus. Dans certains cas on rencontre de nombreuses cellules en cours de métamorphose graisseuse; cependant cette métamorphose n'est jamais aussi étendue que dans la syphilis.

L'histoire ultérieure du lupus est très-simple. A ce stade de granulation molle succède l'ulcération dans la majeure partie des cas; il se forme des croûtes superficielles, au-dessous desquelles les tissus tombent en détritus, et il en résulte des ulcères qui rongent de plus en plus en profondeur, et répondent aux formes du *lupus exedens*, *depascens* ou *vorax*. Ce lupus est le plus souvent une affection lente, qui met de longues années à se développer; ce n'est qu'exceptionnellement que cette marche est aiguë; alors l'ulcération prend le caractère phagédénique ou gangréneux.

Dans quelques cas rares, avant que l'ulcération ne se fasse, il se produit un moment d'arrêt; il y a régression des cellules, probablement par suite de la métamorphose graisseuse; il se fait une résorption, tandis que le reste du tissu, dont l'altération n'était pas aussi avancée, se condense et se rétracte. C'est ainsi qu'il se produit des parties blanches, réellement cicatricielles, avec grande perte de substance et dépression de la surface, comme dans les ulcères gommeux syphilitiques de la surface des os : *lupus non exedens* ou *excorticans*. Il est assez probable, ainsi que l'admet Wilson[2], que dans cette catégorie rentrent certaines affections désignées dans l'antiquité sous le nom de *vitiligo* ou *leuce*.

Dans la plupart des cas, la cicatrisation n'a lieu qu'après que l'ulcération a détruit des parties plus ou moins étendues. Mais souvent le processus ne s'arrête pas pour cela; bien plus, il se fait aux alentours une nouvelle éruption de tumeurs, qui finissent de nouveau par s'ulcérer. C'est ainsi que le lupus de la peau

[1] Wedl, *l. c.*, fig. 92, *d.* — Mohs, *l. c.*, fig. II-III.

[2] E. Wilson, *Krankheiten der Haut*, traduit de l'anglais de Schrœder. Leipz. 1850, p. 403.

ronge progressivement ; il rampe de place en place ; il représente, dans le sens le plus restreint du mot, l'ancien herpès esthiomenos ou, comme dit Hebra[1], le *lupus serpiginosus*.

Cette forme donne lieu aux difformités les plus hideuses. Ces cicatrices déterminent la rétraction des parties, comme les plaies des brûlures les plus graves[2]; les paupières sont tirées en bas, la bouche est rétrécie, le cou est raccourci, les membres sont déformés. Surviennent alors de nouvelles ulcérations, et il en résulte les aspects les plus hideux. J'ai traité pendant longtemps, à l'hospice cantonal de Würzbourg, une malheureuse femme dont presque toute la face n'était qu'une cicatrice, au milieu de laquelle les cavités nasales s'ouvraient comme un seul et large canal ; il ne restait des yeux que des moignons arrondis; la bouche ne pouvait être fermée par suite du raccourcissement de la lèvre supérieure etc.

Quelques observateurs[3] ont encore cité des cas où du fond des ulcères du lupus s'élèvent des proliférations vasculaires, très-grandes, fongueuses, ressemblant à la framboesia. C'est le *lupus exuberans* de Fuchs, forme que l'on peut le plus facilement confondre avec le cancer.

Quant au *lupus érythémateux* de Cazenave, il ne paraît pas appartenir essentiellement au lupus, parce qu'il ne forme pas de tumeurs appréciables et qu'il ne s'ulcère jamais ; mais il produit, tout d'abord et avec de très-vives démangeaisons, des taches lisses, d'un rouge clair ; au milieu de ces taches, les follicules pileux dilatés sont remplis d'un produit de sécrétion assez abondant, qui se fait jour par les orifices. Plus tard, il produit un épaississement cicatriciel particulier, ou une atrophie de couleur blanchâtre, qui n'est que superficielle, mais qui cependant entraîne la chute ou l'atrophie des poils. Quelque particularité que présente cette marche, il paraît pourtant, d'après les recherches de Neumann[4], qu'il s'agit ici d'une véritable forme de lupus, dans laquelle le tissu connectif passe également à l'état

[1] Hebra, *Atlas der Hautkrankheiten*, tab. 5, 7, 9 et 10.

[2] Ilmoni et Törnroth, *Analecta clinica iconibus illustrata*. Helsingfors 1851, tab. I.

[3] Fuchs, *Die krankhaften Veränderungen der Haut*, p. 554. — Cazenave et Schedel, *Abrégé pratique des maladies de la peau*, p. 426. — Pohl, *l. c.*, p. 190. — Bardeleben, *l. c.*, p. 40. — Wedl, *l. c.*, p. 457.

[4] Isidor Neumann, *Wiener med. Wochenschr.*, 1863, n° 41, p. 643.

de granulation ; seulement ce travail n'atteint pas un degré avancé. On pourrait dire que le lupus érythémateux est en quelque sorte miliaire ; car, au lieu des grandes tumeurs du lupus vulgaire, on y voit de tout petits foyers microscopiques de granulation. Il existe donc entre lui et le lupus tuberculeux le même rapport qu'entre la morphée et la lèpre tuberculeuse. Les siéges principaux qu'il occupe sont le nez, les joues et le front.

Le plus souvent le lupus se trouve borné à un seul foyer, d'où il s'étend excentriquement ; on le rencontre le plus souvent au nez et aux joues. Il y a cependant des cas où le foyer occupe le tronc et les extrémités. On rencontre rarement plusieurs foyers réunis. J'ai traité pendant longtemps un cas de ce genre ; la face et le bras étaient atteints par la maladie. Rust[1] et Hebra[2] citent des cas où tout le corps en était affecté.

La maladie s'étend aux muqueuses par continuité ; le plus souvent elle part du nez, plus rarement de la lèvre supérieure ou des paupières. Cependant il existe aussi des foyers isolés, au milieu desquels se rencontrent le lupus primitif de la muqueuse nasale, de la conjonctive[3], et même des ulcérations lupiformes étendues du larynx[4], qui ne présentent aucune corrélation directe avec l'affection nasale. Les ganglions lymphatiques sous-mentoniers et sous-maxillaires sont assez souvent tuméfiés[5], mais, à ce qu'il paraît, par une simple irritation. On ne sait rien, jusqu'à présent, d'un lupus viscéral proprement dit, soit sous forme primitive, soit sous forme métastatique. Cependant je n'admets pas pour cela que la question soit résolue. L'analogie que présentent quelques formes de *tumeurs blanches articulaires* (p. 383) avec le lupus de la peau et des muqueuses est très-grande, et

[1] Rust, *Aufsätze u. Abhandlungen*. Berlin 1834, t. I, p. 375.

[2] Hebra, *Allgem. Wiener med. Zeitung*, 1857, nº 34, p. 171.

[3] Arlt, *Klinische Monatsblätter für Augenheilk.*, de Zehender, 1864, p. 330.

[4] Pièce nº 40 de l'année 1864. Ici se trouve une cicatrice calleuse, dure, très-étendue, du milieu du dos de la langue, descendant profondément jusque vers la racine de cet organe et à côté de laquelle se montrent des rugosités épaisses, tuberculeuses, atteignant le volume d'un pois. Sur une coupe on voit une tumeur tendineuse, allant jusque dans la partie charnue de la langue, qui, au microscope, se trouve partout remplie de foyers granuleux, dont un petit nombre a subi la métamorphose graisseuse. L'épiglotte est très-épaissie, elle est dure, et ses bords sont gonflés ; une dureté calleuse part de là et s'étend jusque dans la trachée ; les cordes vocales sont le siége d'ulcérations profondes, qui sont entourées de saillies papillaires dures.

[5] Pohl, *l. c.*, p. 213.

elle mérite certainement un examen plus attentif, afin de savoir si réellement on ne serait pas autorisé à décrire un lupus articulaire à côté du lupus cutané.

Quand le lupus cutané se présente sous forme de tuméfactions isolées ou en groupes et sous des formes serpigineuses, il est très-difficile souvent de le distinguer des syphilides. Beaucoup de médecins ont, en effet, renoncé à établir cette distinction. Depuis Alibert et Biett, on admet tout simplement un *lupus syphilitique* (p. 400). Mais personne, à ce que je sache, n'a pu fournir de signe distinctif entre cette variété et le lupus idiopathique. Blasius[1] déclare même que cette différence ne résulte que des autres accidents concomitants. S'il n'existait pas de différence entre le lupus ordinaire et le lupus syphilitique, on pourrait se demander si chaque lupus n'est pas syphilitique. Cette opinion n'est cependant pas admise par ceux mêmes qui rapportent beaucoup de cas de lupus à une syphilis héréditaire et tardive[2]. Veiel[3], qui, sans raison bien précise, regarde le lupus comme une affection héréditaire, n'a cependant pu constater que onze fois sur cinquante-sept cas la syphilis du père (et une fois seulement le lupus). La chose est encore plus difficile quand il s'agit de la syphilis acquise. La simple présence du lupus cutané, chez un individu qui a été une fois atteint de syphilis, ne peut naturellement pas entrer en considération. Bien plus, les cas ne seraient concluants que si le lupus se rencontrait à côté d'un certain nombre d'accidents de syphilis constitutionnelle. Si cela pouvait être démontré, il faudrait distinguer un lupus syphilitique de toute la masse des lupus, de même qu'une exostose syphilitique se distingue de la masse totale des exostoses. Il faut dire que l'on rencontre des syphilides qui, comme siége et comme symptômes, ressemblent tout à fait au lupus. Bœck[4] a représenté une syphilis noueuse, disséminée de la face; quant aux syphilides serpigineuses, que les uns appellent *lupus* et les autres *radesyge*, elles se présentent assez

[1] Blasius, art. *Lupus* dans *Rust's theoret. prakt. Handbuch der Chirurgie*. Berlin u. Wien 1834, t. XI, p. 405.

[2] On voit une collection de ces cas dans v. Rosen, *Behrend's Syphilidologie*, 1860, nouv. sér., t. III, p. 47.

[3] Veiel, *l. c.*, p. 104.

[4] W. Bœck og Danielssen, *Samling of Iagttagelser om Hudens Sygdomme*. Christ. 1855, livr. 1, tab. III.

souvent sous des formes qui ressemblent à celles du lupus, sur toutes les parties du corps, aussi bien à la face et aux extrémités que sur le tronc. C'est ce qui explique l'incertitude des observateurs même les plus calmes. Néanmoins il semble que l'on n'ait pas jusqu'à présent donné de démonstration bien certaine pour le lupus proprement dit. Dans aucun des cas de lupus que j'ai eu l'occasion d'autopsier, je n'ai trouvé d'autre affection syphilitique d'organes internes, et je ne sache pas que d'autres observateurs aient rien découvert de semblable. La marche très-lente du lupus, qui dure souvent des années entières, son siége qui dans la plupart des cas est très-limité, l'absence complète de douleurs, le peu de préjudice qu'il porte à la nutrition générale, l'absence de tout phénomène cachectique, de toute affection spécifique des ganglions lymphatiques, la non-généralisation, enfin le peu de volume des tumeurs, leur persistance relativement assez longue, le fait qu'elles ne subissent pas cette métamorphose caséeuse propre aux tumeurs gommeuses, sont autant d'arguments contre son identité avec la syphilis[1]. Ajoutons encore que les partisans mêmes de la nature syphilitique de beaucoup de lupus reconnaissent dans ces mêmes cas l'insuccès du traitement antisyphilitique[2]; ils conseillent plutôt la cautérisation et l'extirpation des parties malades. Je ne puis que m'associer à l'idée de Hebra[3], qui rejette toute corrélation entre le lupus et la syphilis acquise. Quant à la syphilis héréditaire, dont il admet l'importance dans la production du lupus, il faut au moins, sur un terrain si obscur, redoubler de circonspection. D'après le témoignage de presque tous les observateurs, le lupus est une affection qui se rencontre dans l'âge adulte et surtout chez les femmes, mais on ne l'a jamais observé comme affection congénitale. Il faudrait donc le regarder comme appartenant à la syphilis tardive (p. 474), et quant à cette maladie, il n'y a pas plus de raison d'admettre qu'elle donne lieu plutôt au lupus qu'aux scrofules. Je conseillerais donc d'en séparer aussi les cas de syphilides tuberculeuses, groupées ou serpigineuses, que l'on rencontre à la face ou aux extrémités et qui

[1] Zeissl, *l. c.*, p. 186. — Auspitz (*l. c.*, p. 240) a démontré encore récemment la non-inoculabilité du lupus

[2] Blasius, dans *Rust's Chirurgie l. c.*, p. 407. — Veiel, *l. c.*, p. 105. — Stromeyer, *Verletzungen und chirurgische Krankh. des Kopfes.* Freib. i. Br. 1864, p. 169.

[3] Hebra, *Allgem. Wiener med. Zeitung, l. c.*

ressemblent au lupus par leurs symptômes, et je regarderai le lupus comme *leur étant, il est vrai, apparenté, mais comme ayant néanmoins son individualité.*

J'ajoute, enfin, que la création d'un *lupus scrofuleux* me semble être quelque chose de tout à fait arbitraire. Bazin[1] est revenu dans ces derniers temps à l'ancienne doctrine, qui admettait que lupus était surtout scrofuleux. Il le décrit dans toutes ses formes comme une scrofulide maligne, dont il distingue trois subdivisions : la forme croûteuse-ulcéreuse, la forme tuberculeuse et la forme érythémateuse. Je n'ai pas pu trouver de preuve qui appuie cette manière de voir. Les signes les plus caractéristiques de la scrofulose, les affections à forme déterminée des ganglions lymphatiques, manquent régulièrement dans le lupus, et dans les cas de scrofulose les mieux dessinés on ne rencontre pas de lupus. Je ne veux pas prétendre par là qu'il n'y ait pas de prédisposition déterminée au lupus; au contraire, je conviens qu'elle est probable; mais il ne s'ensuit pas que la prédisposition dépende de la scrofulose ou d'une dyscrasie déterminée. Peut-être ne s'agit-il dans ces cas que d'une grande vulnérabilité de la peau, peut-être même de prédispositions *toutes locales;* mais tout cela est complétement inconnu. Au point de vue thérapeutique, je ne puis qu'être de l'avis de ceux qui cherchent à obtenir la guérison des malades par un *traitement local.* J'ai obtenu les plus beaux succès par les cautérisations profondes avec la potasse caustique, et je n'ai observé de récidives que là où la cautérisation avait laissé subsister des parties malades. Je ne veux nullement contester la valeur d'un traitement interne simultané (huile de foie de morue, iode, infusions de bois amers etc.); cependant je ne voudrais pas conclure, de leur utilité dans certains cas, à l'existence d'une dyscrasie *spécifique* à combattre. —

La troisième espèce de granulômes est constituée par une maladie qui, dans la plupart des pays, est devenue très-rare ou a disparu : je veux parler de la *lèpre* (*des Arabes*) ou *éléphantiasis* (*des Grecs*). J'ai relevé plus haut l'extrême confusion de la terminologie sur ce point; j'ai aussi exposé les motifs qui m'ont déterminé à conserver le nom de *lèpre*, employé presque généralement dans

[1] Bazin, *Revue méd.*, 1857, juin, p. 643, 719.

ce sens, depuis le treizième jusqu'au dix-neuvième siècle (t. I, p. 294-297); je n'ai plus qu'à relever encore ici quelques points.

Le mot *lèpre* se rencontre assez souvent dans Hippocrate[1], sans doute sans définition bien rigoureuse, mais toujours à côté de désignations de maladies moins graves, telles que lichen, psora, alphos, leuce. Le nom d'*éléphantiasis*, par contre, n'existe pas dans Hippocrate; mais il est employé par un certain nombre d'auteurs de l'antiquité dans un sens qui ne laisse pas de doute qu'il ne s'agît, la plupart du temps, de l'affection dont il est ici question. Déjà dans Galien[2], elle se présente dans une certaine connexion avec la lèpre, comme si elle était une forme légère ou un état régressif de l'éléphantiasis. Scribonius Largus[3], qui vivait sous Tibère et sous Claude, réunit l'éléphantiasis à la lèpre et au psora. De plus, Galien[4], d'après une ancienne tradition de pathologie humorale, considère le psora, la lèpre et l'éléphantiasis comme des affections atrabilaires, et les range dans le même groupe que le cancer; il n'établit entre elles que cette distinction que la psore et la lèpre n'attaquent que la peau, le cancer les veines et les chairs, l'éléphantiasis tout le corps; que ce dernier est donc un cancer universel[5]. Bien que les meilleurs auteurs, Celse et Arétée[6], gardent le nom d'*éléphantiasis*, on ne peut cependant pas douter que, chez les Arabes, la description de la lèpre ne réponde à un sens plus étendu. Enfin, quand on considère que dans la traduction grecque du Nouveau Testament[7], les lépreux sont cités sous le nom de λεπροὶ, et que le mot *lèpre* de l'Ancien Testament a été traduit partout par le mot *lepra*[8], on ne doit pas s'étonner que le moyen âge, à peu d'exceptions près, ait accepté cette expression générique, tandis que le mot *éléphantiasis* a été regardé comme ne désignant qu'une espèce.

[1] Hippocrate, *Opera*, ed. Kühn, t. I, p. 233; t. II, p. 409; t. III, p. 724.

[2] Galenus, *De optima secta empirica*, cap. 12. (*Philosophus quidam ex elephantiasi ad lepram devenit*). Cf. *De simplicium medicamentorum facultatibus*, lib. XI. *Caro viperæ*. — *Introductio.*, cap. 13.

[3] Scribonius Largus, *Compositiones medicæ*. Ed. Rhodii. Patavii 1655, p. 13 , cap. C, art. 250.

[4] Galenus, *De tumoribus præter naturam*, cap. 13, 14.

[5] Galenus, *De arte curativa ad glauconem*, lib. II, cap. 10.

[6] Celsus, *Medicina*, lib. III, cap. 25. — Aretæus, *De causis et signis acut. morb.*, lib. II, cap. 13.

[7] *Evangel. Lucæ*, cap. 17, vers. 12.

[8] Belcher, *Dublin Quart. Journ.*, 1864, may, p. 284.

Il arriva ainsi que les Arabes[1], en partageant la lèpre en différentes subdivisions, nommèrent l'une d'elles *elephantia*. Ils distinguèrent encore, d'après des analogies prises chez les animaux, trois autres formes principales, dont les noms remontent tous à l'antiquité grecque : *lepra leonina*, *alopecia* et *tyria s. theria*[2]. La notion de la lèpre, ainsi conçue, a été introduite en Occident par Constantin l'Africain et l'école de Salerne[3]; la tradition s'en est perpétuée de siècle en siècle jusqu'à ce que la lèpre eût disparu de la plupart des endroits où on la rencontrait. S'il fallait revenir aujourd'hui à la désignation la plus ancienne, cela conduirait, ainsi que le montre l'observation, à des malentendus incessants; car les auteurs eux-mêmes qui se sont occupés de cette question sont tombés dans une grande confusion (vol. I, p. 295). Quant à la littérature allemande, personne ne lui a a peut-être porté de coups plus rudes que Rust[4], qui appelle le fibrôme éléphantiasique (éléphantiasis des Arabes) tout simplement *éléphantiasis tubéreux*, et l'identifie avec la lèpre des membres, tandis qu'il désigne la lèpre (éléphantiasis des Grecs) comme un *éléphantiasis vulgaire*, et y range les tuméfactions énormes des seins, des bourses et des grandes lèvres (t. I, p. 315, 319). Il réunit enfin les deux formes, quand elles s'ulcèrent, sous le nom d'*ulcère lépreux*. En désignant la maladie comme elle l'est dans les différents pays ou comme elle l'a été généralement pendant le moyen âge, on évite facilement la confusion : ainsi dans le nord *spedalskhed*, dans le sud *lebbra*, *morbus S. Lazari*, en Allemagne *Aussatz*, en Hollande *melaatscheid*, en Angleterre *leprosy*, à Surinam *boasi*, dans les Indes *kuschta*, etc., toutes expressions qui ne prêtent pas à la confusion.

En opposition avec l'éléphantiasis des Arabes ou la pachydermie, dont nous avons déjà parlé plus haut (vol. I, p. 296), se

[1] Voy. les citations de Haly Abbas, Avicenne et Janus Damascenus (Serapion) dans Hensler, *Vom abendländischen Aussatze*. Hamb. 1794, Excerpta, p. 5 et suiv.

[2] L'expression indique plutôt Tyria, et est attribuée à une espèce de serpent. Du reste, on trouve dans l'ouvrage pseudogalénique *De anatomia vivorum* un serpent thirus. D'un autre côté, Rogerius écrit (dans Renzi, *Collectio salernit.*, t. II, p. 493) Theriasis, au lieu de Therioma, qui se rencontre dans Galien, Celse et autres, et présente un certain rapport avec le remède cité par Galien, la thériaque préparé avec des vipères.

[3] Constantinus Afric. dans Hensler, *l. c.*, p. 23. — Rogerius, Rolandus et *Glossulæ quatuor magistrorum* dans de Renzi, t. II, p. 492, 703, 704.

[4] J. N. Rust, *Helkologie*. Berlin 1842, p. 358.

trouve un état qui se distingue par la formation de véritables tumeurs ou tubérosités : *lèpre tubéreuse* (éléphantiasis tuberculeux). Ces tubérosités se montrent le plus souvent sur les parties exposées à l'air, au visage, aux mains, puis aux pieds; cependant elles peuvent se rencontrer sur presque tous les autres points de la surface du corps.

Il est vrai qu'outre ces formes tuberculeuses proprement dites, on en connaissait déjà au moyen âge[1], que le peuple appelait en Islande *limafallssyki*[2], et que l'on a réunies récemment sous le nom d'*elephantiasis glabra*[3], *lævis*, *anesthetica*[4], parce que la peau intacte et lisse présente des troubles de la sensibilité et souvent des anesthésies très-étendues. Toutes les parties du corps peuvent être insensibles, au point que l'on peut y produire les lésions les plus graves, comme des brûlures, sans que les sujets s'en aperçoivent. Il peut arriver ainsi qu'un malade de ce genre, placé pres d'un fourneau, se brûle les mains et ne s'en aperçoive qu'à l'odeur qui résulte de cette combustion.

A cette forme se rattachent une série de modifications caracrisées par des colorations tachetées de la peau, qui l'ont souvent fait désigner sous le nom de *lepra maculosa*. Dans la médecine du moyen âge et encore aujourd'hui chez les peuples de l'Amérique qui parlent le roumain, ces cas portent le nom *morphœa*, dont la véritable étymologie est inconnue[5]. Déjà dans les tra-

[1] Je rencontre la première description exacte dans les *Glossulae quatuor magistrorum* (de Renzi, t. II, p. 704) : « Contingit, quia quando digiti minores manuum et pedum et « alii sibi proximiores, qui apud medicos medici appellantur, patiuntur frigus et dor- « mitationem et quasi quamdam sensus privationem, et ista et alia accidentia quan- « doque occupant illam partem cutis, que est inter digitos predictos et brachium, et « aliquando se extendunt usque ad cubitum et quandoque usque ad brachium; et hoc « similiter in parte inferiori contingit, quoniam predicta dormitatio sive insensibilitas « aliquando per extremitates tybiarum et coxarum ad substantiam mediante geniculo se « extendit; et hoc signum nunquam fallit. » Du reste, Schilling (*De lepra commentationes rec.* Hahn, Ludg. Bat. 1778, p. 124) a cherché à démontrer que dans les écrits mosaïques se trouve la notion des anesthésiques et que le mot hébreu *Zaraat* (Tsorat) se rapporte précisément à cette propriété.

[2] P. A. Schleissner, *Forsög til en nosographie af Island*. Kjöbenh. 1849, p. 17.

[3] F. G. Albrecht, *De diagnosi esthonicæ lepræ cutaneæ*. Diss. inaug. Dorpat. 1825, p. 39. — C. Heiberg, *Norsk Magazin for Lägevidenskaben*, t. IV, p. 148. — W. Bœck, *Om den spedalske sygdom*, *Elephantiasis Græcorum*, Christ. 1842, p. 6, 94.

[4] Robinson, *Med. chir. Transact.*, 1819, vol. X, p. 30.

[5] Hensler (*l. c.*, p. 42, note) trouve le mot d'abord dans une traduction d'Haly Abbas datant du douzième siècle. Je le rencontre dans l'ouvrage pseudogalénique *De dynami-*

ductions arabes on rencontre deux variétés principales : la lèpre blanche et la lèpre noire. On n'en trouve, du reste, nulle part de définition exacte, et la confusion qui existe dans les auteurs peut venir de ce que plusieurs d'entre eux se sont aussi servis des noms d'*alphos* et de *leuce* des Grecs, de *baras* ou *alberas* des Sémites, pour désigner des formes voisines les unes des autres. Il est particulièrement intéressant, pour nous autres Allemands, d'apprendre par le vieux maître Schielhans[1], que la morphée s'appelait en allemand *Miselsucht*[2]; c'est ainsi qu'est désignée la lèpre du pauvre Henri dans les poésies célèbres de Hartmann von der Aue, et celle d'Engelhardt dans le poëme de Conrad de Würzbourg[3].

On a souvent rapproché de la lèpre tachetee une autre forme, la *lèpre squameuse* ou *croûteuse*. Il existe encore de nos jours, à ce sujet, une extrême confusion. Depuis les grands dermatologues anglais, on a souvent désigné comme lèpre des Grecs proprement dite[4] un exanthème squameux, qui n'a rien de commun avec la lèpre, et dont, par conséquent, il n'y a pas lieu de s'occuper ici (t. I, p. 294). Mais certaines formes de morphée, qui appartiennent à la lèpre, présentent également sur les parties affectées des squames légères, qui doivent rendre l'observateur très-circonspect dans l'appréciation qu'il en fait. Enfin, Danielssen et Bœck[5] ont constaté que quelquefois une forme particulière de gale (*scabies crustosa*) complique la lèpre véritable ; cette forme a été reconnue se présenter aussi sans qu'il existe de lèpre concomitante. Le mieux est d'exclure de l'étude de la lèpre aussi bien la lèpre squameuse que la lèpre croûteuse.

Enfin on parle encore d'un *éléphantiasis mutilant* ou *des articulations* (*joint evil Town*), qui se distingue par la destruction de parties entières et surtout par la désarticulation spontanée des membres. Il s'agit ici d'états analogues aux inflammations dites

diis (*Galeno ascripti libri*, ed. Froben. Basil., p. 25, 30) et dans le *Liber secretorum* (*ibid.*, p. 102 vers.).

[1] Hans von Gersdorf, *Feldbuch der Wundarzney*, 1526, p. XCII vers.

[2] D'après des recherches que j'ai poussées assez loin dans ce but, il paraît que l'étymologie qui fait provenir le mot de *Misselus* (diminutif de *Miser*) est exacte.

[3] Voy. ces passages dans *Virchow's Archiv*, t. XVIII, p. 291 et t. XX, p. 196.

[4] Reusch (*Hufeland's Journ. der praktischen Heilkunde*, 1810, Juni, p. 1) décrit un cas de ce genre sous le nom de *lèpre grecque* ou *squameuse*.

[5] Danielssen et Bœck, *Traité de la sped.*, p. 232, pl. XXI, XXIV.

névroparalytiques. Ce sont des inflammations qui se produisent dans des parties anésthésiées, progressent quelquefois avec une grande rapidité et, par leur marche, conduisent aux mutilations les plus extrêmes. C'est ainsi que les malades perdent les mains, les pieds, le nez, les yeux, presque toutes les saillies du corps, de sorte qu'il finit par ne plus rester, pour ainsi dire, que la tête, le tronc et les moignons des extrémités[1].

On peut juger de la gravité de ces états par ce fait que pendant tout le moyen âge c'était la maladie la plus maligne et la plus redoutée que l'on connût, qu'elle apparaissait en même temps comme le type de toute maladie, et qu'on la désignait pour ce motif tout simplement par le nom de *maladie* ou de *grande maladie*. De là vient qu'on donnait aux lépreux le nom de *grands malades* en France et en Belgique[2]. Celui de *Melaten*, *Melatschen* ou *Malzige* dans les contrées rhénanes, de même que d'autre part la *grande maladie*[3], ou en Allemagne tout court *Maltzei*[4], et en Hollande *Melaatscheid*, désignait la lèpre. Le mot chinois *Tay-ko* ou *Hong'tai* est aussi, d'après ten Rhyne[5], la traduction de *grande maladie* On comprend facilement dès lors qu'elle soit présentée, dans les idées religieuses des anciens temps, comme la forme concrète de la punition de Dieu et qu'elle ait été regardée partout avec une sainte horreur. Ainsi que cela se voit encore aujourd'hui dans les pays étrangers, en Chine, dans l'Amérique du Sud, on exclut ces malheureux de la société humaine[6], en les reléguant soit dans les contrées sauvages et inhabités, soit dans des abris ou des établissements particuliers (léproseries). De là

[1] Aretæus, *l. c.*, ed. Kühn, p. 182. « Interdum ante hominem membra sua emo-« riuntur atque excidunt, nasus, digiti, pedes, pudenda manusque integræ; neque « enim pestis ista ægrotantem vita doloribusque vehementissimis ante liberat, quam ho-« minem membratim discerpserit; sed instar elephantis longæva est. »

[2] L. Torfs, *Fastes des calamités publiques survenues dans les Pays-Bas et particulièrement en Belgique depuis les temps les plus reculés jusqu'à nos jours*. Paris et Tournai 1859, p. 24-26.

[3] *Amis et Amiles*, de Jourdain de Blaivies. Deux poëmes épiques en vieux français de l'époque carlovigienne. Publié par Hoffmann, d'après le manuscrit parisien. Erlang. 1852, vers 2113, *grant malaige*.

[4] Hans von Gersdorf, *l. c.*, p. LXXXII vers. — Schopff, *l. c.*

[5] Willem ten Rhyne, *Verhandelinge van de Asiatische Melaatsheid*. Amsterd 1687, p. 20.

[6] Aretæus, *l. c.*, p. 183. « Multi in montes ac deserta viros amicissimos exposuere.» — Galenus, *De optima secta empirica*, cap. 12

vient le nom allemand *Aussatz*[1], qui n'exprime pas l'éruption de la maladie, mais bien la séparation des lépreux d'avec les autres hommes.

En voyant sur le continent européen disparaître la lèpre en même temps qu'apparaissait et commençait à se répandre la syphilis, vers la fin du quinzième siècle et au commencement du seizième, on a souvent supposé que la syphilis dérivait en quelque façon de la lèpre; que la syphilis, comme on a dit, était une lèpre dégénérée, une fille de la lèpre, une nouvelle forme de la lèpre[2]. Cette manière de voir, qui semble avoir été émise dans les premiers temps de la syphilis, a cependant été rejetée par tous les médecins célèbres de cette époque, surtout par Leonicenus[3]. La conviction de tous les contemporains était tellement contraire à cette idée, que, ainsi qu'Astruc[4] en fait avec raison la remarque, les lépreux refusaient d'admettre les syphilitiques (les pustuleux) dans leurs infirmeries, et qu'il fallut établir pour ces derniers des hôpitaux particuliers (maisons de pustuleux, hôpitaux de Job). Au fur et à mesure que la lèpre en vint à être ignorée par la plupart des médecins, d'un côté la spéculation, d'un autre côté l'observation de certaines syphilides épidermiques, comme de celle dite la *lèpre du Holstein*[5], ramenèrent aux anciennes idées. Toutefois on peut toujours reconnaître qu'il y a eu des erreurs de diagnostic de commises; il est même certain que la syphilis a été considérée souvent comme lèpre et réciproquement, ainsi que cela arrive encore quelquefois. Pruner[6] rapporte qu'il a rencontré dans les quartiers lépreux de Chypre, de Jéru-

[1] Le même nom se rencontre dans le vocabulaire s. Galli du septième siècle comme *uzseazeo* (Wackernagel, *Altdeutsches Lesebuch*. Basel 1847, p. 29). Les mots *aussätzig* (lépreux) et *feldsiech* se trouve très-positivement employés comme identiques, dans la traduction allemande de la zoologie d'Albert-le-Grand par Walther Ryff (Frankfurt a. M. 1545).

[2] Seb. Aquilinianus, *De morbo gallico*, cap. I (*Aphrodisiacus*, t. I, p. 2). — Paracelsus, *Chirurgische Bücher und Schriften*, publié par Huser. Strassb. 1618, p. 132, 135, 183. — F. A. Simon, dans *Handbuch der spec. Path. u. Therap.*, t. II, p. 425, 429.

[3] Nic. Leonicenus, *De epidemia, quam Itali morbum gallicum, Galli vero neapolitanum vocant, libellus* (*Aphrodisiacus*, p. 17). — Cpr. Fracostorius (*ibid.*, p. 203), Matthiolus (*ibid.*, p. 247), Brasavolus (*ibid.*, p. 666), Cataneus (*ibid.*, p. 141).

[4] Astruc, *De morbis venereis*, t. I, p. 10, 118. — Cpr. J. Y. Simpson, *Antiquarian notices of syphilis in Scotland*. Edinb. 1862, p. 21.

[5] Spiering, *Hufeland's Journ.*, 1821, t. LIII, p. 87.

[6] Pruner, *Die Krankheiten des Orients*. Erlang. 1847, p. 172.

salem, de Damas, des syphilitiques au milieu des lépreux, et que l'on voit encore aujourd'hui ces deux affections côte à côte dans beaucoup d'endroits de la terre. On trouve la syphilis et la lèpre, chacune avec toutes ses formes particulières, sans qu'elles passent de l'une à l'autre, qu'elles s'influencent l'une l'autre ou se modifient. On peut même voir sur le même individu la syphilis et la lèpre se succéder ou coexister[1]. Dans des circonstances de ce genre, la question de savoir si la lèpre ne provient pas de la syphilis[2] est aussi naturelle que la question inverse. Quand on s'en tient à la littérature, on peut trouver dans l'histoire des maladies endémiques assez d'exemples qui prouvent que la syphilis a donné lieu à des maladies qui ont été prises pour la lèpre; mais l'observation attentive a toujours conduit à séparer partout les endémies lépreuses des endémies syphilitiques, et l'on peut bien dire qu'à mesure que l'histoire de la syphilis constitutionnelle s'est débrouillée, on s'est aussi convaincu que la syphilis et la lèpre sont deux affections tout à fait distinctes l'une de l'autre, bien qu'elles aient, plus qu'aucune autre affection, de nombreuses similitudes. Au point de vue du processus local seul, on peut établir une analogie plus grande encore : c'est avec le *lupus* (p. 476). Mais l'absence de symptômes constitutionnels généraux dans le lupus a toujours empêché qu'on ne l'identifiât avec la lèpre[3].

En Europe, la lèpre est devenue aujourd'hui très-rare. Dans quelques contrées de la Suède, en Finlande et dans les provinces qui se trouvent à l'est de la Russie, au bord de la mer, surtout dans les grands districts de la Norvége, elle est encore très-répandue, au point de dépasser même en partie la proportion qui existait au moyen âge. En Norvége seule, sur une population de moins de 2 millions d'habitants, on comptait, à la fin de 1862, 2119 lépreux, qui faisaient partie de la population déjà si réduite des provinces de l'ouest[4]. D'après la statistique faite en 1856, on a trouvé dans le bailliage nord de Bergenhus un lépreux

[1] D. C. Danielssen, *Syphilisationen anwendt mod syphilis og spedalskhed*. Bergen 1858, p. 24.

[2] Griesinger, *Virchow's Archiv*, t. V, p. 260. — Macnamara, *ibid.*, t. XXII, p. 320.

[3] C. H. Fuchs, *Diss. acad. de lepra Arabum in maris mediterranei littore septentrionali observata*. Wirceb. 1831, p. 34. — Carl Wolff, *Virchow's Archiv*, t. XXVI, p. 77.

[4] *Norges officielle Statistik, udgeven i Aaret 1865*, C. n° 5, tab. XIII.

par 113 habitants, et dans quelques paroisses on en a trouvé jusqu'à 1 sur 71 et même sur 47 habitants[1]. On rencontre encore la lèpre sur certains points du littoral de la mer Noire et de la Méditerranée, dans la Russie méridionale, la Grèce, l'Italie, l'Espagne, la Syrie, l'Égypte et le Portugal. Mais c'est surtout dans les régions éloignées qu'on la voit, dans l'Amérique du sud et l'Amérique centrale, l'Afrique méridionale et l'Asie du sud; elle présente une très-grande extension aux Antilles, au Brésil, au Cap, dans les îles de la Sonde, les Indes, en Chine et au Japon. Dans quelques contrées de la Chine on trouve à côté des grandes villes des villages entiers destinés à loger ce genre de malades[2]. Chez nous, abstraction faite des cas importés d'autres parties du monde, les rares exemples de la maladie que l'on rencontre échappent à toute analyse étiologique; on ne trouve pas de relations entre ces malades et les localités où la maladie est encore endémique[3], et on ne peut, comme cela du reste a été avancé dans ces derniers temps, en démontrer l'hérédité[4].

La connaissance plus exacte de la lèpre, celle du moins qui porte sur son histoire scientifique, ne date, à proprement parler, que du célèbre traité de Danielssen et Bœck[5] sur la spedalskhed en Norvége. Cet ouvrage renferme, dans une splendide iconographie, d'excellentes figures des principales altérations de cette maladie. Les figures que nous en avons d'époques antérieures

[1] Bidenkap, *Norsk Magazin for Lägevidenskaben*, 1860, t. XIV, p. 536, 545.

[2] Friedel, *Virchow's Archiv*, t. XXII, p. 329, 331.

[3] Notre collection possède au n° 847 un bras qui semble amputé et qui présente tous les caractères de la lèpre mutilante. M. le professeur Busch croit se rappeler qu'il a été amputé sur une personne indigène. A Würzbourg vivait un homme que j'ai souvent vu, et dont le visage présentait l'aspect de la lèpre léonine; il vivait dans une retraite qui ne permettait pas de faire sur lui des observations plus approfondies.

[4] Alefeld, *Diss. inaug. med. Lepræ hist. succinctam et binas leprosorum nuper observatorum historias complexa.* Giess. 1800, p. 30. — Fr. Jahn, *Neues Journal der praktischen Arzneykunde und Wundarzneykunst von Hufeland*, 1802, t. VII, p. 23, tab. — Romberg et Henoch, *Klinische Ergebnisse.* Berlin 1846, p. 195, tab. — (Le même cas dans Becker, *De lepra Arabum tuberculosa.* Diss. inaug. Marburg 1843.) — W. Busch, *Annalen der Charité*, 1858, 8e année, livr. 2, p. 9, tab. I, fig. 4-5. — E. Wilson, *Behrend's Syphilidologie*, nouv. sér., t. I, p. 103. — Gull, *Guy's Hosp. Rep.*, 1859, 3e sér., vol. V, p. 151. — Priestley, *Med. Times and Gaz.*, 1860, janv., p. 76.

[5] D. C. Danielssen et W. Bœck, *Traité de la spedalskhed ou éléphantiasis des Grecs.* Paris 1848, Atlas. Ici se rapporte la 3e livr. de la *Samling af Iagttagelser om Hudens Sygdomme.* Christ. 1862, des mêmes auteurs, dans laquelle Danielssen a donné une monographie de la forme anesthésique.

n'ont pour nous qu'un intérêt secondaire[1]. Cependant nous devons, dans l'espèce, faire grand cas du portrait de sainte Élisabeth que le jeune Holbein peignit à Augsbourg en 1516 et que j'ai trouvé, il y a quelques années, dans la Pinakothèque de Munich[2]. Ce tableau montre la lèpre telle qu'elle a existé en Allemagne, *à côté* de la syphilis épidémique. Dans ces derniers temps, tandis que l'intérêt pour cette question se réveillait de nouveau, le nombre des dessins, provenant des différentes contrées, a aussi augmenté[3], et on a pu trancher beaucoup mieux qu'on ne l'aurait fait par de simples descriptions la question de l'identité de la lèpre dans les pays éloignés les uns des autres.

Quant à l'étiologie de la lèpre, un point établi depuis longtemps est la transmission *héréditaire* de la maladie[4], ou pour parler plus exactement, la *prédisposition* à cette affection ; car la maladie n'existe presque jamais à l'état congénital, mais elle se développe avec les années. Cette prédisposition peut être positivement démontrée dans chacune des localités connues par des faits nombreux. Elle est tellement évidente et on en a toujours été si convaincu, que l'on a employé les moyens les plus rigoureux pour prévenir la progéniture des lépreux. Non-seulement on leur défendit le mariage[5], mais on s'en prenait même aux hommes en leur pratiquant la castration[6]. En Norvége, où les recherches de Danielssen, de Bœck et de Conradi[7] ont démontré la grande fréquence de l'hérédité, où la grande propagation de

[1] Dans le *Feldbuch der Wundarzney* de Hans von Gersdorf (Strassb. 1526, p. LXXVIII) se trouve une gravure sur bois qui doit représenter Job le lépreux ; plus loin (p. XC, vers.) une autre gravure qui montre de nouveau l'aspect des lépreux, et la même se trouve dans la grande gravure sur bois dans la *Physica S. Hildegardis*. Argentor. 1533.

[2] Virchow et von Hessling, *Virchow's Archiv*, t. XXII p. 190 ; t. XXIII, p. 194.

[3] Bergson, *Annalen der Charité*, 1853, 4e année, p. 1, tab. I-II (Krimm'sche Krankheit). — Carl Wolff, *Virchow's Archiv*, t. XXVI, p. 44, tab. I-III (Madeira). — Oldekop, *ibid.*, p. 106, tab. V-VI (Astrachan). — H. V. Carter, *Transact. of the med. and phys. society of Bombay*, 1862, new ser., nº VIII, p. 1, pl. I (Ostindien). Parmi les anciens, il faut encore citer la gravure sur cuivre qui se trouve à la tête de l'ouvrage de Schilling : *Comm. de lepra aus Surinam.*

[4] Haly Abbas dans Hensler, *l. c.*, exc., p. 7, — T. A. Wise, *Commentary on the Hindu system of medicine*. Lond. 1860, p. 259.

[5] Paul Zacchias, *Quæstiones med. legales*, *cura Horstii*. Venet. 1737, lib. II, tit. III ; quæst. 6 ; lib. III, tit. III, quæst. 6, nº 13 ; lib. VII, tit. III, quæst. 5, nº 1. — Kjerulf, *Virchow's Archiv*, t. V, p. 36.

[6] Rogerius et Rolandus dans de Renzi, t. II, p. 493, 704.

[7] Danielssen et Bœck, *l. c.*, p. 335. — A. Conradi, *Norsk Magazin for Lægevidenskaben*, 1851, t. V, p. 560 ; 1857, t. XI, p. 209.

l'affection est devenue un objet très-sérieux d'intérêt public, on est arrivé dans ces derniers temps aux mêmes idées[1]. Quand le conseil médical supérieur et un grand nombre d'évêques se furent prononcés pour la défense des mariages, le gouvernement soumit en 1854 au Storthing un projet de loi relatif à cette question ; il ne fut écarté qu'à une faible minorité. Les violents débats qui s'ensuivirent parmi les médecins norvégiens et la forte opposition que dirigeait surtout Hjort[2] donnèrent lieu à des recherches nouvelles et plus étendues. Je reçus moi-même du gouvernement norvégien l'invitation de visiter les contrées atteintes par la maladie et d'étudier la nature de cette affection. J'entrepris ce voyage pendant l'été de 1859; mais bien que j'aie eu l'occasion de voir des centaines de lépreux et que j'aie pu rassembler des faits bien suffisants pour l'étude de l'affection locale, je n'en suis pas moins resté dans l'impossibilité de juger d'une façon décisive la question étiologique, avant de posséder des recherches comparatives plus étendues et provenant des diverses contrées atteintes de la lèpre. Je fis dans ce sens un appel qui provoquait les recherches sur la lèpre[3]; cet appel porta des fruits très-nombreux. Mais aujourd'hui encore les matériaux qui ont été ainsi réunis ne suffisent pas pour permettre de prononcer en dernier ressort sur les causes de la lèpre.

Quant à l'hérédité, tous les peuples et tous les pays sont unanimes pour déclarer la fréquence de la lèpre dans certaines familles. Les recherches nouvelles de Bidenkap[4] ont fourni à ce sujet des données précieuses relativement à la Norvége. Les registres généalogiques des familles lépreuses démontrent l'hérédité de la maladie jusqu'à la quatrième génération. Mais, ainsi que cela a déjà été indiqué, ce n'est pas la maladie elle-même, mais bien la prédisposition qui est héréditaire. La maladie n'a été rencontrée par Bidenkap[5] dans le jeune âge que deux fois, chez un enfant de deux ans et chez un enfant de trois ans; elle ne se montre souvent que plusieurs dizaines d'années après. On ne

[1] En Portugal, c'était le même cas, voy. Kessler, *Virchow's Archiv*, t. XXXII, p. 258.

[2] Hjort, dans les *Forhandlinger ved de skandinaviske Naturforskeres*. Christ. 1857, p. 401; *Norsk Magazin*, 1857, t. XI, p. 450.

[3] *Virchow's Archiv*, t. XVIII, p. 161; *Deutsche Klinik*, 1860, n° 17.

[4] Bidenkap, *l. c.*, p. 811.

[5] *Ibid.*, p. 813.

doit, par conséquent, rechercher des causes occasionnelles particulières qui en déterminent l'explosion. Nous avons déjà attribué une influence particulière aux changements de résidence pour l'atténuation de la maladie[1], et si ce que l'on a dit en Norwége est vrai, que la lèpre a disparu dans les familles qui ont émigré en Amérique, il faudrait attribuer une très-grande valeur aux causes occasionnelles. Guyon[2] cite le cas particulier d'une famille où la lèpre disparut complétement, quand elle eut quitté les régions tropicales pour se fixer en France.

Le grand fait historique que la lèpre, autrefois presque universellement répandue, ait disparu maintenant sans presque laisser de trace dans toutes les nations civilisées, ne peut s'expliquer qu'en admettant, pour cette maladie, des causes particulières. L'hérédité ne suffit pas non plus pour en rendre compte. Les recherches de Hoëgh et de Bidenkap[3] s'accordent à démontrer que l'affection ne se trouve signalée en ligne ascendante que chez le quart des lépreux norwégiens, et van Someren[4] n'a même trouvé à Madras que deux cas héréditaires sur trente et un cas de lèpre.

Autrefois, outre l'hérédité, on a admis comme autre cause bien plus efficace, la *contagion*. Aujourd'hui encore cette idée a cours dans presque tous les pays extra-européens où la lèpre règne; elle est admise, toutefois pour une époque plus ancienne, par beaucoup de médecins qui nient la contagiosité des formes de lèpre existant actuellement en Europe. Ainsi s'est produite la doctrine singulière d'après laquelle la lèpre, après avoir pénétré une fois originairement dans les différents pays, s'y est ensuite perpétuée par hérédité. Cette opinion est parfaitement conforme aux traditions des écrivains laïques, d'après lesquels la lèpre a été importée de l'Orient par les croisés et transportée ensuite de lieu en lieu. Cette allégation n'est cependant pas admissible, car on peut se convaincre, en consultant les sources positives de l'histoire, que la lèpre existait déjà depuis des siècles, dans tous les pays occidentaux, bien avant les croisades[5]. Si donc il y a

[1] Danielssen et Bœck, *l. c.*, p. 175.

[2] Guyon, *Compt. rend. de l'Acad. des sciences*, t. LIV, p. 892.

[3] Bidenkap, *l. c.*, p. 812.

[4] W. J. van Someren, *A brief historical sketch of the Madras Leper Hospital*, p. 10.

[5] D'après mes recherches sur les léproseries d'Allemagne, il se trouvait déjà 636 de

eu importation, il faut qu'elle ait eu lieu bien longtemps auparavant; cela est d'autant moins vraisemblable que l'idée de la contagiosité de la lèpre a été abandonnée depuis longtemps. Dans ces derniers temps, on n'a pas observé d'exemple d'importation de la maladie dans les pays où elle a disparu, bien qu'il pénètre en Angleterre, en France et en Allemagne etc., des lépreux venant des Indes orientales et occidentales et du sud de la Russie[1]. Bien que l'on ait vu se produire quelques cas de maladie, on n'a observé dans ces conditions aucune transmission évidente; ainsi on a vu quelques personnes rester pendant des années auprès de ces malades, comme cela arrive notamment dans les hôpitaux, où certains gardes-malades ont vécu pendant vingt et trente ans avec des lépreux, sans cependant qu'on observe sur eux aucune transmission de la maladie.

Il est néanmoins reconnu que ceux qui émigrent dans des pays où existe la lèpre sont assez souvent atteints de cette affection, ainsi que cela se voit pour d'autres maladies *endémiques*. Les auteurs anciens insistent à cet égard habituellement sur le coït, la cohabitation ou la contagion par la respiration[2]. Holmsen[3] a réuni en Norwége des observations qui prouvent la formation de foyers morbides dans certaines fermes où des personnes, après y être arrivé bien portantes, étaient frappées de cette maladie; Bidenkap[4] a trouvé quelques cas de cette affection réunis en foyers et provenant apparemment d'une importation, car il ne put découvrir d'autre cause extérieure défavorable. Une observation continue pourra seule permettre d'élucider cette question.

ces maisons à Verdun, Metz et Mästricht (*Virchow's Archiv*, t. XX, p. 169); celle de Saint-Gall fut fondée par saint Othmar (720-759) (*ibid.*, t. XVIII, p. 142), celle de Saint-Barthélemy au pied du Johannisberg en 1109 (*ibid.*, p. 148, 286). A Brème et à Constance il y avait déjà des léproseries au neuvième et au dixième siècle (*ibid.*, t. XVIII, p. 144; t. XX, p. 188).

[1] Hensler, *l. c.*, p. 23. — Lawrence et H. H. Southey, *Med. chir. Transact. Lond.*, 1815, vol. VI. — Rayer, *Traité des maladies de la peau*. Paris 1826, t. I, p. 667. — Bergson, *l. c.* — S. Wilks, *Guy's Hosp. Rep.*, 3e sér., vol. V, p. 144. — Hutchinson, *Clin. Lect. and Rep. of the London Hosp.*, 1864, vol. I, p. 23. — Veiel, *l. c.*, p. 102. — Köbner, *Compt. rend. de la Soc. de biol.*, année 1861, 3e sér., t. III, p. 57. — Hillairet, *Mém. de la Soc. de biol.*, année 1862, 3e sér., t. IV, p. 224. — Hillier, *Handbook of skin diseases*. Lond. 1865, p. 214.

[2] Paul Zacchias, *l. c.*, lib. III, tit. III; quest. VI, nº 16, lib. VII, tit. III; quest. 5, nº 3.

[3] Holmsen, *Norsk Magazin*, t. V, fol. 433.

[4] Bidenkap, *ibid.*, t. XIV, fol. 724.

Pour le moment, on peut dire que ces faits, en partie, s'expliquent aussi d'une autre façon ; toutefois ils sont tellement rares que l'on peut très-bien les négliger dans la discussion de l'étiologie générale de la maladie.

Les autres questions étiologiques sont tellement difficiles à résoudre que l'on n'est pas encore arrivé à s'entendre sur elles. Les conditions climatériques des pays où existe la lèpre sont tellement variées qu'une seule circonstance y domine : c'est la fréquence de la maladie sur les *bords de la mer et des grands fleuves*. Cependant on peut d'autant moins rapporter cette fréquence à une influence climatérique que d'un autre côté on a porté haut, depuis l'antiquité, l'influence du régime et notamment l'*usage de mauvaises espèces de poissons ou de poissons gâtés*. Cette influence a été combattue, il est vrai, d'autre part d'une manière à peu près aussi absolue ; cependant je ne puis m'empêcher de reconnaître que les faits historiques, comme les faits géographiques, sont en parfait accord pour admettre de mauvaises conditions de régime. L'usage habituel de mauvais poissons coïncide très-souvent avec la lèpre endémique. Ce fait n'est, il est vrai, pas sans exception ; mais alors on s'en prend à quelque autre influence diététique fâcheuse ; il y aurait donc ici matière à des observations comparatives, qui permissent de constater si l'on ne pourrait pas trouver dans les poissons ou les autres aliments une substance nuisible identique. Si nous voulions entrer dans quelques détails à ce sujet, cela nous conduirait trop loin, et pour clore ces considérations étiologiques, je me borne à ajouter qu'on ne peut dire avec certitude, que je sache, quelle est la véritable cause déterminante de cette maladie.

Danielssen et Bœck[1] sont revenus pour cette raison à l'ancienne idée d'une maladie des humeurs, à une *dyscrasie*, non pas à l'atrabile, mais à une augmentation des albuminates dans le sang, auxquels ils rapportent une tendance à des dépôts locaux. Les affections locales sont surtout pour eux des produits d'exsudation. Kjerulf[2] a déjà montré combien ces analyses du sang étaient problématiques ; quant aux affections locales, les recherches anatomiques que j'ai faites moi-même à Christiania,

[1] Danielssen et Bœck, *l. c.*, p. 260.
[2] Kjerulf, *Virchow's Archiv*, t. V, p. 23.

Bergen et Molde, m'ont conduit à ce résultat qu'elles sont de nature essentiellement néoplasique et non exsudative. Danielssen[1] a changé lui-même d'idées sur ce point, en se fondant en partie sur mes observations, et l'idée que ces affections locales sont dues à des dépôts de matières dyscrasiques n'est plus soutenable. J'avoue aussi que l'idée d'une dyscrasie héréditaire sans affection locale me semble être tout à fait arbitraire. Malgré cela, je veux bien convenir que la durée des prodromes, qui se prolongent souvent pendant des années (état fébrile, douleurs rhumatismales, lassitude, somnolence, sensation de froid), indique des troubles généraux, et que la présence de nombreuses proliférations locales suppose des irritations morbides antérieures. Comme les parties internes prennent aussi part à de semblables proliférations, je suis assez disposé à admettre une certaine acrimonie dans le sang, par conséquent une dyscrasie. Cependant il ne faudrait pas croire qu'elle fût permanente et que sa production pût s'expliquer d'une manière certaine et très-facilement par des influences diététiques fâcheuses. S'il s'y joignait une prédisposition déterminée, surtout héréditaire du tissu, et des causes occasionnelles qui y correspondent, par exemple des causes atmosphériques, alors il serait facile d'interpréter l'apparition de ce processus. Danielssen[2] a pris toutes ces causes en considération; mais il n'accorde pas assez d'importance, selon moi, à la question de la mauvaise alimentation. Il est certain que la malpropreté, les habitations malsaines, et surtout le froid, les orages, la pluie, doivent peser d'un grand poids en Norwége dans la question de l'étiologie; mais les deux premières causes se rencontrent également dans des contrées où la lèpre a totalement disparu, et pour ce qui est des influences atmosphériques, j'ai trouvé, en Norwége, un assez grand nombre de lépreux qui prétendaient ne ne pas y avoir été exposés. Notre opinion doit donc ici rester hypothétique, et nous nous en tenons aux affections locales.

Quant aux tumeurs (*tubera s. tubercula*), elles se produisent surtout dans la peau, en partie dans le tissu sous-cutané; mais

[1] Danielssen og Bœck, *Iagttagelser om Hudens Sygdomme*. Christ. 1862, p. 10, tab. XIII.

[2] D. C. Danielssen, *Den spedalske Sygdom, dens Aarsager og dens Forebyggelsesmidler*. Bergen 1854, fol. 9.

des tumeurs de ce genre peuvent aussi se produire dans les muqueuses et dans le parenchyme des organes. Les premières recherches exactes que nous ayons à ce sujet, celles de Danielssen et Bœck[1], ont peut-être été trop loin quant au nombre des organes qui sont exposés à l'affection, lorsqu'ils rangent dans le même groupe toute une série d'affections tubéreuses des poumons, du foie, du péritoine etc.; tandis qu'il est très-probable qu'un certain nombre d'entre elles étaient de véritables tubercules. Les recherches récentes que Carter[2] a faites à Bombay n'ont rien démontré de spécifique dans les organes qui ont été cités plus haut. J'ai acquis la certitude parfaite que des tumeurs de ce genre se rencontrent dans les parties profondes. Quant au point le plus important dont il soit ici question, les nerfs périphériques, je puis affirmer que ces mêmes proliférations s'y produisent et donnent lieu à une espèce de tuméfaction névromateuse, qui peut s'étendre quelquefois très-loin, comme aussi elle n'atteint souvent que des portions très-limitées, de sorte que le nerf présente des tuméfactions en forme de chapelet[3]. J'ai rencontré aussi des altérations analogues dans le larynx, dans les ganglions lymphatiques et les testicules. Je n'ai pas d'observations personnelles pour les autres organes internes; je n'ai pas eu non plus l'occasion d'examiner de préparations de ce genre. Quand la grande collection de M. Danielssen à Bergen eut été détruite par l'incendie de l'hôpital de Lungegaard, il n'y eut plus en Norwége de pièces qui permissent d'étudier la lèpre. C'est donc une question réservée à l'avenir.

Parmi les affections locales, celles de la peau doivent être placées en première ligne, parce qu'elles se rencontrent dans chaque espèce de lèpre, qu'elles revêtent la forme tuberculeuse ou la forme lisse, et que, en tant que nous le savons jusqu'à présent, elles sont toujours les premiers symptômes qui annoncent l'apparition de la maladie. Après un stade prodromal, qui est souvent de longue durée, apparaissent d'abord des taches hyperhémiques, d'une coloration assez foncée, tirant d'abord sur le bleu, plus tard sur le brun. L'épiderme qui les recouvre est peu ou point modifié; le derme présente un épaississement ou une

[1] Danielssen et Bœck, *Spedalskhed*, p. 222, 283, 288; *Atlas*, pl. VI, VII, XI, XXIII.
[2] Carter, *l. c.*, p. 53.
[3] Virchow, *Deutsche Klinik*, 1861, p. 50.

tuméfaction assez appréciable. Beaucoup de ces taches disparaissent, d'autres se montrent, et il peut se passer des années sans que le mal fasse de progrès. La grandeur et la forme de ces taches varient beaucoup; tantôt elles sont petites, lenticulaires, tantôt elles sont très-grandes et irrégulières, surtout quand elles sont confluentes. Il n'est pas rare de voir se développer en même temps qu'elles, et assez tôt, une affection des nerfs de la peau qui conduit à une insensibilité partielle. C'est cette forme qu'au moyen âge on a désignée sous le nom de *lepra rubra*[1], et que l'on a confondue souvent avec la *gutta rosacea* (acné)[2]; dans ces derniers temps elle a été décrite sous le nom de *mal rouge de Cayenne*[3]. Guyon[4] l'identifie avec le mal désigné chez les nègres de la côte occidentale de l'Afrique sous le nom de *cocobe*. Fonseca[5] la décrit au Brésil comme étant une *lepra rubra*, et Carter[6] propose de lui donner le nom d'*éruption lépreuse*.

Quand la véritable *lèpre tuberculeuse* se produit, les taches deviennent persistantes, d'abord dans les endroits qui sont exposés à l'air; elles se tuméfient de plus en plus, deviennent plus dures, plus rouges, d'un bleu rouge au froid; elles font saillie à la surface, et forment peu à peu des tumeurs arrondies, du volume d'une noisette jusqu'à celui d'une noix; elles reposent sur une base large; elles présentent une surface lisse, souvent brillante, et elles forment une masse assez compacte, quoique mobile[7]. Avec le temps, ces tumeurs font une saillie de plus en plus grande au-dessus de la peau; elles prennent une forme presque polypeuse; j'en ai vu à la paupière supérieure présenter une telle étendue que l'œil était complétement caché par les tubercules qui pendaient en avant. D'autres de ces tumeurs sont placées plus profondément; elles ne forment que de légères saillies à la surface, et arrivent jusque dans le tissu sous-cutané. Quand elles ont atteint un certain développement, la rougeur cesse;

[1] *Physica Sanct. Hildegardis.* Argent. 1533, lib. II, cap. 121. — Hensler, *l. c.*, p. 171, 377.

[2] Theodoricus dans Hensler, *l. c.*, exc., p. 27.

[3] La pellagre du nord de l'Italie et les formes semblables qui se rencontrent dans le midi de la France, de l'Espagne etc., n'ont rien à faire ici.

[4] Guyon, *l. p.*, p. 893.

[5] Wucherer, *Virchow's Archiv*, t. XXII, p. 358.

[6] Carter, *l. c.*, p. 4.

[7] Ce sont les ὀχθοὶ σκληροὶ d'Arétée.

leur surface prend une couleur rouge pâle, d'un jaune sale ou brunâtre : leur consistance devient plus molle et plus lâche, quelquefois presque fluctuante ; il semble même qu'il existe un peu de transparence. Quand elles se développent sur des parties couvertes de poils, comme aux sourcils, au menton et aux lèvres, leur surface se distingue par l'absence complète de poils, et on comprend facilement que déjà dans les temps anciens cette alopécie ait été un signe très-important. L'alopécie lépreuse se distingue de l'alopécie syphilitique en ce qu'elle ne se rencontre que dans les parties atteintes par la maladie, et que les parties de la tête qui sont recouvertes de cheveux et qui sont presque toujours épargnées par la lèpre, ne sont pas non plus frappées d'alopécie. Dans le voisinage de ces tubercules lisses et privés de poils, les poils sont très-forts et les vaisseaux très-dilatés.

Quelquefois ces tubercules sont isolés ; le plus souvent ils sont réunis et groupés, de sorte que l'on voit faire saillie une masse de ces tubercules, qui sont tantôt pressés les uns contre les autres, tantôt séparés les uns des autres par de petits intervalles. C'est ce qui a lieu surtout au visage, principalement dans les parties lâches, aux sourcils et aux paupières, ensuite aux ailes du nez, aux lèvres et au lobule de l'oreille. La physionomie du malade prend quelque chose d'étrange; assez souvent il ressemble à un animal, ainsi que le prouvent les noms de *satyriasis*[1] et de *léontiasis*[2], usités chez les anciens, qui indiquent la comparaison qu'on en a faite avec des têtes de singe et de lion.

Fig. 69.

J'ai souvent examiné des tubercules de ce genre à l'état frais.

[1] Aristote, *De genesi animalium*, lib. IV, 48 : τὸ νόσημα τὸ καλούμενον σατυριᾶν.
[2] Arétée de Cappadoce, *l. c.*, p. 181 : λεόντιον κικλήσκεται.

Fig. 69. Lèpre léonine. D'après une photographie prise par le docteur G. Fritsch.

A l'hôpital de Rekna, à Molde, les malades venaient au devant de moi pour se faire enlever leurs tubercules les plus grands, qui les défiguraient le plus; je dois, du reste, ajouter que les plaies résultant de ces excisions guérissaient très-bien et très-vite. Notre collection possède la peau du visage, la main, ainsi que la peau[1] de l'avant-bras d'un lépreux égyptien, dont Bilharz a fait l'autopsie; H. Meckel les a rapportées d'Égypte. L'examen a donné partout des résultats constants; c'était un tissu de granulation, très-riche en cellules, qui constitue sans mélange la substance des tubercules.

Dans les plus jeunes de ces petites tumeurs, où les poils n'avaient pas encore disparu, j'ai trouvé sur des coupes perpendiculaires les granulations qui s'étendaient jusque près de l'épiderme presque intact, comme dans le lupus, et qui pénétraient

Fig. 70.

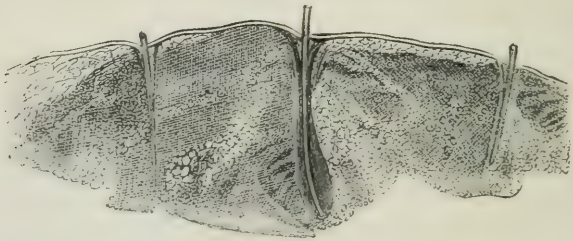

jusque dans le tissu graisseux sous-cutané (fig. 70). Habituellement elle ne forme pas une masse uniforme, mais de grands fais-

sur un lépreux de Robben Island (colonie du Cap). Cet homme, âgé de quarante ans, Africain bâtard, qui n'avait dans sa famille aucun lépreux, était malade depuis un an. Outre des tubercules étendus à la face, surtout aux ailes du nez, aux sourcils, aux lèvres, au menton et aux lobules de l'oreille, il avait un grand ulcère insensible à la cuisse droite, et un très-petit à la cuisse gauche.

Fig. 70. Coupe faite à travers un tubercule lépreux du visage. On voit la peau qui est assez mince et assez lisse, elle est dépassée par trois poils peu modifiés et seulement plus minces. Leurs follicules sont plus ou moins mis à nu par la coupe. La masse foncée qui se montre en traînées allongées et en grands foyers est la prolifération lépreuse qui présente son plus grand développement autour de follicules pileux situés à gauche. Au milieu, on voit en haut le réseau élastique des parties cutanées intactes et dans la profondeur des traînées du tissu adipeux sous-cutané. Faible grossissement. D'après une préparation que je fis le 24 août 1859, à Bergen, provenant d'une tumeur du menton qui fut extirpée à un homme affecté de lèpre tubéreuse, à Lungegaards-Spital, par le docteur Holmboe.

[1] Pièces n° 1295 *a* et *b*.

ceaux s'enchevêtrant dans tous sens et présentant leur plus grand développement, leur point de départ, au voisinage des follicules pileux. Ces faisceaux, en partant de la peau, s'étendaient, comme dans les verrues charnues (p. 220, 224, fig. 35), d'une façon continue, jusque dans le tissu sous-cutané; on les reconnaissait déjà à l'œil nu par leur aspect anormal, plus transparent, brillant, d'un gris blanchâtre ou jaunâtre[1], qui les faisait beaucoup ressembler aux verrues charnues. Les parties qui étaient restées normales entre elles se faisaient remarquer par une apparence jaune ou blanche. Les papilles n'étaient pas agrandies; au contraire, leur surface était plus unie. Des vaisseaux pénétraient dans la masse par sa base; cependant ils étaient en assez petit nombre.

Fig. 71.

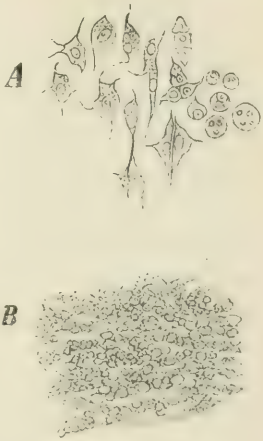

Vue à un assez fort grossissement, la nouvelle masse du tissu se trouve surtout composée de cellules qui présentent, suivant leur développement, une forme et une grandeur très-variées. C'est à peine si j'ai vu ailleurs aussi bien qu'ici le développement progressif des cellules du tissu connectif, d'abord simplement fusiformes ou stellaires et traversant les périodes de division des noyaux et des cellules. Ce sont surtout les produits immédiats de la division cellulaire qui se présentent ici de la façon la plus manifeste (fig. 71, A). Plus la division se multiplie, plus les nouvelles cellules sont petites et rondes; entre elles l'ancienne substance intercellulaire devient de plus en plus rare, au point qu'entre les cellules rangées par séries et par groupes on ne distingue plus que des bandes tout à fait étroites d'une masse intermédiaire, faible-

Fig. 71. Structure microscopique de la tumeur lépreuse, figure 70. *A*. Eléments isolés. Le développement progressif est représenté dans la direction de gauche à droite. A gauche, corpuscules du tissu connectif, assez grands; la plupart sont étoilés, avec un noyau et un nucléole. Ensuite, division des noyaux (cellules avec deux noyaux) et des cellules elles-mêmes; vers la droite, quelques cellules granuleuses, rondes la plupart, avec un ou plusieurs noyaux. *B*. Une partie de la tumeur avec ses connexions, pour montrer la description par séries et par groupes des cellules granuleuses. Grossissement 300.

[1] Pruner, *l. c.*, p. 168. — Köbner, *l. c.*, p. 63, 66.

ment striée, qui présente des granulations et se trouble quand on ajoute de l'acide acétique (fig. 71, B). Dans ce tissu on ne voit souvent que des noyaux; c'est qu'en l'étalant, on détruit beaucoup de cellules, de sorte que les noyaux devenus libres (cytoblastes) apparaissent en très-grande quantité. Les produits épidermiques s'atrophient de plus en plus, à mesure que le processus avance; les glandes sudoripares et sébacées sont détruites; les poils même dégénèrent; ils forment dans leurs parties folliculaires des tuméfactions en chapelets, avec des boules épidermiques en forme d'oignons, semblables à celles que j'ai décrites dans le lupus (p. 479), et se détachent de la surface de la peau. C'est ainsi que se produit la lèpre alopécique des Arabes.

Prises dans leur ensemble, ces observations s'accordent avec celles que Danielssen et Bœck[1] ont faites antérieurement. Seulement on comprend facilement que, vu l'état peu avancé de l'histogénie à cette époque, il n'existe de clarté ni dans la description ni dans l'explication de ces auteurs. La nouvelle manière de voir de Danielssen[2] se rapproche davantage de la mienne. Köbner[3] a obtenu, à lui seul, des résultats tout à fait analogues, et Carter[4], bien qu'il ne parle que de noyaux et qu'il les regarde comme provenant d'exsudats, n'a certainement rien eu autre chose en vue que ce que j'ai décrit. La description de G. Simon[5] est tout à fait la même, et je puis assurer, après avoir examiné moi-même le cas qu'il a décrit, qu'elle indiquait la même manière de voir. Ordonez[6] seul prétend avoir observé des éléments fibreux et élastiques; il n'avait donc pas sous les yeux des parties récemment atteintes.

Quant aux cellules, je ferai encore remarquer que, arrivées au plus haut degré de leur développement, elles représentent des éléments ronds, pâles, peu granulés, faciles à détruire; elles n'ont le plus souvent qu'un seul noyau, assez grand, qui présente des

[1] Danielssen et Bœck, *Traité de la Spedalskhed*, p. 229; *Atlas*, pl. XXIII, fig. 5-6; pl. XXIV, fig. 7-8.

[2] Bœck og Danielssen, *Iagttagelser* etc., 3e livr., p. 11, tab. XIII, fig. 7.

[3] Köbner, *l. c.*, p. 64, 66.

[4] Carter, *l. c.*, p. 69, pl. II, fig. 13-14.

[5] G. Simon, *Hautkrankheiten*, 1851, p. 287, tab. III, fig. 6 *a*. — Cr. aussi Birkett, *Clin. Lect. and Rep. of the Lond. Hosp.*, 1864, vol. I, p. 25.

[6] Ordonez, *Mém. de la Soc. de biol.*, 3e sér., t. IV, p. 248.

granulations et des nucléoles. Sur les cellules fraîches, j'ai surtout été surpris d'une particularité : c'est leur grande tendance à former des vacuoles, probablement en se remplissant d'eau, de sorte que dans certaines circonstances elles prennent tout à fait l'aspect de petites bulles. Leur grandeur varie beaucoup. Quelques-unes ne sont pas plus grandes que les globules rouges du sang ; la plupart égalent en grosseur les corpuscules ordinaires de la lymphe ; quelques-unes prennent l'aspect des globules muqueux les plus grands.

Entre les faisceaux et les foyers du tissu proliférant, il se rencontre d'autres parties qui, ainsi que cela a déjà été dit, restent tout à fait intactes, ou bien prennent simplement un volume plus considérable. J'ai remarqué surtout ce dernier phénomène sur les petits muscles qui, par leur contraction, produisent la chair de poule, les redresseurs des poils.

Il est évident que cette production a une grande analogie avec celle du lupus, de même que tout le processus, par son siége, sa longue durée, son développement très-lent, se rapproche plus du lupus que de la syphilis. Il a, avec tous deux, ce caractère commun que les nodosités peuvent, au bout de peu de temps, se ramollir et s'ulcérer. L'*ulcère lépreux* forme ordinairement à sa surface des croûtes sèches, brunâtres ou sales, recouvrant une sécrétion séreuse, ichoreuse, et du moins, au début, un tissu mou qui se liquéfie. Mais la tumeur lépreuse n'a pas une grande tendance à s'ulcérer. Il faut en général des influences extérieures, défavorables, pour l'y amener. Des gens qui sont très-exposés aux intempéries des saisons, aux orages, à la pluie, à la neige, présentent en général des ulcères. Mais s'ils se trouvent dans des conditions hygiéniques favorables, par exemple dans les hôpitaux, on ne voit souvent aucune tendance à la production d'ulcères.

Dans ce cas, les tumeurs peuvent rester pendant des années, sinon sans varier, du moins dans un état presque stationnaire. Elles sont de toutes les tumeurs de granulation celles qui *durent le plus longtemps ;* sous ce rapport, elles se rapprochent des verrues charnues ; c'est ce qui les distingue surtout des gommes syphilitiques et des tumeurs du lupus. Elles présentent à l'extérieur une certaine modification ; ainsi le tubercule devient tou-

jours plus mou, plus lâche, et il prend en général un aspect plus sale, brunâtre; à l'intérieur, il se fait une métamorphose graisseuse partielle et une résorption comme dans les tumeurs gommeuses. Seulement la métamorphose graisseuse ne se produit pas sur une aussi grande étendue, et la résolution n'a pas lieu aussi promptement que dans ces dernières; quand les tumeurs atteignent un volume assez considérable, la métamorphose graisseuse et la résorption ne se font que partiellement, et il n'y a pas de disparition complète des éléments. Au contraire, à côté des anciennes tumeurs, il se produit presque toujours de nouvelles éruptions, et quand même le processus ne serait que partiellement stationnaire, il présente presque toujours un caractère de progression continue.

Si, par contre, les produits de nouvelle formation étaient très-restreints, ils peuvent subir une *régression complète*. Cela a lieu surtout pour la forme maculeuse dont nous avons parlé plus haut (p. 489), où il ne se produit pas de tumeurs proprement dites. Les recherches de Danielssen[1] et de Carter[2] démontrent que la peau est ici remplie de tissu de granulation; mais il est d'observation très-ancienne qu'il se fait une régression des taches. C'est sur cette observation que réside la théorie de la *morphée* (mésellerie), dont on décrit deux formes principales : la blanche et la noire[3].

La morphée noire ne doit pas être regardée comme exclusivement noire. Elle a plutôt un aspect quelquefois noirâtre, le plus souvent seulement brun[4] ou d'un brun noirâtre; cet aspect était nécessaire pour éveiller chez les anciens l'idée de la nature atrabilaire (mélancolique) de la dyscrasie. Il s'agit ici d'une véritable pigmentation, qui a surtout son siége dans le réseau de Malpighi. Pendant qu'elle se développe, l'hyperhémie disparaît, le gonflement cesse et la place de la peau qui était le siége de la

[1] Bœck og Danielssen, *Iagttagelser*, 3e livr., p. 7.

[2] Carter, *l. c.*, p. 16.

[3] Hans von Gersdorf (*Feldbuch der Wundarznei*, fol. 93, vers.) dit : « Von der Morphea « i. musselsucht zu reden, so merck, daz morphea ist ein gleschecht böser verunreinigung « der hut. Vnn wie wol irer gar vil gestalten seind, als vil als der gestalten d'vszsetzigkeit, « doch so seind zwo gestalten in einer gemeyn, die schwartz, vnn die weissz. »

[4] Wilks (*Path. Anat.*, p. 179, note 1) compare l'aspect des parties malades dans un cas de ce genre à celui que produit l'application de la teinture d'iode.

tache devient plus épaisse qu'auparavant. On sait que le même phénomène se rencontre dans les syphilides tuberculeuses de la peau.

La morphée blanche passait toujours pour la forme la plus maligne[1] et pour le symptôme principal de la lèpre[2]. Quand on piquait dans l'endroit malade, s'il était insensible, s'il n'en sortait pas une goutte de sang, mais une sérosité claire, on regardait le cas comme incurable : c'était la lèpre. Ces deux phénomènes s'expliquent en ce que d'un côté il existe presque toujours une connexion avec une affection nerveuse, de sorte que la plupart des auteurs rangent cette forme de la morphée tout simplement dans la lèpre anesthésique (éléphantiasis) ; et d'un autre côté, en ce qu'il se produit en cet endroit de la peau un état cicatriciel. Cette production de cicatrices ou de callosités commence au centre, qui se déprime, tandis que la peau s'amincit et devient en même temps plus dense. Quelquefois il se fait à cet endroit une exfoliation épidermique[3] ; il s'y forme de petites écailles très-blanches, et les poils de cette partie deviennent quelfois blancs, ainsi qu'on le voit relaté dans la description mosaïque[4]. Mais ces deux phénomènes ne sont pas constants, et c'est ce qui explique les grands débats qui se sont élevés dans l'interprétation des anciens et le grand nombre de discussions qu'a soulevées la lèpre des Grecs (l'exanthème croûteux). Ce qu'il y a d'essentiel, c'est l'état de la peau et la régression qui s'y produit. Danielssen[5] a admis tout récemment que cette régression pouvait conduire à une véritable guérison. En général, elle n'est que locale ; le mal s'étend, ressemblant ainsi à la forme serpigineuse de la syphilis et du lupus, et il finit par arriver, après un certain temps, à la lèpre anesthésique définitive.

Ces formes ne se présentent pas de la même façon dans les races de couleur et chez les peuples du Midi que dans les races

[1] Abubekr Rhaze dans Hensler, *l. c.*, exc., p. 3 : « Alba, quum est antiqua, deterior « est nigra. »

[2] « Idem est morfea cuti quam lepra carni, unde signum est previum ad lepram. » *Glossulæ Quatuor Magistrorum* dans de Renzi, t. II, p. 623. — Comp. Phil. Schopff, *Kurtzer, aber doch ausführlicher Bericht von dem Aussatz*. Strassb. 1582, t. 4.

[3] Carter, *l. c.*, p. 7, pl. I. — Bœck og Danielssen, *Iagttagelser*, 3e livr., p. 2, tab. X

[4] Moïse, liv. II, chap. 4, vers. 6 ; liv. III, chap. 13.

[5] Danielssen, *Iagttagelser*, p. 18.

blanches et chez les peuples du Nord. Chez les premières, c'est la morphée blanche ; chez les autres, c'est la morphée noire qui se voit le plus souvent. Cependant on ne peut pas toujours se prononcer, parce qu'au pourtour des places cicatrisées ou cicatricielles la pigmentation du réseau était très-foncée ; il en résulte une certaine confusion entre les deux espèces. Cela est très-frappant dans la pièce égyptienne de notre collection.

Ces formes morphéiques, qui sont toujours légères, paraissent çà et là à l'état sporadique[1] ; elles se rencontrent aussi très-souvent sur les parties du corps qui sont habituellement vêtues, au tronc et à la partie supérieure des membres, bien que les parties découvertes, surtout le visage, n'en soient pas exclues. Ces dernières y participent le plus souvent dans les formes tuberculeuses ; il faut donc accorder une très-grande importance aux influences de l'air, de la température, de l'évaporation etc., sur la production de ces formes. La transformation de la morphée en lèpre anesthésique se fait le plus souvent au visage, aux mains et aux pieds.

Aux éruptions lépreuses de la peau se rattachent très-étroitement la série des *éruptions des muqueuses*, qui leur ressemblent beaucoup[2]. On ne connaît cependant bien exactement que celles des yeux, du nez, de la bouche, du larynx, tandis que l'on n'est pas certain que d'autres muqueuses puissent être affectées de la même façon. Des diarrhées colliquatives se montrent assez souvent vers la fin de la vie ; mais beaucoup d'entre elles sont assurément d'une autre nature, par exemple de nature dysentérique, et il reste encore à déterminer s'il existe une lèpre intestinale proprement dite. Arétée[3] cite déjà des éruptions tuberculeuses de la langue sous le nom très-caractéristique de *Jonthes*, ressemblant au chalazion (p. 385) ; la voix rauque avait été regardée pendant tout le moyen âge comme étant un symptôme infaillible dans l'inspection du lépreux[4]. Dans ces derniers temps, Charles Wolff[5] et Moura-Bourouillou[6] ont appliqué le laryngoscope à

[1] Wilks, *Guy's Hosp. Rep.*, 3e sér., vol. V, p. 156.

[2] Pruner, *l. c.*, p. 169.

[3] Aretæus, *l. c.*, p. 180 : γλῶσσα χαλαζώδεσι ἰόνθοισι τρηχεῖα.

[4] Hans von Gersdorf, *l. c.*, fol. 74, vers. : « Das erst zeychen ist die heyssere in der stymm vnd red, enge des otems. »

[5] C. Wolff, *l. c.*, p. 69.

[6] Hillairet, *l. c.*, p. 238.

l'étude de ces états, et l'identité est alors apparue complète. Toutes ces affections commencent par des granulations tubéreuses, qui, à une certaine époque, ont une grande analogie avec les papules syphilitiques de la muqueuse (condylômes) ou les bubons des follicules; elles s'en distinguent seulement par une densité et une vascularisation plus considérables. Quelquefois elles prennent le caractère d'une infiltration ayant une très-grande cohésion[1]. C'est ainsi que, sur la conjonctive oculaire, on voit les granulations rouges et aplaties, qui siégent tantôt au devant de la sclérotique, tantôt au bord de la cornée, et atteignent même le tissu de celle-ci : *Pannus leprosus.*

Toutes ces nodosités des muqueuses ont une tendance très-prononcée à l'*ulcération;* elles ont donc, bien plus que les états tubéreux de la peau, une action destructive sur les parties qui en sont le siége. A l'œil, la cornée se perfore; il se produit une synéchie et un prolapsus de l'iris, des staphylômes et très-fréquemment des atrophies très-diverses[2], bien que, ainsi que nous le verrons plus tard, nombre de ces formes appartiennent à la lèpre anesthésique. Au nez, ces ulcères atteignent jusqu'aux cartilages, rarement jusqu'aux os; mais on ne voit arriver ni véritables perforations de la cloison ni affaissement de la partie osseuse, ainsi que cela se rencontre dans la *syphilis*[3] Les ulcérations de la langue sont très-fréquentes; elles conduisent le plus souvent à des cicatrices profondes, qui présentent des callosités épaisses et pénètrent jusque dans le tissu musculaire de la langue. J'ai trouvé dans un cas ces callosités parcourues par des faisceaux jaunes, qui, au microscope, étaient entièrement composés de faisceaux ressemblant aux vaisseaux lymphatiques et provenant de cellules proliférantes. J'ai même vu des ulcérations du larynx et de la trachée[4], au-dessous desquelles on remarquait des callosités tendineuses, dures, pénétrant très profondément à travers le tissu sous-muqueux et les faisceaux élastiques; le tissu graisseux lui-même présentait une prolifération lépreuse. La cicatrisation donne lieu aux rétrécissements les plus graves. Da-

[1] Hillairet, *l. c.*, p. 245 (infiltration grise, non ulcéreuse du larynx).

[2] Danielssen et Bœck, *Traité de la Spedalskhed*, p. 201, pl. X.

[3] *Ibid.*, p. 220, pl. V *a*, *a*.

[4] Virchow dans *Amtlicher Bericht über die 35te Versammlung deutscher Naturforscher u. Aerzte.* Königsberg 1861, p. 177.

nielssen et Bœck[1] ont fourni sur ce genre d'ulcération de nombreuses données ; il paraît même résulter d'une de leurs figures que le processus peut pénétrer plus profondément jusque dans les bronches. Je n'ai pas besoin de faire remarquer combien tous ces processus ressemblent au lupus.

Quant à la *lèpre anesthésique,* prise dans le sens restreint du mot, il résulte d'un examen très-attentif que les nerfs y présentent la même affection que nous avons appris à connaître dans les *tubercules* de la peau et des muqueuses. La lèpre anesthésique est aussi tuberculeuse, seulement elle a un siége particulier, elle réside dans les nerfs ; c'est, en un mot, la *lèpre des nerfs.* Toutefois les proliférations qui se montrent sur les nerfs ne sont pas telles qu'elles aillent jusqu'à produire des tumeurs dans le sens propre du mot ; souvent le processus s'étend d'une façon si uniforme tout le long des cordons nerveux, que l'on peut être tenté de le regarder comme une inflammation chronique (*périnévrite lépreuse chronique*). Le plus souvent ces tuméfactions tiennent le milieu entre les tumeurs proprement dites et le gonflement diffus ; ce sont des épaississements plus ou moins fusiformes, ronds ou aplatis[2]. Pendant la vie déjà on peut en sentir plusieurs, par exemple sur le cubital au coude. Je tiens seulement à faire ressortir ici que ces tuméfactions nerveuses se présentent avec une tubérosité concomitante de la peau, de sorte qu'il n'existe aucune limite bien précise entre la lèpre de la peau et la lèpre des nerfs.

Cette forme a aussi ordinairement une marche chronique, qui dure bien des années. Elle commence le plus souvent par une hypéresthésie et passe ensuite peu à peu à l'anesthésie, de sorte que dans beaucoup d'endroits du corps il existe une sensibilité exagérée, tandis que dans d'autres l'insensibilité est complète. Il existe encore ici une grande différence, en ce que tantôt les extrémités nerveuses[3], tantôt les troncs sont affectés. D'après les anciennes observations de Danielssen et Bœck[4], qui jusqu'ici

[1] Danielssen et Bœck, *l. c.*, p. 221, pl. I *b*; pl. V *b*, *c*; pl. XI. — Cpr. aussi A. Heymann, *Einiges über die Lepra, wie sie auf Java und in den Molukken vorkommt.* Inaug. Diss. Würzburg 1854, p. 18. — Wilks, *Guy's Hosp. Rep.*, 3e sér., vol. V, p. 154.

[2] Bœck og Danielssen, *Iagttagelser*, III, p. 7, tab. XIII, fig. 1.

[3] Carter (*l. c.*, p. 68) prétend avoir observé quelquefois une atrophie ou une disparition des corpuscules tactiles.

[4] Danielssen et Bœck, *Traité*, 283.

n'ont pas été autrement confirmées, il semble qu'il se développe une inflammation diffuse des enveloppes de la moelle épinière et du cerveau, surtout vers les racines nerveuses, inflammation qui entraîne à sa suite les états les plus graves.

Les premiers nerfs ainsi altérés que j'ai examinés me furent adressés par M. Danielsssen lui-même, lors de mon séjour à Bergen, et dès les premières préparations j'ai constaté une prolifération qui ressemblait tout à fait aux tumeurs de la peau; cette prolifération part surtout du périnèvre (tissu interstitiel des nerfs); mais elle se lie assez souvent à une modification notable du névrilème (gaîne des nerfs). M. Danielssen[1] a donné la figure de deux préparations de ce genre. Plus tard, j'ai eu l'occasion d'examiner encore d'autres préparations analogues, soit à une autopsie que j'ai faite à Bergen, soit par l'obligeance de M. le docteur Hoffmann, de Molde. Enfin, les observations récentes de Carter[2] s'accordent si bien avec celles de Danielssen et les miennes, quant à l'objet principal, qu'il ne peut plus exister de doute sur l'authenticité générale de ces faits.

Quand on poursuit dans ce cas un nerf long, par exemple le cubital, le médian, le péronier, on y remarque ordinairement une tuméfaction qui, en général, n'est pas uniforme, mais se montre de distance en distance. Ces gonflements se rencontrent le plus souvent dans les endroits où le nerf, par sa situation superficielle ou par ses rapports avec les os, se trouve le plus fréquemment exposé à des influences mécaniques et thermiques. C'est ainsi que j'ai rencontré le médian très-affecté dans les points où il passe sur les os du carpe au-dessous du ligament palmaire, tandis que le cubital présente habituellement ses tuméfactions les plus fortes au coude. A mesure que l'on arrive aux parties les plus épaissies, on voit que leur couleur change. La teinte blanche des nerfs passe peu à peu au gris; elle est même transparente, quelquefois elle tire vers le brunâtre, quelquefois vers le noirâtre (noir de fumée); d'autres fois le nerf devient plus compacte et même dur (sclérotique). A la coupe, la partie interne paraît plus homogène qu'à l'état normal. A l'examen microsco-

[1] Bœck og Danielssen, *Iagttagelser*, III, p. 10, pl. XIII.

[2] Carter, *l. c.*, p. 60, pl. II, fig. 5-11. *Transact. of the Path. Soc. Lond.*, 1862, vol. XIII, p. 13, pl. I; vol. XIV, p. 2.

pique, on voit déjà très-nettement à un faible grossissement (fig. 72) les principales altérations. Le tissu connectif lâche (gaînes extérieures des nerfs), qui renferme plusieurs faisceaux réunis, n'est presque pas modifié; c'est tout au plus si les vaisseaux qui y sont contenus (fig. 72 *v*, *v*) ont des parois épaissies. La gaîne propre des nerfs (névrilème) est habituellement altérée; cependant les cas particuliers varient, car les modifications sont quelquefois très-insignifiantes, et d'autres fois le névrilème est transformé en une masse très-dure, calleuse, épaisse. Les modifications les plus importantes se trouvent plus profondément dans les cloisons intérieures des faisceaux nerveux et dans la substance interstitielle proprement dite des nerfs (périnèvre). Elles commencent souvent de suite au-dessous du névrilème, où se trouve déposée une masse qui réfracte plus fortement la lumière, et elles se continuent de là dans les plus grandes cloisons qui décomposent les faisceaux nerveux en une série de faisceaux plus petits (fig. 73).

Fig. 72.

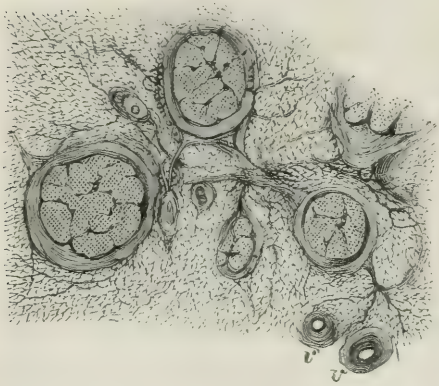

Quand on examine à un grossissement plus fort (fig. 73), on voit de suite que la masse foncée qui remplit ces parties se compose d'un amas très-épais de cellules (noyaux, Carter), et que cet amas n'est pas seulement placé dans la direction des cloisons plus grandes du tissu connectif, mais partout entre les fibres primitives isolées des nerfs, qu'elles embrassent et qu'elles

Fig. 72. Coupe faite sur un nerf crural dans un cas de lèpre tubéreuse anesthétique composée que j'ai amputé à Bergen. Faible grossissement. Au milieu d'un tissu connectif plus épaissi parsemé d'un réseau élastique assez considérable, qui ne renferme que quelques vaisseaux très-épaissis (*v*, *v*, on voit la coupe de cinq nerfs, dont un à droite n'a été dessiné qu'en partie. Chez tous, le névrilemme est très-épaissi; immédiatement au-dessous se trouvent des dépôts noirâtres (graisseux); quelques faisceaux également noirâtres partent de ces dépôts et se continuent dans les cloisons des nerfs. Le périnèvre et les fibres nerveuses sont assez normales.

enveloppent. Il en résulte une image très-nette, chaque fibre nerveuse formant pour ainsi dire une maille, au centre de laquelle se trouve le cylindre axillaire et autour de laquelle est disposé le réseau des cellules lépreuses.

Fig. 73.

Quand l'affection avait duré depuis longtemps, j'observais deux modifications principales. D'abord une *métamorphose graisseuse* très-prononcée, provenant des cellules lépreuses et conduisant à la production de grandes cellules granuleuses[1], de sorte qu'à un faible grossissement, ces places paraissent tout à fait noires (fig. 72). Il y a évidemment alors régression, et on ne peut douter que ces cas ne soient susceptibles de se résoudre et de guérir complétement, pour peu que cela survienne assez tôt. Mais très-souvent il se fait dans l'intervalle une autre modification : c'est l'*atrophie complète des fibres nerveuses primitives*. Ainsi que Carter, je ne l'ai jamais vue apparaître par la voie de la métamorphose graisseuse. Le premier point que j'ai observé a été une destruction de la gaîne médullaire, qui se réduisait en fragments assez grands de myéline ; ces fragments devenaient de plus en plus petits, et finissaient par disparaître. Alors aussi on ne pouvait non plus rien voir du cylindre axillaire.

On comprend que la *cessation de la fonction* des fibres nerveuses affectées marche parallèlement avec leur destruction progressive. Ce qui peut paraître surprenant, c'est que la sensibilité se trouve tellement atteinte que l'on ait désigné par là le nom de l'espèce. Contrairement à cela, je dois remarquer qu'il se pré-

Fig. 73. Coupe transversale d'un nerf dans la lèpre anesthésique, qui m'a été transmise par le docteur Danielssen. Les grandes cloisons sont assez libres, cependant assez épaisses et parsemées de nombreux noyaux. Par contre, le périnèvre est très-tuméfié. Autour de chaque fibre nerveuse, accidentellement autour de deux, dont l'axe cylindrique se présente comme une coupe arrondie, se trouve un réseau granuleux qui présente partout, quand on l'examine attentivement, une prolifération cellulaire. Grossissement 300.

[1] Danielssen. *Jagttagelser*, III, p. 10, tab. XIII, fig. 5-6.

sente aussi des *paralysies des nerfs moteurs*[1], et que, dans certains cas, elles prédominent. Je citerai sous ce rapport le lagophthalmos et une difformité particulière de la main qui présente la plus grande analogie avec la position que présente la main dans la paralysie saturnine, ainsi que Duchenne l'a si bien décrite. Un phénomène analogue se présente au pied et coïncide, ainsi que les anciens le savaient déjà, avec une atrophie musculaire telle qu'elle est à peine égalée dans l'atrophie musculaire progressive. Il faut dire toutefois que les troubles de la motilité n'occupent que le second plan, par rapport aux troubles de la sensibilité. Cela s'explique, selon moi, par la position plus superficielle des nerfs sensitifs, qui prennent une plus grande part aux affections de la peau et qui sont plus exposés aux influences fâcheuses du dehors.

Il ne faut pas non plus oublier qu'une affection lépreuse des nerfs ne conduit pas chaque fois à une cessation de leurs fonctions. J'ai trouvé, chez beaucoup de sujets qui étaient affectés de lèpre tuberculeuse, le cubital tuméfié au coude et douloureux, sans qu'il existât de paralysie ou d'anesthésie. Le nerf ne différait pas ici de ce que l'on observe souvent chez des personnes qui ne sont pas atteintes de la lèpre. Mais quand les troubles fonctionnels se montrent, ce ne sont pas toutes les fibres primitives d'un faisceau qui sont affectées, mais un certain nombre, tantôt la plus grande partie, tantôt la plus petite d'entre elles, et ainsi s'explique comment, sur le trajet du même nerf et dans sa sphère d'innervation, il est des endroits insensibles et d'autres qui ne le sont pas, et comment, dans un groupe de muscles, les uns s'atrophient et les autres conservent leur état normal.

A la lèpre nerveuse se rattache une série très-grande et très-importante de symptômes, qui n'est pas en rapport direct avec elle, mais qui répond à des états qui lui sont consécutifs. Tels sont en première ligne certains *exanthèmes bulbeux*, surtout le *pemphigus lépreux*. Les auteurs anciens[2] rangeaient ces cas parmi

[1] C. W. Bœck, *Om den spedalske Sygdom*, p. 99.

[2] « Item impetigo et serpigo in eis frequenter fiunt. Et si sanantur, loca relinquuntur « depilata ; et si aliquando pili renascantur, parvi sunt et graciles, et locus etiam quadam « lividitate inficitur. — Item si impetigines fiunt valde magnæ, et a longo tempore fiunt, « et aliquam partem corporis ad quantitatem unius palmæ occupantes et plus, lepram

les impetigos. Schilling[1] attira d'abord l'attention sur leur analogie avec les bulles de la brûlure et sur leur développement aigu, qui se fait quelquefois en une seule nuit[2], et l'appela *lepra sub adustionis specie latens*. Bœck et Danielssen[3] ont aussi eu ici le mérite d'avoir approfondi avec beaucoup de précision cette affection et son évolution. Ce sont des bulles de grandeur variée, les unes très-petites, les autres atteignant le volume d'un œuf de poule et le dépassant même, remplies d'une sérosité trouble ; elles s'élèvent avec rapidité et souvent sans qu'on les aperçoive ; elles se rompent très-vite et laissent une surface soit simplement desquamée, soit légèrement ulcérée. Elles sont souvent solitaires, se trouvent surtout aux extrémités, autour des articulations, et se reproduisent à des époques plus ou moins rapprochées.

La peau même, qui était déjà altérée auparavant par la morphée et quelquefois par des tubercules, devient de plus en plus le siége d'une irritation diffuse, au-dessous de laquelle elle s'épaissit, mais se rétracte en même temps. Tandis que les muscles, la graisse et même les os[4] s'atrophient, la peau, qui est dure et tendue, se ratatine tout autour. Les parties glandulaires s'y atrophient aussi, la sécrétion de la sueur et du sébum diminue peu à peu, l'épiderme devient très-sec, il est tantôt mince, lisse et luisant, tantôt crevassé et rugueux. Les ulcères du pemphigus durent longtemps ; ils guérissent en laissant des cicatrices dures, ratatinées, d'une couleur blanche très-vive.

Autant que je puis en juger, cet état était déjà connu, pendant le moyen âge, sous le nom de *malum mortuum*, plus tard sous celui de *malmorto*[5]. Déjà, pour les quatre maîtres[6], le *malum mortuum* fait partie des pustules des jambes. Matthioli[7] l'emploie comme synonyme des expressions de *vari* et de *morbilli melan-*

« significant penetrantem vel proxime venturam, ut a multis est expertum. » *Gloss. qual. mag.*, chez de Renzi, t. II, p. 705.

[1] Schilling, *l. c.*, p. 144.

[2] Ces propriétés rappellent les épinyctides d'Hippocrate et les ambusta de Pline. Cpr. Gruner, *Morborum antiquitates*. Vrastisl. 1774, p. 148.

[3] Bœck, *Om den spedalske Sygdom.*, p. 95. — Danielssen et Bœck, *Traité de la Spedalskhed*, p. 264.

[4] Heymann, *l. c.*, p. 19. — Carter, *l. c.*, p. 71, pl. III.

[5] Hensler, *l. c.*, p. 93, 309.

[6] *Glossulæ* etc., chez de Renzi, t. II, p. 646.

[7] Matthioli, dans *Aphrodisiacus*, p. 247.

cholici, et Jean de Gersdorf[1] le range avec la gale. La signification maligne de cet état se comprend quand on jette les yeux sur les affections qui en sont habituellement la conséquence.

Plus tard de nouvelles irritations se produisent dans cette peau altérée. Une rougeur intense, livide accompagne la formation de foyers inflammatoires partiels, qui se ramollissent très-vite et prennent souvent un caractère gangréneux. Quelquefois ils commencent à la peau et gagnent facilement et rapidement en profondeur ; d'autres fois ils débutent par les parties profondes, surtout par le périoste. Alors les os se nécrosent très-vite et les séquestres finissent par s'éliminer. C'est ainsi qu'une phalange se perd après l'autre, jusqu'à ce qu'il ne reste plus que des moignons difformes aux mains[2], et aux pieds. Des parties tout entières peuvent ainsi se détacher, et si l'on peut à peine croire que tout le nez se soit d'un coup détaché de la face[3], ou que la tête se soit détachée du tronc[4], il n'en est pas moins vrai que ces malades peuvent perdre la main entière ou le pied[5]. A la colonie des lépreux de Boasie-grond à Surinam (près du fleuve Coppename), Hasselaar[6] a vu deux malheureux dont les avant-bras s'étaient spontanément désarticulés au coude, et un autre dont les jambes s'étaient désarticulées au genou.

Une chose singulière, c'est que toutes ces ulcérations guérissent de la manière la plus parfaite. Sans doute, les parties perdues ne se rétablissent pas, mais la cicatrisation se fait d'une façon si heureuse que ces malades supportent comparativement facilement

[1] Hans von Gersdorf, *l. c.*, p. XCV, vers.

[2] Danielssen et Bœck, *Spedalskhed*, p. 276, pl. I *a*, XVII.

[3] Schopff (*l. c.*) raconte « l'histoire risible » suivante : Il a dû se passer, il y a nombre d'années, chez nous, à Pforzheim, dans le lazaret de Saint-George, un cas très-risible. Deux lépreux s'étaient fiancés l'un à l'autre; les autres lépreux, en signe de réjouissance, se livraient à la danse ; l'un d'eux ayant voulu se moucher (c'était aux environs du carnaval, et d'habitude il fait encore froid à cette époque), son nez se détacha, tomba par terre, et il put ne le retrouver. Cet accident suscita un rire général et fixa l'attention de plusieurs personnes de la ville, qui pendant longtemps gardèrent le souvenir de cette danse.

[4] A. van Hasselaar (*Beschrijving der in de kolonie Suriname vorkomende Elephantiasis en Lepra* [*Melaatscheid*]. Amst. 1835, p. 55, note) raconte, au dire d'une personne qu'il regarde comme véridique, qu'un mulâtre lépreux, qu'elle avait beaucoup connu autrefois, ayant donné du front contre la porte, en entrant dans sa maison, était tombé sur le dos, et que sa tête s'était en même temps détachée du tronc.

[5] Pruner, *l. c.*, p. 167. — Danielssen et Bœck, *Traité de la Sped.*, p. 277.

[6] Van Hasselaar, *l. c.*, p. 55.

les plus grandes mutilations. Ces symptômes sont, sans doute, accompagnés de troubles généraux très-graves; souvent ceux-ci manquent, et les malades supportent toute cette série de processus destructifs et cicatriciels avec des facultés intellectuelles plus ou moins émoussées, mais tout en conservant de bonnes dispositions et un bon appétit. Il faut ajouter que ces mêmes affections n'existent pas seulement aux extrémités, mais encore au visage; les yeux surtout sont très-compromis; on comprend donc la terreur que de tout temps a suscitée ce genre de malades.

Je dois faire remarquer que toute la série de ces processus qui représentent la *lèpre mutilante*, prise dans le sens le plus restreint, n'a rien de commun, selon moi, avec les processus spécifiques qui produisent les tubercules lépreux. *Les ulcérations ne proviennent pas des tubercules, mais d'une inflammation maligne*, qui se développe tout à fait dans le genre de l'*inflammation névroparalytique*[1] sur l'œil, à la suite de l'anesthésie[2], et qui peut servir comme un exemple de cette forme. Nulle part on ne peut se convaincre avec plus d'évidence que l'absence d'innervation ne produit pas d'inflammation, mais tout au plus des processus passifs, surtout des atrophies. Encore celles-ci ne sont-elles pas constantes. J'ai vu à Molde un homme atteint d'une lèpre complexe (tuberculeuse-anesthésique), dont les mains, bien qu'elles fussent complétement anesthésiées, ne présentaient aucune modification. On trouve cependant, en général, des états atrophiques. Mais ceux-ci ne se transforment en états inflammatoires que par une suite d'irritations bien déterminées et extérieures pour la plupart, qu'elles soient de nature traumatique, chimique ou rhumatismale quelconque. Plus les irritations extérieures sont écartées, plus l'homme est certain de conserver ses membres, malgré le défaut de l'innervation.

J'ai peu de chose à ajouter pour les autres affections locales. Il faut d'abord mentionner la fréquente participation des *gan-*

[1] *Pathologie cellulaire*,

[2] Arthur S. Thomson (*Brit. and for. med. chir. Review*, 1854, avril, p. 496), décrit une maladie de la Nouvelle-Zélande, connue sous le nom de *Ngerengere*, qu'il regarde comme une lèpre gangréneuse et qui correspondrait tout à fait à la lèpre mutilante commune, si, d'après ses données, l'anesthésie n'y manquait tout à fait. L'examen ultérieur établira s'il y a eu erreur d'observation, ou si réellement il s'agit d'une forme tout à fait particulière de la lèpre.

glions lymphatiques. Déjà Gadesden[1] mentionne le gonflement des ganglions inguinaux dans le *malum mortuum*. Mais j'ai trouvé dans chaque forme de la lèpre des tuméfactions assez considérables, dans la lèpre tuberculeuse comme dans la lèpre maculeuse et nerveuse, et cela dans les parties les plus diverses du corps. Les ganglions inguinaux et cervicaux sont aussi bien affectés que les ganglions du coude ou sous-maxillaires, et cela d'après le siége principal des affections périphériques. Au toucher, les gonflements sont fermes et peu sensibles.

Je n'ai eu qu'une seule fois l'occasion d'examiner des bubons lépreux sur le cadavre. C'était un cas très-remarquable de *malum mortuum* des extrémités inférieures. Ici les ganglions lymphatiques avaient augmenté cinq ou six fois de volume. Ils formaient des corps ronds, aplatis et ovales, assez uniformes, un peu rugueux à la surface, de peu de consistance, un peu flasques et d'une couleur pâle, transparente, d'un gris jaune clair. Çà et là seulement se trouvaient des parties rougeâtres, et au bord convexe des points opaques, jaune blanchâtre, et des réseaux qui, à la loupe, se présentaient comme des taches réticulées. Des vaisseaux lymphatiques très-dilatés et épaissis, d'un gris blanchâtre, rugueux par place, se rendaient aux ganglions. A la coupe, on remarquait plusieurs parties qui rappelaient la structure des capsules surrénales; la partie corticale notamment avait un aspect tout aussi trouble, d'un jaune blanc, graisseux, mais en même temps humide, nulle part sec et caséeux, mais flasque. A la loupe, ces endroits consistaient en taches folliculaires, qui se réunissaient vers la périphérie en foyers ayant un aspect homogène, de 1/2 à 1 cent. de diamètre. Le reste de la substance était fortement développé, humide, transparent, d'un gris jaune ou d'un jaune brunâtre; à l'air, la couleur devenait plus foncée. A la loupe, on voyait des taches fines, jaunâtres, troubles, dans une masse d'un gris pâle et transparente. Le microscope y montrait en somme une hyperplasie; dans les points jaunes, il y avait une prolifération avec de grandes cellules en partie graisseuses et dégénérées. Le hile était agrandi, la substance médullaire était bien délimitée et à l'état normal.

Quand, d'après cela, il n'y a pas de doute sur l'existence d'une

[1] Gadesden chez Hensler, *l. c.*, exc., p. 58.

affection lépreuse des ganglions lymphatiques, il ne s'agit plus que de savoir quelle en est la fréquence et l'étendue. Sa valeur, comme affection locale, pourra être la même que celle des bubons syphilitiques relativement aux processus locaux de la syphilis; on hésitera d'autant moins à admettre un transport de substances morbifiques, partant des foyers périphériques pour se diriger vers les ganglions, que la part notable que prennent ici les vaisseaux lymphatiques frappe singulièrement l'observateur[1].

Enfin, j'ai observé au moins un fait positif qui prouve l'existence d'une véritable *lèpre viscérale*, par conséquent de la forme métastatique; il s'agissait du testicule[2]. J'ai trouvé toute la tunique vaginale épaissie et tendineuse; l'albuginée surtout était très-épaissie, le testicule était petit et dur et se présentait comme des rétractions cicatricielles. A la coupe, la substance du testicule se trouvait fortement colorée en gris brun. De ces rétractions cicatricielles partaient des faisceaux tendineux renfermant de petits foyers dont le contenu était jaune et mou. Ce contenu se composait de cellules rondes de différentes grosseurs, qui ressemblaient assez à celles des tubercules extérieurs. C'étaient pour la plupart des cellules à noyau unique, granulées, les unes pâles et petites, comme des corpuscules lymphatiques; les autres plus grandes, renfermant un plus grand nombre de granulations avec de nombreuses vacuoles de la grandeur de gros corpuscules muqueux. Quelques-unes cependant atteignaient la grandeur de cellules ovariques et présentaient le caractère des *vraies cellules gigantesques;* de sorte que quelques-unes, avec leurs grandes vacuoles, ressemblaient presque à des infusoires, et me rappelèrent les idées de quelques élèves de Linné, qui voulaient ramener la spedalskhed à des entozoaires[3].

Il faut que des recherches ultérieures décident si, ainsi que les observations antérieures de Danielssen et Bœck le font supposer, le cadre de la lèpre viscérale s'étend encore plus loin. Jusqu'ici on ne peut rien dire, si ce n'est que la maladie, après

[1] Pruner, *l. c.*, p. 169.

[2] Köbner (*l. c.* p. 63) a trouvé chez un lépreux de Mexico une masse caséuse, blanchâtre, dans la queue de l'épididyme, mais il ne se prononce pas davantage sur l'importance qu'il accorde à ce fait.

[3] Hans Ström, *Nya Samling af det Kong. Norske Vidensk. Selsk. Skrifter.* Kjöbnh. 1784, t. I, p. 173.

une marche ordinairement assez longue, finit habituellement par la cachexie et le marasme, et, ainsi que mes observations me l'ont fait constater, elle se termine souvent par des néphrites chroniques avec hydropisie[1], sans parler des diarrhées que j'ai déjà mentionnées.

A côté des affections dont il a été question ici et qui se distinguent par la production de tumeurs de granulation, telles que la syphilis, le lupus et la lèpre, il existe encore un certain nombre d'affections, les unes endémiques, les autres sporadiques, que l'on a rapprochées tantôt de l'une, tantôt de l'autre de ces trois affections. Ce sont, en général, des processus noduleux (tuberculeux), qui sont en même temps ulcéreux. On en a distingué plusieurs comme *syphiloïdes*, d'autres comme *léproïdes*, et l'on pourrait y ajouter les *lupoïdes*. Suivant les tendances générales de l'époque ou les opinions individuelles des auteurs, les syphiloïdes ont été classées avec la syphilis, les lupoïdes avec le lupus. Mais on comprend facilement la difficulté du problème, quand on considère qu'il s'agit le plus souvent de maladies endémiques, se présentant dans des endroits isolés, et que l'on a même tant discuté pour délimiter la syphilis, le lupus et la lèpre l'un de l'autre.

Toutes ces questions se soulèvent au sujet de la *radesyge*. Sous ce nom, on a désigné tout d'abord en Norwége une affection noduleuse et ulcéreuse qui occupe principalement la peau, le tissu sous-cutané, ainsi que les muqueuses et d'autres parties. Plus tard, on l'a signalée aussi dans d'autres contrées, surtout en Allemagne. Mais plus souvent on l'a décrite et moins on arrive à la connaître. Beaucoup d'auteurs identifient la radesyge et la spedalskhed (p. 488) ; quelques-uns d'entre eux les regardaient toutes deux comme la lèpre, d'autres comme la syphilis; d'autres enfin la considéraient comme une affection toute particulière qui se rattachait au scorbut. Il est des médecins qui séparaient la radesyge de la spedalskhed; cependant, bien que leur manière de voir fût différente, la signification qu'ils donnaient à chacune de ces affections les rapprochait des unionistes. M. Bœck[2] a démontré la raison historique de ces différences. Le

[1] Danielssen et Bœck, *Spedalskhed*, p. 229, 289. — Carter, *l. c.*, p. 56.

[2] W. Bœck og Danielssen, *Jagttagelser etc.*, 2e livr., p. 2.

nom de *radesyge* ou *radesygdom*[1], l'épidémie maligne (de *rava*, malin, patois du sud de la Norwége), n'a été employé qu'au commencement du dix-huit siècle, tandis que le nom de *spedalskhed*, maladie hospitalière, remonte au moins au treizième siècle. Ce nom était généralement en usage; mais depuis que la lèpre a disparu de beaucoup de contrées du royaume, cette dénomination n'avait plus de sens bien net pour beaucoup de médecins ni pour une partie du peuple[2]. Le mot *radesyge*, ds son côté, était usité d'abord dans un petit district, et précisément dans un de ceux où la spedalskhed ne régnait plus; mais il fut peu à peu répandu par les médecins, sans que la maladie qui lui correspondait se montrât partout. C'est ainsi qu'il s'est établi peu à peu une confusion, qui gagna les médecins comme le peuple, et de la langue norwégienne et danoise se répandit dans le monde scientifique entier.

Le travaux de Bœck ne permettaient plus guère de douter que la première apparition endémique de l'affection, qui a eu lieu vers la fin des dix premières années du dernier siècle dans les environs de Stavanger, ne dût se rapporter à une syphilis importée. Mais bientôt les médecins instruits y mêlèrent la question du scorbut, et déjà vers la fin du siècle dernier la plupart d'entre eux ne savaient plus distinguer la lèpre. Gislesen[3], qui décrit la lèpre, dit pourtant qu'on l'appelle indistinctement *radesyge*, *saltflod*, *spedalskhed*. Mangor[4], qui donne une description de la radesyge, voudrait que ses degrés les plus élevés fussent désignés sous le nom de *spedalskhed*; Holst[5], enfin, décrit la lèpre sous le nom de *radesyge*. Il n'est donc pas étonnant que les auteurs du continent aient fait plus encore confusion, et que Rust[6] surtout réunisse sous le nom de *radesyge*, qu'il confond

[1] H. Möller, *Nya Samling af det Kong. Norske Vid. Selsk. Skrifter*. Kjöbnh. 1784, t. I, p. 195.

[2] J. Möller chez Hensler, *l. c.*, exc., p. 119.

[3] Jonas Gislesen (Islandus). *De elephantiasi norvegica*. Havn. 1785, p. 1.

[4] C. E. Mangor. *Abhandl. von den Kennzeichen, Ursachen und der Heilmethode der Radesyge*, traduit du danois. Altona 1803, p. 186.

[5] Fr. Holst, *Morbus, quem radesyge vocant, quinam sit quanamque ratione e Scandinavia tollendus?* Christ. 1817. Selon Danielssen et Bœck (*Traité de la Spedalskhed*, p. 16), il avait vu aucun lépreux. Quant à Pfefferkorn (*Ueber die norweg. Radesyge und Spedalskhed*, Inaug. Diss, Altona 1797), ils prétendent que son exposition est très-obscure.

[6] Rust. *Helkologie*, Berlin 1842, p. 351, tab. IX.

avec la spedalskhed, la maladie de Crimée etc., des formes syphilitiques, sans nul doute constitutionnelles.

Arbo[1] est le premier auteur qui sépara d'une manière tranchée la radesyge et la spedalskhed; il leur concède, il est vrai, une grande affinité, parce que les deux, selon lui, proviendraient d'un virus scorbutique; mais il les distingue entre elles-mêmes, ainsi que de la syphilis. Cette séparation a été souvent faite ensuite en Norwége, surtout par Hjort[2], qui, pour éviter la confusion, a proposé de remplacer le mot de *radesyge* par celui de *théria*. En même temps, il a donné la première description exacte de l'affection; aussi depuis cette époque a cessé, en Norwége même, la confusion qui existait avec la spedalskhed. A partir de ce moment, la question de savoir si cette affection n'est pas simplement une syphilis constitutionnelle, question qui avait été agitée souvent auparavant, est devenue la préoccupation principale[3], et c'est surtout M. Bœck qui s'est prononcé à cet égard de la façon la plus affirmative.

Selon moi, on ne saurait encore aller aussi loin. Sans doute, la plupart des affections qui ont été désignées sous le nom de *radesyge*, après en avoir écarté la lèpre, avaient un caractère syphilitique; j'entends par là surtout tous les cas où il existait des condylòmes, des affections osseuses, ainsi que des affections ulcéreuses de la bouche et des fosses nasales. Mais, après avoir exclu ces cas, il en reste toujours un certain nombre qui, selon toute probabilité, peuvent appartenir encore à la syphilis, sans qu'on puisse encore le prouver. Hebra[4], qui est allé lui-même en Norwége, décrit une partie de la radesyge comme étant une syphilis cutanée, et une autre partie comme un lupus serpigineux. J'ai vu dans le service de Hjort, à Christiania, ainsi qu'à Drontheim et à Berlin, des cas[5] où il me serait impossible de

[1] Nic. Arbo, *Von der Radesyge oder dem salzen Flusse*, traduit du danois. Altona 1803, p. 41.

[2] Hjort. *Nork Magazin for Lägevidensk.*, 1840, t. I, p. 1.

[3] L. Hünefeld, *Die Radesyge oder das skandinavische Syphiloid.* Leipz. 1828.

[4] Hebra, *Zeitschr. der Wiener Ærzte*, 1853, Jan., p. 60. — Cpr. Delioux de Savignac, *Arch. génér. de méd.* 1857, oct.

[5] Virchow, *Deutsche Klinik*, 1860, n° 7, p. 78. Depuis j'ai souvent fait des observations analogues, et dans ce moment j'ai plusieurs malades de ce genre dans mon service.

certifier si c'était de la syphilis ou du lupus; je préférerais toutefois les appeler *radesyge*.

Il s'agit principalement ici d'affections noduleuses des extrémités, surtout de la cuisse et de la jambe, du bras et de l'avant-bras, plus rarement de la face ou du tronc, qui affectent la peau, mais surtout le tissu sous-cutané. Leur éruption s'accompagne d'une hyperhémie très-forte; la peau est d'un rouge bleuâtre; la température augmente, et il existe de légères douleurs. Les nodules ne font pas de grandes saillies au-dessus de la peau; quand ils sont superficiels, ils sont assez durs; quand ils sont situés plus profondément et que leur volume est assez grand, ils sont légèrement fluctuants. Les nodules cutanés dépassent rarement la grosseur d'un pois; ceux qui sont sous-cutanés atteignent les dimensions d'une prune. Ils se ramollissent très-vite, se couvrent d'une croûte brunâtre, et au-dessous de cette croûte se forment des ulcères ronds ou irréguliers, d'une couleur rouge foncé et sécrétant un liquide de mauvaise nature. Quand ils guérissent, il se forme des cicatrices blanchâtres, à contours très-sombres, d'un brun sale; à leur pourtour naissent de nouveaux nodules, qui s'ulcèrent de nouveau. Ainsi se produisent les formes serpigineuses bien caractérisées.

L'ulcération n'a cependant pas toujours lieu. Un traitement approprié peut amener la résolution; les nodosités disparaissent et laissent à leur place une tache rouge foncée ou jaune brun, ressemblant à celle de la morphée, mais non anésthésique. Les préparations d'iode, les boissons amères, les sudorifiques restent souvent sans résultat. Le traitement par les frictions mercurielles a même une action très-lente. Le traitement le plus sûr m'a toujours paru être la destruction locale par la potasse caustique.

J'ai extirpé une fois une grosse tumeur sous-cutanée de ce genre, située à la jambe, immédiatement au-dessous du genou. Cette tumeur était constituée par un tissu de granulation dense, très-riche en cellules, avec désagrégation rapide des éléments. Ce produit pourrait appartenir aussi bien à la syphilis qu'au lupus; c'était en tout cas une tumeur de granulation. Les antécédents et l'examen des autres parties du corps ne suffisent souvent pas; on ne trouve parfois aucune trace de syphilis[1], lorsque l'appari-

[1] Kjerrulf, *Hygiea*, 1850, avril, mai.

tion de l'état serpigineux dans plusieurs endroits distincts, vient décéler une affection constitutionnelle. D'autres fois on peut bien constater l'existence antérieure d'un chancre. Mais alors il s'est souvent passé un grand nombre d'années depuis, sans qu'il se soit produit d'autres manifestations locales. Bœck[1] fixe la durée moyenne de l'espace de temps intermédiaire à sept ans et demi, et remonte même, pour certains cas, à une syphilis héréditaire. Mais cela n'est pas une preuve suffisante dans les cas où il n'existe qu'une affection cutanée et où celle-ci ne présente pas de caractères particuliers, suffisants pour faire admettre leur nature syphilitique. Du reste, la question est aussi difficile à résoudre que celle de la syphilis tardive (p. 475).

Je préférerais ranger, avec Hébra, la radesyge avec le lupus serpigineux (non syphilitique), s'il n'existait pas là encore certaines différences. J'y rapporte notamment la grandeur relative et le siége profond des nodosités de la radesyge, leur grande tendance à l'ulcération, le fait que ces tubercules, quand ils sont disposés en groupe, sont ordinairement séparés les uns des autres par d'assez grands intervalles, et qu'enfin leurs cicatrices ne sont pas blanches et très-ratatinées, mais peu dures, fortement pigmentées, avec un point central décoloré. Dans le fait, je ne pourrais pas donner de caractères distinctifs de la radesyge, et je serais heureux si le tableau que j'en ai tracé, du moins sans aucune prévention, pouvait en faire ressortir les points litigieux et provoquer de nouvelles observations.

Les mêmes difficultés que la radesyge offre dans le Nord se rencontrent aux tropiques et au-dessous d'eux dans l'Ancien et le Nouveau-Monde à propos d'une autre maladie très-répandue, qui a été rapportée tantôt à la lèpre, tantôt à la syphilis, et appelée *Yaws* (Jas) *Pian* ou *Bubas*. A la place des simples nodosités, il se produit à la surface de la peau des excroissances plus molles, souvent fongueuses, ayant la forme et la couleur[2] des framboises. C'est pourquoi Sauvages a appelé ce mal *frambœsia*. Ces excroissances se rapprochent certainement beaucoup des condylômes, car l'épiderme qui les recouvre se détache souvent et l'excroissance se présente alors à nu, avec une surface humide qui

[1] Bœck, *l. c.*, p. 21.
[2] Schorrenberg, *Nederl. Lancet*, 1848-1849, 2e sér., 4e année, fol. 38, p. 1.

s'ulcère plus tard. Assez souvent un certain nombre de ces excroissances se réunissent en une masse qui s'ulcère (*Mama-Yaws*). Mais, de même que les condylômes, les excroissances du Yaws sont aussi susceptibles de régression, soit spontanée, soit résultant d'un traitement médical; elles sont de plus éminemment contagieuses. Néanmoins il est très-douteux que cette affection soit de nature condylomateuse et, par conséquent, syphilitique. Des observateurs très-dignes de foi[1] prétendent que les muqueuses nasale, buccale et pharyngée n'en sont jamais atteintes, et que les affections osseuses qui se rencontrent, du reste, dans ces maladies, n'appartiennent pas à proprement parler au Yaws. Il faut donc, jusqu'à nouvel ordre du moins, regarder comme très-douteux le rôle que la syphilis pourrait jouer dans cette question. Apparemment il ne s'agit que d'une affection cutanée qui commence d'abord par des taches et des papules pour donner plus tard des nodosités et des verrues, et présente ainsi une nature évidemment néoplasique.

Les données anatomiques que Hirsch[2] a résumées s'accordent avec ces faits, mais ne donnent pas de détails plus approfondis. Ferrier parle de dépôts jaunes, caséeux ou tuberculeux à l'intérieur des parties en prolifération; mais son observation paraît très-incertaine. Cette question demande, pour être résolue, des recherches beaucoup plus précises. —

Il en est de même de l'affection analogue que l'on observe au Pérou, sous le nom de *Veruga*[3]. —

Tout au contraire, l'opinion des observateurs s'est de plus en plus prononcée en faveur de la nature syphilitique d'une maladie endémique autrefois très-répandue dans les districts campagnards de l'Ecosse, et qui maintenant est devenue plus rare. Cette affection a souvent été assimilée aux Yaws, et le nom populaire de *Sibbens* ou *Siwens*, lui vient d'excroissances, également semblables aux framboises[4]. Cette forme n'a sans doute pas été constante, car d'autres fois on ne parle que d'éruptions nodu-

[1] Dumontier, *De frambœsia in colonia Surinamensi observata*. Diss. inaug. Traj. ad Rhen. 1855, p. 10, 14.

[2] Hirsch, *Handbuch der histor. geogr. Pathologie*, t. I, p. 382.

[3] Hirsch, *l. c.*, p. 390.

[4] B. Bell, *Abhandl. über den Tripper und die venerische Krankheit*, t. II, p. 362. Dans les montagnes, on appelle les framboises sauvages *Siwe* ou *Sibben*.

leuses, et l'affection a été alors comparée à la radesyge. Le fait le plus intéressant, et malheureusement négligé trop longtemps au point de vue de la doctrine syphilitique, serait la contagion immédiate sans coït.

A cette affection se rattache toute une série de formes endémiques de la syphilis qui, à l'occasion, ont aussi été rattachées à la lèpre. Je mentionne très-succinctement leur présence dans la presqu'île cimbrique (*Marschkrancheit, morbus dithmarsicus*, lèpre du Holstein et du Jutland), en Servie (*frenga*), sur les côtes de l'Illyrie (*skerlievo*), dans la province de Belluno (*falcadina*) ; leur étude détaillée n'est pas compatible avec les limites que je me suis imposées ici. Un point important pour la doctrine générale et toujours révoqué en doute dans toutes ces affections, c'est de savoir si *certains accidents locaux de la syphilis peuvent être transmis tels qu'ils se présentent, sans entraîner à leur suite de syphilis générale*, ou bien si ces accidents ne sont syphilitiques qu'en apparence et non en réalité.

C'est ainsi que Hübbenet[1] a décrit dans ces derniers temps, sous le nom de *syphiloïde polonaise ou de la Petite-Russie*, une production condylomateuse, qui, suivant ses observations, était toute locale et affectait principalement la muqueuse de la bouche. Si ces données étaient confirmées, on aurait gagné un nouvel élément pour les formes de framboesia étrangères, et la famille des *Thyméoses*, établie par Fuchs, y trouverait un nouvel argument.

On rencontre aussi, en Europe, des cas sporadiques qui se rapprochent de la framboesia, sans cependant lui être absolument identiques. Alibert[2] a décrit une forme de ce genre sous le nom de *mycosis fungoides*. Elle est caractérisée par une éruption de nodosités assez nombreuses, plus grandes qu'une noix, qui se montrent à la peau dans différentes parties du corps, quelquefois aussi sur le cuir chevelu. Elles se produisent sur des places enflammées ou eczémateuses, le plus souvent à la suite d'irritations répétées, sans que l'on puisse leur découvrir un rapport étiologique quelconque avec la syphilis, ni une marche dont

[1] C. de Hübbenet. *Die Beobachtung und das Experiment in der Syphilis*, Leipz. 1859, p. 78, fig. 7-10.

[2] Alibert, *Monographie des dermatoses*. Paris 1832, p. 425.

l'ensemble se rapproche de la syphillis. On ne rencontre ni bubons ni affections du pharynx; les tumeurs fongueuses deviennent humides ou s'ulcèrent à la surface; mais cela n'est pas constant, et il ne s'y produit pas non plus habituellement d'ulcères profonds. Elles disparaissent, comme le Yaws, par un traitement approprié, sans laisser à leur suite d'altérations importantes de la peau. Köbner[1], qui les décrit comme des tumeurs papillaires multiples (*beerschwammähnliche*), a examiné une de ces nodosités et y a trouvé une prolifération cellulaire très-étendue dans le corps papillaire, ainsi que plus profondément dans la peau et le tissu sous-cutané; les cellules sont très-nombreuses, petites, arrondies, ovales ou fusiformes. Aussi range-t-il lui-même ces tumeurs dans la catégorie des tumeurs de granulation, et on ne peut certes pas douter qu'elles ne se rapprochent des formes persistantes, surtout du lupus et de la lèpre, sans toutefois qu'il y ait des motifs suffisants pour les confondre avec ces espèces[2].

[1] Köbner, *Klin. u. experimentelle Mittheilungen aus der Dermatologie u. Syphilidologie*. Erlang. 1864, p. 40.

[2] Je traite en ce moment avec M. le docteur Wegscheider, un cas de ce genre. Chez une vieille dame non mariée, de la meilleure société, s'était montrée six ans auparavant, sans aucun trouble particulier dans l'état général, mais avec de vives démangeaisons, une éruption papuleuse regardée par le médecin comme un urticaire; les grosseurs, loin de disparaître, avaient formé de grosses tumeurs. D'abord un groupe de ce genre s'était formé à la cuisse droite, au-dessous de la région inguinale; les groupes devinrent alors de plus en plus nombreux à la jambe, se montrèrent à la jambe gauche, aux bras, à la partie antérieure du tronc et à la face, de telle sorte que l'affection avait son siége principal aux extrémités inférieures; la partie supérieure de la jambe droite paraissait en être comme le siége-mère particulier. Il y avait là une éruption considérable, à grosses tubérosités, qui occupait presque les deux tiers de la jambe. Sur une surface très-tuméfiée et fortement rouge, dont les bords sont recouverts d'écailles et de croûtes jaunes, s'élèvent de nombreuses tumeurs lobées, de la grosseur d'un pois jusqu'à celui d'une petite pomme, d'une couleur rouge bleuâtre très-vive, à surface lisse et un peu humide, d'une consistance demi-molle, presque complétement insensible, recouverte d'une sécrétion un peu fétide; quelques-unes sont ulcérées au centre avec grande tendance à la gangrène. Dans d'autres endroits, surtout aux cuisses, l'affection a une certaine analogie avec le lupus hypertrophique serpigineux. Il existe de grands anneaux formés par une tuméfaction épaisse de la peau, relevée sous forme de sillons, fortement rouge, et à tégument très-mince; ces tumeurs ont la forme à peu près de baies, elles sont disposées autour d'un centre très-grand, ayant plusieurs pouces de diamètre, constitué par de la peau en partie à l'état normal, en partie parsemée de tâches blanchâtres, cicatricielles, et ayant un épiderme brunâtre. Au dire de la malade, ce centre avait été affecté de même et avait guéri spontanément. Au fur et à mesure de la guérison, la maladie avait continué à marcher. Les plus petits groupes qui se trouvaient aux bras et aux mains, avaient une forme analogue en partie, mais ils étaient plus irréguliers, par places ils étaient fortement mamelonnés et recouverts de croûtes épaisses blanchâtres et brunâtres. L'emploi de la décoction de Zittmann amena une légère amé-

Leur marche présente la plus grande analogie avec une affection qui se rencontrait autrefois souvent en Irlande, le *scorbut noduleux* (*Button-Scurvy*[1]), qui passe pour avoir été très-contagieux.

A cette catégorie se rattache un groupe d'affections cutanées endémiques, remarquables par la formation de nodosités, que Hirsch[2] me semble avoir rangées très-arbitrairement à côté du lupus; ce sont les boutons d'*Alep*, de *Biskara*, de *Sindt*, de *Delhi* etc. Toutes ces affections ont cela de commun que, sous l'influence de troubles généraux, la peau s'enflamme par places, se tuméfie, donne des nodosités ou des boutons qui s'ulcèrent et mettent un long temps, souvent une année pour se cicatriser. Un séjour assez court[3] dans ces endroits suffit pour gagner le germe de la maladie, ce qui a donné lieu, dans ces régions, à la croyance populaire que l'eau contient des principes nuisibles. On prétend que c'est surtout le cours d'eau Koik, près d'Alep, et l'eau de Biskara qui les renferment. Toutefois l'analyse chimique de cette dernière[4] ne fournit pas, sauf une forte proportion de sel, d'éléments particuliers auxquels on puisse rapporter, avec quelque probabilité, ce mal singulier. La marche de l'affection est si particulière que l'on serait presque tenté de l'attribuer à l'existence de quelques parasites, mais on n'a aucune donnée à ce sujet.

On rencontre naturellement encore plus de difficultés à rechercher les causes des rares *léproïdes sporadiques* qui se rencontrent chez nous. Je désigne sous ce nom certaines éruptions noduleuses qui, au point de vue de la multiplicité du siége des par-

lioration, qui fut plus sensible au visage; des groupes plus grands, plus mous, plus brunâtres, de foyers tubéreux et papuleux, se montraient au menton et à la partie latérale externe de l'œil gauche, avec un épiderme blanchâtre en cours de desquamation. On ne trouvait nulle part de cicatrices profondes, calleuses ou rétractées; la régression rétablit presque l'état tel qu'il existait auparavant, mais ne prémunit pas contre la récidive locale. Cette dernière se présente quelquefois avec une acuité extrême, en s'accompagnant d'hyperhémie, de démangeaisons et de brulûres; elle se montre souvent sous la forme d'un urticaire; il y a peu de visicules d'eczéma, mais elle se fait suivant des figures particulières, surtout en anneaux. L'état général a beaucoup souffert; cependant les ganglions lymphatiques, ainsi que les organes internes, semblent libres.

[1] Hirsch, *l. c.*, p. 389.

[2] Hirsch, *l. c.*, t. II, p. 454.

[3] Libert, *De la pustule ou bouton d'Alep*. Thèse de Paris, 1859.

[4] Netter, *De l'étiologie et de la nature de l'affection connue sous la dénomination de bouton de Biskara. Gaz. méd. de Strasb.*, 1856, n° 7

ties affectées présentent beaucoup d'analogie avec la lèpre proprement dite ; elles s'en distinguent cependant en ce que leur étendue est plus bornée et qu'il n'existe ni anesthésie ni affections des muqueuses. Dans les cas que j'ai vus, la face était épargnée. Je ne puis pas plus me prononcer sur la similitude de tous ces cas entre eux que sur les rapports plus ou moins étroits qui les rattacheraient à la lèpre véritable.

L'exemple le plus surprenant de ce genre m'a été fourni par un négociant de Hambourg, âgé de 40 ans, qui vint me consulter pour une affection tuberculeuse de la peau très-étendue, en partie ulcérée, qui s'était développée très-lentement dans l'espace de plusieurs années. Il était issu d'une famille allemande, très-bien portante ; il n'avait jamais voyagé en Norwége, ni dans aucun pays où régnât une affection suspecte; il n'était allé qu'en France et en Angleterre. Il se trouvait depuis plusieurs années dans les meilleures conditions d'existence ; il prétendait n'avoir jamais été syphilitique ; son médecin particulier, le docteur Nathan, le soutenait aussi. Il avait eu une blennorrhagie, qui fut traitée et guérie par le baume de copahu, qui lui avait laissé depuis une irritabilité de l'estomac et une tendance à la gastralgie. Les amygdales étaient un peu augmentées de volume, le pharynx était légèrement rouge, sur le pilier droit du voile du palais se voyait une place d'un rouge sombre et un peu déprimée. Les ganglions du cou, des coudes et des aisselles ne présentaient rien de particulier, pas plus que les os. Il avait été atteint d'affections rhumatismales légères, locales ; il avait souvent été pris de toux et de catarrhe de la conjonctive ; jusqu'à ce moment, il avait été assez vigoureux. Quant à l'affection locale, il ne se rappelait que d'avoir, quatre ans auparavant, pris froid aux pieds à Helgoland.

La maladie actuelle avait commencé, il y a 18 mois, par une éruption de petites nodosités, d'abord à la cheville gauche, puis à la cheville droite. D'après ce que me dit M. Nathan, ces nodosités avaient un aspect jaunâtre, et se trouvaient placées très-près des veines. Bientôt il s'y était joint une exsudation dans le tissu cellulaire, la peau s'était hypertrophiée, les nodosités avaient grandi, l'une d'elles s'était ulcérée, avait été enlevée et avait bien guéri. Quelques petites nodosités se montrèrent ensuite au bras droit, peu de temps après sur le bras gauche, et une sur les fesses. Une éruption avait apparu au genou et les mollets devinrent très-raides. De légers purgatifs, de l'iode, un traitement continu par l'eau froide, la solution de Fowler, des bains salins chauds et la compression avaient été successivement employés, mais sans le moindre succès.

Quand je vis le malade, les plus petites nodosités sous-cutanées étaient recouvertes d'un tégument en général intact, auquel cependant elles paraissaient adhérer. Assez dures au toucher, elles étaient

entourées d'un œdème jaune particulier. Les plus grandes adhéraient davantage à la peau, colorée dans ces points en bleu rouge ou brunâtre; au milieu elles étaient un peu molles, mais présentaient cependant peu de tendance à l'ulcération. Quelques-unes toutefois avaient été ulcérées, mais avaient guéri, en laissant une cicatrice profonde et rétractée. A la malléole droite, sur toute la jambe droite, et au genou du même côté, elles étaient disposées par groupes; à la jambe gauche et à la cuisse droite, elles étaient disséminées. Tout autour des groupes, la peau présentait une teinte presque scorbutique; tout près de nodosités, elle était d'un brun rouge, plus loin elle était jaunâtre. De plus, toute la jambe droite présentait (malgré l'usage d'un bas lacé) un œdème très-considérable, très-étendu, dur et de couleur jaunâtre. Les trois premiers orteils des deux côtés étaient tuméfiés, uniformément gonflés, d'un rouge foncé, durs, aplatis; la peau était épaissie. Une rougeur diffuse, très-large, très-foncée, s'étendait de là, par-dessus le dos du pied, vers la malléole externe. Un gonflement pâteux, analogue, occupait la face palmaire de l'articulation de la main droite. Rien d'anormal aux mains et au visage; par contre, à la plante des pieds, quelques points tuméfiés, aplatis, isolés, rouges, douloureux. Nulle part il n'existait d'anesthésie; mais quand on passait légèrement sur la peau, il y avait une sensation de démangeaisons; quand on pressait assez fortement, ou quand les jambes étaient pendantes, il y avait de la douleur, qui, le matin, se réveillait spontanément. Les veines étaient un peu variqueuses.

Le malade fut d'abord envoyé à Kreuznach, mais il en revint plus malade, car les nodosités de la plante du pied droit étaient agrandies, enflammées et épaissies. D'après le rapport du docteur Nathan, on y voyait à nu des végétations disposées comme des rayons de miel. Les orteils et les pieds étaient fortement tuméfiés, épaissis par places, et sécrétaient un peu de liquide de mauvais aspect et d'une odeur spéciale. Le malade but pendant quelque temps de la décoction de salsepareille, et comme le premier traitement était resté sans résultat, il en subit un autre par frictions. Mais ces frictions, pas plus que les remèdes locaux (plomb, chrôme, nitrate d'argent, acide acétique), n'eurent de succès; le goudron parut apporter une certaine amélioration. Ce furent surtout les nodosités de la jambe, du genou et de la main qui s'aplatirent, pâlirent et devinrent moins douloureuses. La surface externe du pied gauche était, par contre, recouverte de végétations condylomateuses, sèches; une petite place, située à la partie externe du mollet, faisait une saillie en forme de champignon, elle était aplatie et présentait un large pédicule, elle était continuellement humide et gênait le malade quand il était couché; c'est pourquoi M. Nathan en fit l'extirpation; l'opération se fit sans douleur, mais deux artères donnèrent beaucoup. La tumeur, que l'on m'adressa, était du volume d'une petite noix; elle consistait en un granulôme très-riche en cellules, développé dans la peau et le tissu sous-cutané.

D'après le dernier bulletin que l'on m'adressa, il était survenu des douleurs très-vives, sans type bien marqué, qui ne cédèrent qu'à l'emploi de l'opium; elles paraissaient provenir en partie de la peau ambiante qui était saine, et en partie de la prolifération elle-même. Les tubercules étaient insensibles à l'emploi des caustiques. Peu de temps après, l'état général du malade empira et il succomba à une dépérissement progressif.

Si, sous beaucoup de rapports, ce cas tient, jusqu'à un certain point, le milieu entre l'éléphantiasis des Grecs et l'éléphantiasis des Arabes, il n'en est pas de même d'un autre qui, du reste, lui ressemble en nombre de points.

Ce cas est celui d'un riche vigneron de Wachenheim, très-robuste, chez lequel les antécédents ne fournissaient aucune donnée. Il s'était produit chez lui, avec les symptômes d'une sciatique (1858), une série de tubercules sous-cutanés, isolés, assez volumineux, développés dans la jambe gauche et à la plante du pied, et gagnant peu à peu le genou. Ces tubercules étaient devenus si douloureux dans le courant d'une année qu'ils empêchaient la marche et le repos de la nuit, au point de rendre insupportable la vie de ce malheureux. La peau qui recouvrait ces tubercules était rouge à la face plantaire et à la face dorsale du pied; elle était normale au côté extérieur de la jambe. Tous les traitements généraux et locaux étaient restés infructueux, et l'on avait fini par s'arrêter au diagnostic de tumeurs névromateuses. Je parvins (1861), en cautérisant souvent et fortement la peau avec la pierre infernale et en appliquant ensuite des cataplasmes froids, à faire cesser les douleurs et à arrêter la marche des tubercules. Mais bientôt après, de nouvelles éruptions se montrèrent au côté droit; la vive douleur qu'elles déterminaient ne pouvait être calmée que par des injections hypodermiques de morphine; elle cessa enfin par la cautérisation extérieure. Malheureusement, au bout de quelques mois, une néphrite et l'hydropisie enlevèrent le malade. L'autopsie montra les nerfs à l'état normal.

Je mentionnerai encore avoir vu dans mon service à la Charité, chez un paysan qui, sans doute, avait été très-exposé aux intempéries, un gonflement fusiforme du nerf cubital, qui ressemblait tout à fait à la lèpre des nerfs; la main était aussi dans un état semblable à celui de la lèpre mutilante. Plusieurs articulations des doigts étaient détruites, la peau était sclérosée dans une grande étendue et rétractée, les doigts étaient tuméfiés et difformes, ils présentaient çà et là des ulcérations superficielles et des rhagades. De l'autre côté se trouvaient les mêmes altérations, quoique à un degré moins avancé. Sans qu'il y eût véritable anesthésie, la sensibilité était un peu émoussée, ce qui pouvait tenir à l'épaississement de la peau. Du reste, il n'y avait de troubles ni locaux ni généraux.

Je ferai remarquer encore une fois qu'en désignant ces cas comme léproïdes, et cela provisoirement, je ne les considère cependant pas comme des cas de lèpre. S'ils s'étaient présentés dans des pays où règne la lèpre, il est très-possible que bien des observateurs les eussent regardés comme tels, bien qu'un examen plus attentif eût pu faire voir la différence qui existe entre les deux affections. Je les cite donc précisément ici pour prévenir de pareilles confusions.

Pour terminer ce chapitre, je veux encore parler brièvement d'une maladie, dont la place est d'autant mieux marquée ici, qu'elle a été réunie à d'autres formes dont il a été déjà été question, et auxquelles elle se rattache très-étroitement, c'est la *morve* et *le farcin*, *malleus et farciminum*, *maliasmus*[1]. Cette affection fait pendant à la syphilis, en ce qu'elle se transmet par voie de contagion; mais elle s'en distingue en ce qu'elle se développe quelquefois spontanément, surtout chez les chevaux et peut-être aussi chez les solipèdes qui ont quelque affinité avec eux, et qu'elle peut ensuite se transmettre à d'autres chevaux et solipèdes, ainsi qu'à l'homme. La morve produit aussi des nodosités ou, comme on dit, des tubercules. Aussi quelques anatomo-pathologistes et des vétérinaires ont-il prétendu que la morve n'était rien autre chose qu'une forme de la tuberculose aiguë[2]. On a encore cherché à rapprocher cette maladie d'autres états morbides. Déjà Van Helmont[3] avait eu à l'idée que la première apparition de la syphilis provenait peut-être du farcin; malgré l'ironie amère qu'Astruc[4] a déversée sur cette *fantaisie*, Ricord[5] est

[1] Comparez mon article sur la morve et le farcin dans *Specielle Pathologie u. Therapie*, Erlang. 1855, t. II, p. 405.

[2] Dupuy, *De l'affection tuberculeuse vulgairement appelée morve.* Paris 1817. — John Baron, *Delineations on the origin and progress of various changes of structure.* Lond. 1828, p. 29. — Philippe, *Sur le tubercule comme donnant lieu à la phthisie tuberculeuse et aux scrofules de l'homme, comparées à la morve et au farcin du cheval.* Thèse de Paris, 1836. — Engel, *Archiv für physiol. Heilkunde*, t. I, p. 534. — Röll, *Lehrbuch der Pathologie u. Therapie der nutzbaren Hausthiere.* Wien 1856, p. 402, 665. — Falke, *Die Principien der vergleichenden Pathologie und Therapie der Haussäugethiere und des Menschen.* Erlang. 1860, p. 85.

[3] Joann. Bapt. van Helmont, *Opuscula med. inaudita.* Francof. 1682, p. 222. Il dit très-explicitement: *Qui morbus equinæ speciei proprius, nostrates den Worm, Galli vero le Farcin vocant.*

[4] Astruc, *l. c.*, t. I, p. 73; t. II, p. 932.

[5] Ricord, *Briefe über Syphilis*, trad. de l'allem. par Liman, p. 67.

revenu récemment sur cette possibilité que la syphilis pouvait n'être qu'un dérivé de la morve. Cette idée a été occasionnellement relevée à propos de ce fait qu'un des meilleurs auteurs qui a écrit sur la morve chez le cheval, Lafosse[1], croyait que cette affection s'était montrée pour la première fois en 1491, pendant le siége de Naples, et qu'elle était, par conséquent, contemporaine de la syphilis. Cette manière de voir n'est nullement fondée, parce que Apsyrtos et Végétius (au quatrième siècle de notre ère) décrivaient déjà la morve sous le nom de *μάλις* et *malleus*[2]. D'un autre côté, Apsyrtos qui était vétérinaire dans l'armée du grand Constantin, décrit le farcin comme une éléphantiasis[3]; des auteurs plus modernes[4] l'ont rattaché aux formes de la lèpre.

La morve occupe, en effet, en quelque sorte le milieu entre les diverses maladies qui produisent des granulômes, et on ne peut pas nier que ses diverses formes n'aient quelquefois entre elles moins d'analogie qu'elles n'en offrent relativement avec autres affections que nous venons de mentionner. C'est pourquoi l'on regarde depuis les temps anciens, la morve (*malleus humidus*) et le farcin (*malleus farciminosus*) chez le cheval, comme deux affections tout à fait distinctes, la première comme une affection de la muqueuse nasale, la seconde comme une affection de la peau et du tissu sous-cutané. Mais on avait observé que ces deux affections pouvaient produire le même contagium, ce qui a a conduit peu à peu les médecins à regarder la morve et le farcin comme des manifestations différentes ou des localisations du même mal primitif et à en exclure tout ce qui ne présente avec elles qu'une analogie extérieure. C'est ainsi que l'on sépare le farcin malin du farcin *bénin* et de la morve proprement dite, la *gourme* (gourme bénigne ou scrofule) et la *morfondure*.

Ajoutons encore que la morve, ainsi que le farcin, présentent encore, chez le cheval, des variétés diverses, ainsi une marche *aiguë* et une marche *chronique*, et que ces deux marches présentent entre elles des différences très-grandes, bien que chez le cheval elles ne soient pas si grandes que chez l'homme, où il

[1] Lafosse, *Abhandlung von dem Sitze des Rotzes bei den Pferden*, traduit du français par Schreber. Francf. et Leipz. 1754.

[2] Hecker, *Geschichte der Heilkunde* Berlin 1829, t. II, p. 249, 263.

[3] Hecker, *l. c.*, t. II, p. 251.

[4] Nebel, *De nosologia brutorum cum hominum morbis comparata*. Giess. 1798, p. 49.

existe quelquefois encore une analogie entre la morve aiguë et le farcin chronique. Tandis que la première de ces affections ressemble aux exanthèmes aigus, surtout à la variole, et que, ainsi que Ricord le fait remarquer avec beaucoup de justesse, elle se rapproche à la syphilis àl'époque où elle présentait son extension épidémique la plus grave, le farcin chronique ressemble plutôt au lupus ou à la radesyge.

On peut donc facilement comprendre que durant quinze siècles, pendant lesquels la morve et le farcin chez le cheval et chez l'âne étaient bien connus, c'est à peine si l'on soupçonnait leur existence chez l'homme. On observait çà et là que les plaies contaminées par de la matière morveuse donnaient lieu à des accidents graves; mais on se contentait de les ranger dans la catégorie des plaies de mauvaise nature. Ainsi s'explique que ce ne soit qu'en 1821 que Schilling[1], à Berlin, fit la première observation positive d'une véritable infection morveuse chez l'homme. Depuis cette époque, le nombre des observations s'est rapidement augmenté, et il se passe rarement une année chez nous sans que l'on observe un ou plusieurs cas de mort par ce genre de maladie. C'est là certainement un exemple instructif de l'inexactitude du diagnostic chez les anciens.

Pour ce qui concerne la morve des chevaux, outre la contagion il est encore question d'une disposition héréditaire, mais on y attache peu d'importance. Par contre, la question de la *genèse spontanée* a beaucoup occupé les observateurs. Bien qu'elle ne soit pas niable, il n'en est pas moins vrai que l'on n'est pas encore arrivé à se mettre d'accord sur ses véritables causes. D'après les données qui semblent les plus positives, d'une part, il existe certaines affections catarrhales simples de la muqueuse respiratoire (gourme, morfondure, laryngite) qui peuvent se transformer en morve, et de l'autre, cette affection peut se développer chez des animaux mal nourris, ou devenus cachectiques par suite d'autres maladies. On a surtout accusé le pus de donner la morve. Renault et Bouley[2] prétendent l'avoir produite avec toutes ses particularités, en injectant dans les veines des matières purulentes non suspectes.

[1] Schilling, *Rust's Magazin für die gesammte Heilkunde*, Berlin 1821, t. XI, p. 480, tab.

[2] Renault et Bouley. *Recueil de méd. vétér. prat.*, 1840, p. 257.

Erdt[1] prétend avoir obtenu le même résultat en inoculant au cheval du pus scrofuleux de l'homme.

Ces essais doivent sans doute être répétés et contrôlés avec toutes les précautions nécessaires en pareil cas. S'ils se confirmaient, il en résulterait très-certainement qu'il n'existe pas de *dyscrasie morveuse spécifique* comme cause originelle de l'affection, mais que la morve se produit secondairement par la pénétration de substances provenant de foyers locaux. Viborg[2] a, en effet, constaté expérimentalement qu'il existe une dyscrasie spécifique dans la période secondaire, et cela en déterminant la morve chez des chevaux sains, auxquels il avait injecté du sang provenant des chevaux morveux. Mais, abstraction faite de cela, la marche de la morve s'accorde, en général, si complétement avec celle d'autres tumeurs qui se généralisent, qu'on peut lui appliquer exactement les mêmes principes.

Le foyer habituel de l'infection morveuse ou le siége primitif de l'affection spontanée est chez le cheval la *muqueuse nasale*. Bientôt après se montre l'affection des *glandes sous-maxillaires*, et au bout d'un temps plus ou moins long, celle des organes plus éloignés ou la *métastase*. Il peut se faire aisément de toutes ces parties un transport dans les parties environnantes : *infection par voisinage*. Entre l'affection glandulaire et la métastase se développe la dyscrasie spécifique, et le contagium n'existe pas seulement dans l'affection primitive, dans les bubons et dans les lésions métastatiques, mais aussi dans le sang et les *sécrétions qui en proviennent*. Aussi la morve peut-elle servir de type pour la théorie de la propagation des substances infectantes.

Les affections locales sont de la plus grande importance pour notre sujet. Autrefois, on avait l'habitude de les considérer comme de simples dépôts, des sécrétions ou des exsudats venant d'un sang altéré. J'ai montré le premier[3] que ce sont essentiellement des productions néoplasiques résultant de la prolifération de tissus préexistants, mais qu'il peut y avoir occasionnellement

[1] Erdt. *Die Rotzdyskrasie und ihre verwandten Krankheiten, oder die skrophulösen Dyskrasien des Pferdes.* Leipz. 1863, p. 151.

[2] Viborg, *Sammlung von Abhandlungen für Thierärzte und Oekonomen.* Kopenh. 1797, t. II, p. 330.

[3] Virchow, *Spec. Path. u. Therapie*, t. II, p. 408.

des formes simplement inflammatoires et même des formes exsudatives. En ceci, la morve ressemble à la syphilis. On ne pourra donc pas empêcher de reconnaître comme *âcre* ou *irritant* l'élément contagieux, qu'il agisse par le sang ou directement.

La tumeur type de la morve, de même que celles de la syphilis, du lupus et de la lèpre, se présente sous forme de nodosité, ou plus exactement de nodule (tubercule), dont la grandeur se rapproche surtout de celle du tubercule du lupus, tandis que ses autres caractères la font plutôt ressembler aux tumeurs syphilitiques. Le farcin chronique seul produit souvent de plus grandes nodosités (tubercules farcineux) ; ils sont souvent disposés par séries, par cordons, ou comme des vers (cordons farcineux), et ressemblent plutôt aux tubercules de la lèpre. Dans leur ensemble ils se rapprochent des productions caséeuses, des tumeurs gommeuses et des tubercules, car ils contiennent une masse opaque, jaune blanc, sèche. Ils se distinguent pourtant de ces deux affections en ce que les cellules sont souvent assez grandes, qu'elles se rapprochent des globules du pus, ou qu'elles se transforment directement en pus. Il s'ensuit que, suivant leur évolution régulière, les nodosités superficielles s'ulcèrent, tandis que les profondes s'abcèdent.

Chez le cheval, on peut suivre très-facilement la production de l'affection sur la muqueuse nasale, surtout après l'inoculation artificielle. Outre une forte sécrétion catarrhale (d'où le nom de *morve*), une tuméfaction et une hypérémie de la muqueuse, il se produit, dans les points inoculés, de petites nodosités qui passent bientôt à suppuration et produisent de petits ulcères aplatis, lenticulaires. Ces nodosités, ainsi que les bords et le fond des ulcères, ont un aspect opaque, jaunâtre, *lardacé*. Bientôt il se produit de nouvelles nodosités et de nouveaux ulcères, les uns dans le voisinage immédiat des premiers, souvent sur les bords des ulcères mêmes ou sur leur fond, les autres à quelque distance. Peu à peu ces petits ulcères deviennent confluents et amènent des pertes de substance toujours de plus en plus grandes et plus profondes.

Ces symptômes sont aussi le fait le plus habituel dans la morve spontanée des chevaux ou dans le cas de contagion accidentelle. Les petites nodosités qui, au début, sont miliaires et plus tard

atteignent le volume d'un grain de chènevis ou d'un pois, sont disséminées, les unes solitaires, les autres par groupes, sur la muqueuse et dans le tissu sous-muqueux, qui en est quelquefois farci jusque près du périchondre. Quelques-unes d'entre elles sont

Fig. 74.



ulcérées et présentent des dépressions aplaties à la surface. Dans d'autres endroits, on trouve de grands ulcères, à bords rongés, à fond inégal, le plus souvent recouverts d'une sécrétion un peu sanguinolente et de mauvaise nature. Plus ils ont d'existence, plus ils deviennent profonds; enfin, ils atteignent les cartilages et l'os et y déterminent une carie périphérique. En même temps, il s'en développe dans les cavités nasales, et plus tard dans les voies respiratoires par le larynx et la trachée.

Les nodosites isolées ont, dans le fait, l'aspect du tubercule, c'est-à-dire qu'elles présentent à la coupe une structure uniforme, dense et d'un jaune blanchâtre, ce qui ne permet pas de les distinguer très-facilement des tubercules ordinaires. Ils ont pour principal caractère de se rapprocher beaucoup des produits inflammatoires ordinaires. Un grand nombre des éléments cellulaires qui les constituent dépassent, dans leur développement, le stade de granulation ordinaire, et se présentent comme de véri-

Fig. 74. Tumeurs et ulcères morveux de la muqueuse nasale chez le cheval. Dans différentes places de la muqueuse tuméfiée et parcourue par des vaisseaux veineux très-dilatés, on voit des groupes de petits tubercules qui s'hypertrophient, deviennent confluents et finissent par s'ulcérer. Ils produisent les grands ulcères, érodés, dont les bords sont parsemés de nouveaux tubercules. Pièce n° 211 *a* de l'année 1863.

tables globules de pus[1]. Mais les uns et les autres dégénèrent, subissent bientôt la nécrobiose graisseuse; ils se désagrègent et laissent un détritus qui n'est cependant pas mêlé à une très-grande quantité de graisse; de son côté, le détritus se ramollit et se liquéfie. Les ulcères qui en résultent peuvent guérir, et laissent une cicatrice dure, stellaire; mais on voit se produire au pourtour des cicatrices, comme dans les formes serpigineuses du lupus et de la syphilis, de nouvelles nodosités qui s'ulcèrent à leur tour.

Très-souvent, à côté de ces tubercules, il existe une affection diffuse de la muqueuse qui présente plutôt les caractères d'une inflammation ordinaire. Sous l'influence d'une hyperhémie hémorrhagique très-forte, la muqueuse se gonfle, et il se forme ou bien des tumeurs transparentes, comme produites par un œdème gélatineux, ou des tuméfactions dures, calleuses, quelquefois même sclérosées[2]. Dans différents endroits, celles-ci arrivent jusqu'aux os et produisent des ostéophytes très-étendues, surtout dans les cavités nasales. Leisering[3], qui attache une grande importance à cet état, l'appelle *infiltration morveuse* et ramène à ce phénomène beaucoup d'espèces de cals cicatriciels que l'on rattachait autrefois à des ulcères guéris; il distingue cet état, par opposition à la *morve tuberculeuse* comme une variété particulière, la *morve infiltrée*. Bien que, d'une façon générale, je sois du même avis que lui, je dois cependant reconnaître que d'un côté les cicatrices de la morve proprement dites proviennent d'ulcères; que d'un autre côté, la tuméfaction diffuse détermine de nouveaux tubercules, microscopiques pour ainsi dire (miliaires) qui se réunissent très-rapidement, s'ulcèrent, et donnent lieu à de grandes surfaces ulcérées, irrégulières et caséeuses.

On voit souvent s'y joindre des affections des *vaisseaux sanguins et lymphatiques*, particulièrement des *thromboses*. Les vaisseaux sanguins et lymphatiques assez grands et assez nombreux que renferme chez le cheval le tissu sous-muqueux du nez, se rem-

[1] Ravitsch, *Magazin für Thierheilkunde*, t. XXVII, p. 351. *Virchow's Archiv*, t. XXIII, p. 40. — Leisering, *Zur pathologischen Anatomie des Rotzes* (*Separ.-Abdruck aus dem Berichte für das Veterinärwesen im Königr. Sachsen für das Jahr 1862*). Dresden 1865, p, 13, 15.

[2] Virchow, *l. c.*, 408.

[3] Leisering, *l. c.*, p. 17.

plissent de coagulums; au début tout à fait libres, ils deviennent plus tard adhérents, se décolorent et souvent se ramollissent, tandis que les parois vasculaires s'épaississent en même temps que les gaînes du vaisseau se tuméfient, et que le tissu connectif ambiant s'enflamme (périphlébite et périlymphite). C'est ce qui explique pourquoi Vatel[1] a décrit la morve aiguë comme une rhinophlébite, et pourquoi un grand nombre d'autres vétérinaires voient dans toute cette maladie une affection essentiellement lymphatique. Ces deux théories sont inexactes, car les thromboses ne sont pas nécessaires et constantes, et leur présence n'est pas spéciale à la morve. Mais quand elles existent, elles peuvent imprimer au processus un caractère particulier, se propager aux parties externes molles de la face, produire des embolies etc.

Quant aux affections des ganglions lymphatiques, les *bubons morveux* se produisent souvent, comme dans la syphilis et la lèpre, par des tuméfactions inflammatoires des vaisseaux lymphatiques afférents. La tuméfaction commence aussi dans les glandes par une prolifération cellulaire, qui tombe bientôt en détritus et se ramollit. On voit alors des parties caséeuses, mais dont la sécheresse n'est pas très-grande. On connaît depuis longtemps la grande persistance de l'affection glandulaire, qui est, dans ces cas, un moyen diagnostique très-précieux, comme l'indique le nom de *glandes malignes* (*morbus glandulosus*, en anglais *glanders*).

Viennent ensuite les métastases qui se montrent le plus souvent aux *poumons*. Quelquefois elles se font très-rapidement et donnent à la maladie une marche aiguë particulière, *morve pulmonaire*. Ce n'est pas une espèce à part, mais la terminaison régulière de la maladie. Les modifications qui existent alors dans les poumons revêtent aussi la forme de nodosités; seulement, au lieu de nodules arrondis et bien circonscrits, ce sont des foyers irréguliers, faisant saillie au-dessus du parenchyme enflammé et présentant le plus souvent les caractères de parties affectées de pneumonie lobulaire[2]. Quelquefois ils atteignent des dimensions

[1] Vatel, *Journ. prat. de méd. vétér.*, 1826, p. 372.

[2] Ravitsch (*Virchow's Archiv*, t. XXIII, p. 42), les regarde comme des foyers emboliques. Leisering (*l. c.*, p. 16) le conteste, puisque, après avoir injecté des poumons

très-considérables, celles d'une noix ou d'une pomme, se ramollissent et tombent en détritus; ils ressemblent alors beaucoup aux grands foyers de l'infiltration tuberculeuse[1].

Dans des cas très-graves, on rencontre des foyers de ce genre dans des organes encore plus éloignés, par exemple les reins, les testicules. Tous ces points peuvent devenir le point de départ de nouvelles affections des ganglions lymphatiques correspondants.

Telle est la marche régulière de la morve; la muqueuse nasale est l'atrium du virus d'une façon aussi constante que le sont, dans la syphilis, les parties génitales. Le *farcin cutané*, qui a une marche presque toujours chronique, s'en distingue essentiellement. Celui-ci, quand il se développe, est toujours accompagné de légers troubles généraux; il se montre en quelque point de la peau, surtout au cou ou à la poitrine, quelquefois aussi à l'abdomen et aux extrémités; il donne lieu d'abord à une tuméfaction assez considérable, peu nettement délimitée, qui siége dans le tissu sous-cutané, plus rarement dans le derme même. Ces « boutons » peuvent être de la grandeur d'une noix et même atteindre celle d'un œuf de pigeon. Ils persistent souvent longtemps et disparaissent spontanément, tandis qu'il s'en produit de nouveaux dans d'autres endroits (farcin volant). D'autres fois, ils se ramollissent, s'ouvrent et donnent lieu à des ulcères farcineux à sécrétion séreuse et de mauvaise nature[2]. L'examen microscopique montre une prolifération cellulaire, abondante, qui s'étend quelquefois jusqu'au tissu musculaire interstitiel[3]. Au bout de quelque temps, il s'y joint une inflammation des vaisseaux lymphatiques; les parois de ces vaisseaux s'épaississent, le tissu connectif ambiant prolifère (périlymphite) et produit à son tour des nodosités qui semblent comme enfilées à un gros fil (farcin chevauchant). Les ganglions lymphatiques eux-mêmes finissent par se prendre et les animaux meurent tantôt cachectiques, tantôt par le développement final d'une véritable morve, c'est-à-dire d'une affection pulmonaire et nasale, noduleuse et ulcéreuse, avec tous les symptômes qui sont le propre de cette maladie.

tuberculeux frais, il a trouvé des vaisseaux sanguins aussi bien au centre qu'à la périphérie des nodosités.

[1] Pièce n° 211 *c* de l'année 1863.

[2] Pruner, *Die Krankheiten des Orients*, p. 105.

[3] Ravitsch, *l. c.*, p. 41.

Telle est la marche de cette affection chez le cheval, l'âne, le mulet. Ces animaux la transmettent souvent à l'homme, soit par la sécrétion nasale, soit par celle des ulcères farcineux. On n'a pas encore suffisamment établi si cette infection se fait aussi par un contagium volatil. On ne sait pas davantage si l'on peut admettre une production spontanée de la maladie chez l'homme; telle que l'admettent quelques médecins surtout depuis Trousseau et Teissier[1].

La morve transmise (*equinia*, *Elliotson*) s'accompagne, chez l'homme, sinon de suite, du moins au bout de quelque temps, d'accidents fébriles violents[2], et revêt un caractère le plus souvent typhoïde d'une violence et d'une acuité extrêmes (*typhus maliodes*). On voit tout d'abord des exanthèmes bulbeux et pustuleux très-étendus, des tumeurs phlegmoneuses et charbonneuses de la peau, des abcès musculaires, tous phénomènes qui ne s'observent presque jamais chez le cheval. Mais les nodosités caractéristiques ne font pas non plus défaut; un examen attentif révèle surtout les petites nodosités jaunes tendant à l'ulcération dans la muqueuse du nez, des sinus frontaux, du larynx et de la trachée[3]. Quant aux pustules de la peau, on peut facilement se convaincre qu'elles proviennent de nodosités développées dans le tissu même de la peau[4]. J'ai souvent observé des pustules, des nodosités et des ulcères de ce genre sur le gland, et on ne peut pas nier que, considérés en eux-mêmes, ils n'aient une grande analogie avec les chancres syphilitiques. Les ganglions lymphatiques se prennent moins fortement et moins constamment; les métastases pulmonaires, par contre, s'y observent le plus souvent. Les reins, les testicules, la rate, plus rarement le foie[5] et les articulations, sont affectés. Dans un cas, j'ai trouvé une ostéomyélite farcineuse très-grave.

Le caractère de pouvoir former des tumeurs est ici très-peu marqué, et ce n'est qu'occasionnellement qu'il peut en résulter

[1] Cpr. *Canstatt's Jahresbericht für 1848*, t. III, p. 250; pour 1852, t. IV, p. 359; pour 1853, t. IV, p. 246.

[2] G. Zimmermann, *Virchow's Archiv*, t. XXIII, p. 209.

[3] Rayer, *De la morve et du farcin chez l'homme*. Paris 1837, pl. I, fig. 1-5. — Virchow, *Spec. Path. u. Ther.*, t. II, p. 416, 418.

[4] Virchow chez Simon, *Hautkrankheiten*, p. 206. — Wyss, *Virchow's Archiv*, t. XXXI, 472.

[5] Sommerbrodt, *Virchow's Archiv*, t. XXXI, p. 471.

matière à confusion. C'est ainsi que j'ai vu une fois la morve se développer avec une extrême acuité, après que le malade fut resté longtemps à l'hôpital pour une tumeur des testicules que l'on avait regardée comme une orchite rhumatismale simple; l'autopsie démontra que c'était un *sarcocèle farcineux*.

Très-souvent les premiers symptômes que l'on remarque à l'extérieur, ne présentent pas le caractère d'inflammation maligne, de sorte qu'ils ressemblent tantôt à l'érysipèle gangréneux, tantôt au charbon. C'est ce que l'on voit surtout dans les parties voisines du nez et de l'œil, qui, tout en présentant l'apparence d'une affection idiopathique, offrent une tuméfaction très-aiguë; dans ces cas, il arrive assez souvent que l'autopsie seule permet d'être fixé sur le diagnostic. Des cas de ce genre sont assez fréquents dans les auteurs, M. de Græfe[1] en a publié un très-caractéristique : la maladie s'était montrée d'abord sous forme d'exophthalmie aiguë; on ne remonta aux antécédents qu'après que j'eusse, par l'examen anatomique, fait voir quelle était la nature réelle de la maladie; je découvris des nodosités morveuses dans la choroïde.

Dans le *farcin chronique*[2], la question est encore plus difficile, parce que la marche est, en général, très-insidieuse, et que les anamnestiques induisent souvent en erreur. Ici les tumeurs peuvent exister pendant longtemps, acquérir une grande dureté et une grande densité, et être disposées sous forme de groupes ou de chapelets. Quand les boutons s'ouvrent, il en résulte des ulcères profonds, sinueux, avec sécrétion liquide, qui guérissent difficilement, et après la guérison il se produit de nouveaux boutons dans le voisinage des premiers. Souvent il est des formes que l'on pouvait désigner, d'après l'analogie énoncée plus haut, comme un *lupus farcineux*, et qui, au gré de l'observateur, pourraient être regardées comme syphilitiques ou scrofuleuses. Il arrive même que des gens, atteints de la sorte, puissent être traités longtemps, sans qu'on se doute aucunement de la gravité de leur maladie.

J'ai autopsié, à Würzbourg, un malade qui avait séjourné plus

[1] v. Gräfe, *Archiv für Ophthalmologie*, 1857, t. III, 2. p. 418.

[2] Je rappelle, seulement pour éviter une erreur, que le mot *Wurm*, dans les anciens traités de pathologie humaine, signifie toujours *panaris*.

de six mois à l'hôpital pour des ulcères réfractaires des extrémités, et j'ai trouvé chez lui des altérations qui ne pouvaient être rapportées qu'à la morve ou au farcin. On ignorait complétement jusque-là que pareille affection régnât chez les chevaux, soit de la ville, soit des environs. Mais il résulta d'une enquête, faite avec le plus grand soin, qu'il existait depuis longtemps une série d'affections morveuses qui se propageaient parmi les chevaux employés, sur les bords du Mein et de la Saale franconnienne, au halage des bateaux ; cette affection avait pénétré avant dans le pays. Ainsi une seule autopsie, faite avec soin, fit découvrir une grande épizootie. Mais ce cas lui-même, bien que les ulcères présentassent le caractère des ulcères morveux, avait si peu frappé l'attention, que ce n'est qu'après avoir constaté, à l'autopsie, la présence des nodosités des fosses nasales et des sinus frontaux, que le diagnostic put être arrêté. Peu de temps après, il se présenta à l'hôpital un malade qui présentait les formes les plus malignes de la morve aiguë; le diagnostic ici ne pouvait être douteux[1].

J'ai traité avec plus de détails ce sujet déjà si important par lui-même, pour éveiller l'attention de ceux qui seraient portés à réunir avec trop de précipitation dans une même entité morbide les affections granulomateuses les plus différentes. Autant on est forcé de reconnaître l'analogie de beaucoup de formes de la morve et du farcin avec celles de la syphilis, de la lèpre et du lupus, ou même de la scrofule et des tubercules, autant la connaissance précise des conditions étiologiques commande de distinguer nettement ces affections ; et si par hasard un cas de morve chronique peut être pris pour un lupus ou la radesyge, cette erreur ne saurait nous déterminer à en déduire un argument pour l'identité intime du mal. Montrons donc ici la même prudence qui nous a déterminé à séparer différentes formes syphiloïdes et léproïdes de la véritable syphilis et de la vraie lèpre, quelle que soit, du reste, l'analogie qui puisse exister entre elles.

[1] C. Jahn. *De malleo humido ejusque in homines transpositione.* Diss. inaug. Berol. 1857, p. 13.

FIN DU DEUXIÈME VOLUME.

TABLE DES MATIÈRES.

Pages

Aperçu des figures V

Dix-septième leçon. — Ostéômes 1

Différence des ostéômes avec les autres tumeurs ossifiantes. Leurs caractères.

Diverses espèces d'ostéômes : 1° d'après leur structure : ostéôme dur ou éburné, ostéôme spongieux et ostéôme médullaire ou myéloïde ; 2° d'après la nature de la moelle : état rouge, jaune et gélatineux. La tumeur dite *myéloïde*. Le spina ventosa. L'ostéophyte gélatineux. 3° D'après l'origine : formes hyperplasiques et hétéroplasiques. 4° D'après le tissu-mère : cartilage, tissu connectif etc.

Les ostéômes hyperplasiques : exostoses. Leur division en épiphysaires et parenchymateuses. *Exostose cartilagineuse :* différence avec l'enchondrôme ; son développement et sa composition ; texture spongieuse ; siége ; origine dans le cartilage embryonnaire ou formé après la naissance. Le bassin à épines. *Les exostoses procédant du tissu connectif.* La doctrine historique : l'exostose se développant dans la substance de l'os (exostose vraie). Granulation osseuse. *Ostéophytes :* leur rapport avec les exostoses et la périostite. *Périostose* et *hyperostose :* os du crâne et de la face. Leontiasis ossea. Hypérostose générale. Hypérostose partielle à la voûte crânienne, au sphénoïde, au maxillaire supérieur etc. Extrémités articulaires des os longs : genou, articulations coxo-fémorales et vertébrales.

Exostoses du crâne : aplaties et pédiculées, externes et internes, spongieuses et éburnées, solitaires et multiples. Les exostoses symétriques. Développement et transformation : ostéoporose et ostéospongiose, ostéosclérose et éburnation. Etat de l'os ancien.

Enostose : poreuse et compacte. Les ostéômes enostotiques et exostotiques de l'orbite : leur rapport avec les cavités voisines ; développement simultané de polypes et de kystes. *Ostéôme kystomateux de l'orbite.* Enostose de l'occiput.

Les tumeurs dentaires : exostose dentaire, dents proliférantes. *Odontôme :* rapport avec le follicule dentaire et avec la rétention des dents. Myxôme du follicule dentaire : epulis. Odontômes internes et exostoses de la cavité dentaire. Exostose alvéolaire. Kystes osseux des os maxillaires, hétérotopie des dents : sinus maxillaire, orbite, os crâniens.

Ostéôme de l'omoplate, des os du bassin, des os des extrémités. Exostose du gros orteil. Gonflements goutteux (tophi). Os hyoïde. Osselets de l'oreille.

Ostéômes discontinus du périoste. Fracture d'exostoses. Cal de fragments osseux séparés.

Les *ostéômes tendineux*, *aponévrotiques* et *apophysaires.* Protubérances sus-condyloïdiennes. Les exostoses *trochléennes :* protubérances trochléennes. Siéges de prédilection ; structure. *Ostéômes discontinus des tendons, des aponévroses, des muscles.* Os résultant de l'équitation et du maniement des armes.

Etiologie des ostéômes hyperplasiques. Causes mécaniques. Fractures et infractions. Rhumatisme, arthrite, syphilis. Multiplicité. Prédisposition : congénitale, croissance, vieillesse.

Les ostéômes hétéroplasiques. Tissu connectif. Appareil nerveux central : arachnoïde, dure-mère, cerveau. *Œil :* choroïde, humeur vitrée. *Poumons. Peau.*

Pages

Dix-huitième leçon. — Psammômes, mélanômes, gliômes 103

Exclusion de certaines tumeurs hors du cadre des sarcômes.

1. *Psammômes.* Sable cérébral comme élément de ceux-ci. Ils revêtent deux formes différentes. Nature des grains de ce sable (*corpora arenacea*) : leur rapport avec le tissu connectif et l'épithélium, concrétions. Les psammômes comme tumeurs partant du tissu connectif. Hyperplasie indurative et papillaire du plexus choroïde. Psammômes de la *dure-mère :* structure, différence avec les tumeurs épithéliales à contenu sablonneux, siége et importance, nature hyperplasique, rapport avec la pachy-méningite et les exostoses du crâne. Psammômes de la *substance cérébrale.* Grains de sable dans les glandes lymphatiques, la rate et dans d'autres tumeurs.

2. *Mélanômes.* Pie-mère et choroïde. Production hyperplasique des cellules pigmentaires dans les enveloppes du cerveau et de la moelle épinière et dans les centres nerveux même. Iris. Conjonctive. Peau. Rapport entre le pigment de la peau et celui de la dure-mère.

3. *Gliômes.* Ses relations avec le sarcôme médullaire, le fongus médullaire et l'encéphaloïde. Névroglie : la place qu'elle occupe entre les tissus muqueux, cartilagineux et connectif; sa structure. Ependyme. Hyperplasie interstitielle du cerveau. Gliôme hyperplasique : ses variétés et sa structure. Excroissances diffuses, verruqueuses et tubéreuses de l'*épendyme.* Gliôme du *cerveau :* rapport avec la sclérose partielle (sclérôme); formes médullaires, fibreuses, muqueuses, télangiectasiques; transformation graisseuse, caséeuse et cystoïde; marche apoplectique; il peut être congénital. *Tumeurs de la région sacrée.* Hyperplasie de la *glande pinéale.* Gliôme des *nerfs :* n. acoustique. *Rétine :* rapport avec le fongus médullaire et le sarcôme; exsudats sous-rétiniens; névrôme de la rétine, l'œil de chat amaurotique; pseudo-encéphaloïde, hypertrophie de la rétine; développement partant du tissu interstitiel de la rétine; croissance; formes bénigne et maligne. *Gliôme hétéroplasique.* Reins.

Dix-neuvième leçon. — Sarcômes 167

Sens du mot sarcôme dans l'antiquité et le moyen âge : il s'applique aux polypes et aux fongus (*Schwamme*). Le sarcôme des modernes comprend le sarcôme médullaire (fungus médullaire) et le carcinôme médullaire. Confusion dans les termes techniques; la réaction : tentative de suppression du nom.

Le sarcôme comme développement métaplasique ultérieur des diverses tumeurs de la série connective; on n'y trouve point ou peu un type spécial accusé, tandis que le type général est conservé. Définition plus précise. Variétés et combinaisons : fibro-sarcôme et fibrôme sarcomateux, myxo-sarcôme et myxôme sarcomateux etc.

Tentative de réforme des abolitionistes : tumeur fibro-plastique. Tumeur fibreuse maligne, fibroïde à récidive et myéloïde. Rapport avec le cancer : forme mixte (sarcôme carcinomateux). Mélanose. Carcinôme fasciculé et carcinôme gélatineux (hyalin). Ostéoïde malin et carcinôme ossifiant (ostéoïde). Malignité des sarcômes.

Nécessité de conserver ce nom. Similitude du parenchyme des sarcômes avec les granulations et le jeune muscle.

Description exacte de la structure. Les différents tissus de la série connective comme types pour établir les variétés. Sarcômes durs (stéatomateux) et mous. Formes à cellules nombreuses (médullaires, encéphaloïdes), à grandes et à petites cellules; telangiectasiques et hémorrhagiques (fongus hématode), diffus, cystiques (cysto-sarcôme), tubéreux et lobulaires, polypeux et fongueux. — Texture intime : 1° *Cellules :* formes générales. *a*) Le *sarcôme réticulo-cellulaire ;* rapport avec les productions typiques de la série connective. *b*) Le *sarcôme à cellules fusiformes* (tumeur fibro-plastique, sarcôme fuso-cellulaire, plasmôme) : cellules fusiformes (corps fibro-plastiques), leur disposition, leur analogie avec les cellules musculaires. Disposition en feuillets, faisceaux ou trabécules (sarcôme lamellaire, fasciculé, trabéculaire). Similitude avec le cancer. Nature des cellules. Noyaux libres: tumeur fibro-nucléaire. *c*) *Sarcôme globo-cellulaire :* cellules rondes, leur rapport avec la substance intercellulaire, analogie avec la moelle osseuse, la névroglie, les granulations. Métamorphose graisseuse et pigmentation. Différence avec le

cancer : position réciproque des parties constituantes. Structure d'apparence alvéolaire : réseaux vasculaires, anciens restes de tissus, réseau intercellulaire. Structure semblable aux granulations : sarcôme scrofuleux ou glandulaire. *d*) *Sarcôme giganto-cellulaire*, myéloïde, tumeur myéloplasique. Cellules multinucléaires (cellules-mères, myéloplaxes). — Les cellules du sarcôme considérées comme cellules parenchymateuses. Formes mixtes du sarcôme avec le cancer. — 2° *Substance intercellulaire :* nature chimique, contenant de la gélatine, de l'albumine, de la caséine, de la mucine. Conformation morphologique : fibrillaire, granulaire et réticulée, homogène. Cartilaginification et ossification. — 3° *Vaisseaux :* leur développement. Hémorrhagies : infarctus hémorrhagiques, production de pigment, couleur du parenchyme.

Développement : Tissu matriculaire. Les états jeunes.

Etiologie : 1° Les *verrues malignes* (cancéreuses et sarcomateuses) et *nævi malins*. Verrues charnues ou molles. Taches pigmentées : formes diverses. Myrmécies. Leur transformation en sarcômes et en mélanoses. 2° *Débilité primitive* ou *développement imparfait :* ombilic, dents, glandes sexuelles, os. 3° *Age :* vieillesse ou jeunesse. 4° *Constitution :* mélanose des chevaux. Sarcômes multiples. 5° *Lésions antérieures :* keloïde (sarcôme cicatriciel). Irritations et inflammations : sarcômes des orteils, de l'œil et des membranes séreuses. Traumatismes. 6° *Tissus-mères :* influence de la première localité sur les noyaux primitifs et secondaires. 7° *Infection* et *contagion :* infection locale, disposition aux récidives locales (repullulation). Infection et dissémination discontinues. Métastase. Faible participation des glandes lymphatiques. Dyscrasie. Miasmes sarcomateux : cellules ou sucs, mouvement à l'encontre de la direction du courant des sucs, cellules migratrices.

Marche locale : durabilité relative des sarcômes. Aucune guérison spontanée. Rétrocession partielle : métamorphose graisseuse, inspissation caséeuse (métamorphose tuberculiforme), ramollissement graisseux, transformation cystoïde. Ramollissement direct et ulcération.

Pronostic : Siége, grandeur, susceptibilité d'infection. Malignité : rapport avec le cancer : malignité limitée. Périodes bénignes et malignes de la même tumeur. Zone de l'affection latente. Rapport de la guérison locale à la dissémination et à la métastase. Signes de la période maligne : adhérence et perforation des cloisons. Echelle de malignité : richesse en cellules et en sucs, petites dimensions des cellules, dispositions anatomiques de l'organe. Dyscrasie primitive : mélanose.

Histoire détaillée de la *mélanose*. Relations constitutionnelles de celle-ci chez les chevaux et les hommes. Rapport avec d'autres matières colorantes (cheveux, peau, urine). Comparaison avec la maladie bronzée et la mélanémie. Rapport entre la mélanose et l'hémorrhagie : mélanose du derme. Structure du mélano-sarcôme. *Mélanoses de l'œil :* 1° primitivement externe (staphylôme mélané), 2° orbitaire, 3° primitivement interne : choroïde. Description spéciale du mélano-sarcôme de la choroïde. Mélanose primitive des organes internes : foie, rectum. *Métastases* du mélano-sarcôme : estomac et intestins, cerveau et moelle épinière, cœur.

Sarcôme des os ; ne pas le confondre avec l'ostéo-sarcôme. Histoire ancienne et moderne : spina ventosa, ostéo-stéatôme, exostose ; épulis ; l'ostéoïde malin et le cancer ostéoïde. Le myéloïde. Formes du sarcôme des os : externes (périostéaux) et internes (myélogènes). 1° *Sarcômes périostéaux :* structure, disposition, forme des cellules : fusiformes, rondes, stellaires et gigantesques. Structure compliquée de la tumeur. Crétification et ossification : formes fragiles et éburnées de l'ostéo-sarcôme. Formes malignes : l'ostéoïde, exemples ; forme mixte cancéreuse. Mode d'infection et métastase : poumons. Formes bénignes : épulis périostique, forme dure et molle, structure, tendance à la récidive et caractère ulcéreux. Ostéo-sarcôme cortical avec des cellules à noyaux multiples. 2° *Sarcômes myélogènes* (fungus hématode, splénoïde, kystes osseux, myéloïdes). Relation avec la moelle osseuse. Sarcômes entourés d'une coque : formes molles, origine partant de myxômes et d'ostéômes médullaires ; conformation, valeur des cellules à noyaux multiples. Epulis myélogénique enkysté. Formes dures : développement progressif des fibrômes ou des chondrômes ostéoïdes. Cysto-sarcômes : télangiectasiques et pulsatils (tumeur placentiforme). Sarcôme sans coque (ostéo-sarcosis) : structure, analogie avec le carcinôme fasciculé, formes mixtes cancéreuses. Valeur

Pages

des sarcômes myélogènes : prétendue bénignité, malignité possible. Pronostic des myéloïdes : infection du voisinage, métastase. Sarcômes malins à cellules fusiformes et rondes. Points de vue pratiques. 3° *Sarcômes parostéaux :* formes ostéoïdes et médullaires.

Sarcômes des membranes fibreuses. Aponévroses. Gaînes vasculaires. Tumeurs rétropéritonéales. Fungus de la dure-mère.

Sarcômes de la peau et du tissu sous-cutané. Tendance à la repullulation et à la métastase. Comparaison avec le cancer. Tumeurs de l'orbite.

Sarcômes des membranes séreuses et muqueuses. Formes solitaires et multiples, primaires et secondaires, aplaties et polypeuses. Polypes des fosses nasales. Utérus. Estomac. Rectum. Pie-mère. Péritoine.

Sarcômes des glandes : médullaires, muqueux, fibreux. *Glandes sexuelles :* Sein. Ovaire. Testicules (sarcocèle). Formes cystiques et polypeuses. Pronostic. *Glandes salivaires :* parotide.

Sarcômes des glandes lymphatiques : forme primaire et secondaire. Le sarcôme glandulaire. Tumeurs du médiastin.

Sarcômes du cerveau : formes dures et molles, cystiques et hémorrhagiques. Valeur.

Coup d'œil rétrospectif général.

Vingtième leçon. — Granulômes. 379

Nécessité pratique d'établir cette classe de tumeurs. La granulation ordinaire et la moelle osseuse jeune comme prototype. Tumeurs à cytoblastions, cytoblastôme, granulôme. Affinité avec les tumeurs de la série des tissus connectifs. Caractère transitoire de leur tissu. Leur position relativement au sarcôme et à l'inflammation. Les parties de structure connective comme leurs matrices. Structure intime : caractères des cellules et de la substance intercellulaire.

Le tissu de granulation en prolifération. Tumeur blanche des articulations, fongus articulaire. Inflammations granuleuses et trachomateuses. La fongosité simple (*fungus granulans*) : épulis granulant, papule rebelle, chalazion.

Le granulôme proprement dit :

1° *La tumeur syphilitique ou gommeuse.* Le tubercule syphilitique, le syphilôme. La question des éléments spécifiques. Distinction des affections syphilitiques locales en processus simplement irritatifs (hyperplasiques) et en d'autres spécifiques (hétéroplasiques, gommeux). Rapport avec la chronologie de l'ensemble de la maladie : accidents secondaires et tertiaires, précoces et tardifs, légers et graves. Le mercurialisme et la prédisposition qui en résulte.

Exposition détaillée des affections locales : *Os.* Les gommes périostiques : structure, suppuration possible, dégénérescence graisseuse, état caséeux, résorption. Etat concomitant de la surface de l'os : carie sèche, hyperostose circonvoisine. Nature irritative du processus : acrimonie syphilitique. Les simples hyperostoses des os longs, les nodosités et les exostoses. Périostite syphilitique simple et gommeuse. Causes occasionnelles locales. Dyscrasie syphilitique. Ostéite et ostéomyélite syphilitique : spina ventosa, nécrose. — *Peau et muqueuses :* le chancre induré : nature gommeuse de l'induration. Les syphilides : formes simplement irritatives et spécifiques. Tubercules syphilitiques, lupus syph., kéloïde. Condylôme plat (papules, plaques ou tubercules muqueux) : rapport avec le condylôme acuminé (thymos) ; gonorrhée et syphilis. L'ulcère condylomateux. Les syphilides papuleuses : formes simplement irritatives (érythémateuses et catarrhales), hyperplasie des organes lymphatiques (amygdales, follicules), bubons folliculaires, condylômes et gommes. La syphilide laryngée : structure médullaire des gommes, ulcération, périchondrite, rétrécissement, inocclusion, œdème de la glotte, hyperplasie papillaire. Syphilides du tube digestif : œsophage, rectum. — *Glandes lymphatiques :* bubons Dégénérescence amyloïde. Bubons simples et spécifiques : hyperplasie médullaire, transformation caséeuse. Rôle dans la composition du sang : leucocytose, chlorose, hydrémie. Rapport avec la scrofulose. — *Tissu sous-cutané :* tubercules profonds, syphilide tuberculeuse.

Syphilis viscérale : Prédominance de l'état caséeux des tumeurs gommeuses. *Foie :* hépatite gommeuse, diagnostic, structure et développement des gommes, causes occasionnelles, résorption. Autres formes de la syphilide

hépatique. Cas congénitaux et héréditaires : gommes miliaires. Tumeur amyloïde. *Testicules :* affection gonorrhéique et syphilitique. Distinction de l'orchite syphilitique en orchite simple (périorchite ou albuginite et orchite interstitielle fibreuse) et en orchite gommeuse (sarcocèle syphilitique). Structure et développement des gommes. Aspermie. Fongus bénin du testicule. *Sein* et *ovaire. Muscles :* myosite simple et myosite gommeuse. Structure des gommes. Tumeurs gommeuses volumineuses. *Diaphragme. Langue. Cœur :* myocardite gommeuse, gros tubercules cardiaques, siége et développement ; myocardite simplement fibreuse. *Vaisseaux :* endoartérite, anévrysmes. *Système nerveux :* troubles fonctionnels, observation clinique. Résultat négatif de quelques recherches anatomiques. On y rencontre des tumeurs gommeuses et de simples inflammations. *Dure-mère :* pachyméningite externe et interne, diffuse et circonscrite, formes simples et gommeuses, synéchie (adhérence) avec la pie-mère, oblitération des vaisseaux, atrophie des nerfs. *Pie-mère :* simples inflammations, hydrocéphale, végétations, tumeurs gommeuses. *Substance cérébrale :* encéphalite gommeuse et encéphalite simple, structure des tumeurs gommeuses, résolution et recrudescence. Diagnostic différentiel avec le tubercule, le gliôme et le sarcôme. *Moelle épinière* et *nerf. Œil* : iris, choroïde, rétine. *Oreille.* — *Poumons :* asthme et phthisie syphilitiques, rapport avec la tuberculose ; tumeurs gommeuses ; on les trouve chez les nouveau-nés ; inflammations simples, l'hépatisation blanche des nouveau-nés, l'induration brune, la broncho-pneumonie.

Coup d'œil rétrospectif sur la syphilis : distinction des affections locales en trois séries (simplement irritatives, gommeuses et amyloïdes), et des tumeurs gommeuses en différentes variétés d'après les tissus-mères (fibreuses, médullaires, gélatineuses et caséeuses). Nature infectieuse et contagieuse du virus. Marche générale : la nodosité-mère, les nodosités secondaires et métastatiques. Véhicules de l'infection. Dyscrasie : elle n'est pas permanente, et dépend de l'existence de foyers locaux latents. *Syphilis congénitale :* état des *membranes de l'œuf.* Endométrite caduque : forme proliférante. Endométrite placentaire : forme gommeuse. Etat du fœtus : mort intra-utérine et avortement : affections secondaires et tertiaires. *Syphilis tardive.*

2° *Lupus.* Historique : herpès esthiomène. Caractère néoplasique de l'affection ; les formes simple ou fibreuse et granulante ou cellulaire. Marche : lupus tubéreux, léger, hypertrophique. Terminaison régulière des nodosités. Etat de l'épiderme : lupus exfoliant ; production de mils et affection des cheveux. Affections de la peau et de la muqueuse : tissu de granulation, sa texture, cellules. Ulcération : lupus rongeur. Résolution : lupus non rongeur (vitiligo). Cicatrisation et ulcération progressive : lupus exubérant, lupus érythémateux. Formes solitaires et multiples. Affections des muqueuses. Le lupus n'atteint ni les glandes lymphatiques ni les viscères. Rapport avec la syphilis : lupus syphilitique, son existence douteuse. Lupus scrofuleux. Absence d'une dyscrasie spécifique. Aperçus thérapeutiques.

3° La *lèpre des Arabes, éléphantiasis des Grecs* (*Aussatz*). Terminologie. Rapport de la lèpre avec l'éléphantiasis ; confusion multiple. Les formes principales : lèpre tubéreuse, lèpre lisse (*glabra*) ou anesthésique, lèpre tachetée (*morphœa, Miselsucht*), lèpre mutilante ou des articulations ; importance de la maladie. Rapport avec la syphilis et le lupus. Leur apparition actuelle. Etiologie : 1. Prédisposition héréditaire, discussion en Norvége. Historique. 2. Contagion et existence endémique. 3. Aliments nuisibles : poissons. 4. Dyscrasie. — Les tubercules de la lèpre ; siége : *peau :* taches rouges (lèpre rouge, mal rouge de Cayenne, cocobé, éruption). Formation des tubercules, alopécie, satyriasis ou léontiasis ; structure fine. Analogie avec les condylômes ; conformation et développement des cellules. L'ulcère lépreux. Le tubercule persistant. Régression partielle ou totale : taches noires et blanches. *Muqueuses :* formes tuberculeuses et ulcéreuses. Langue, palais, larynx, nez, yeux. *Nerfs :* lèpre anesthésique ; formes diffuse (inflammatoire) et tuberculeuse. Marche. Structure fine et développement, régression : atrophie et trouble fonctionnel des nerfs. Etats consécutifs : pemphigus lépreux, atrophie avec induration, inflammation névro-paralytique, mutilation des extrémités et de l'œil : lèpre mutilante. *Glandes lymphatiques :* bubons lépreux. *Lèpre viscérale :* testicules. *Cachexie lépreuse :* néphrite et diarrhée.

4° *Syphiloïde*, *lupoïde* et *léproïde :* radesyge ; frambœsia. Sibbens. Tumeurs framboisées (thymioses). Bouton d'Alep, de Biskara, etc. Léproïdes sporadiques.
5° *Morve* et *farcin*. Rapport avec la syphilis, la lèpre et la tuberculose. Infection et contagion. Tubercules de morve et de farcin chez le cheval : structure anatomique et histologique, marche, formes aiguë et chronique. Siége : nez, glandes lymphatiques, organes de la respiration, peau. Transmission à l'homme.

FIN DE LA TABLE DU DEUXIÈME VOLUME.